https://doi.org/10.17116/jnevro20181184113-19

Неврологическая семиотика доброкачественных краниофациальных опухолей

А.Б. КАДАШЕВА*, В.А. ЧЕРЕКАЕВ, М.А. ШИФРИН, Д.А. ГОЛЬБИН, Н.С. РАДЧЕНКОВ

ФГАУ «Национальный медицинский исследовательский центр нейрохирургии имени академика Н.Н. Бурденко» Минздрава России, Москва, Россия

Цель исследования. Выделить наиболее часто встречающиеся устойчивые симптомокомплексы, возникающие при поражении внутреннего и наружного основания черепа у больных с доброкачественными опухолями передних и средних отделов основания черепа. **Материал и методы.** В работе проанализированы результаты комплексного анамнестического, клинико-инструментального обследования и лечения 642 больных с доброкачественными опухолями передней и средней черепных ямок, оперированных с 2007 по 2011 г. **Результаты и заключение.** Изучены клинико-неврологические симптомы у больных с доброкачественными опухолями основания передней черепной ямки, хиазмально-селлярной области, средней черепной ямки. В большинстве наблюдений опухоли распространялись на наружное основание черепа. Выделены и описаны наиболее устойчивые симптомокомплексы. Предложенная схема применима и для злокачественных опухолей или иных объемных процессов этой же локализации. Тщательная оценка клинической симптоматики крайне необходима, во многих случаях она помогает выявлению опухолей на ранних стадиях заболевания и выявлению рецидивов или продолженного роста опухоли.

Ключевые слова: *опухоли основания черепа, неврологические проявления, менингиома, передние отделы основания черепа, средние отделы основания черепа, краниофациальные опухоли, черепные нервы.*

Neurological semiotics of benign craniofacial tumors

A.B. KADASHEVA, V.A. CHEREKAEV, M.A. SHIFRIN, D.A. GOLBIN, N.S. RADCHENKOV

Burdenko National Medical Research Center of Neurosurgery, Moscow, Russia

Objective. To identify the most frequently occurring symptoms resulting from the affection of internal and external skull base in patients with benign tumors of the anterior and middle cranial base. **Material and methods.** The authors analyzed a complex of history, clinical, and instrumental data as well as results of combined treatment of 642 patients with benign tumors of the anterior and middle cranial base operated Medical Research between 2007 and 2011. **Results.** Neurological signs and symptoms in patients with benign tumors of the anterior cranial base, parasellar region, and middle cranial fossa were **s**tudied. In the majority of cases, the tumor extended extracranially. The most common groups of symptoms were identified and described, the most important groups are presented in the diagrams. The proposed scheme is applicable also for malignant tumors or other mass lesions of the same localization. **Conclusion.** Effective treatment and selection of the best management of a patient depends on modern medical approaches and techniques including neuroimaging. Careful assessment of symptoms is crucial in detection of tumors in the early stage. Dynamic monitoring of the patient using the proposed scheme will contribute to early detection of tumor recurrence or progression.

Keywords: *skull base tumors, neurological manifestation, meningioma, anterior skull base, middle skull base, craniofacial tumor, cranial nerves.*

Под понятием «краниофациальные опухоли» в нейрохирургии объединяют группу новообразований, поражающих различные отделы внутреннего (передняя и средняя черепные ямки) и наружного (глазница, околоносовые синусы, подвисочная и крылонебная ямки) основания черепа. Пациенты с объемными процессами такой локализации изначально попадают в поле зрения врачей различных специальностей, чаще — офтальмологов, отоларингологов, неврологов, а в дальнейшем проходят лечение у нейрохирургов, онкологов, радиологов. При этом специалисты оценивают состояние пациента с позиций, ограниченных, как правило, своей «зоной интересов» с соответствующей симптоматикой. Однако необходимо отметить, что основные симптомы краниофациальных опухолей являются признаками поражения нервной системы, а современных публикаций по семиотике опухолей наружного основания, особенно при сочетании интра- и экстракраниального поражения, крайне мало.

В отечественных изданиях краниобазальные симптомы описаны на примере менингиом различной локализации: бугорка турецкого седла, латерального отдела большого крыла клиновидной кости, внутреннего отдела ма-

© Коллектив авторов, 2018

*e-mail: akadasheva@nsi.ru

лого крыла клиновидной кости, верхней глазничной щели, ольфакторной ямки [1]. В популярном руководстве по нейрохирургии M. Greenberg [2] выделяет несколько основных групп базальных менингиом: крыльев клиновидной кости (латеральных, средних и медиальных отделов), а также ольфакторные менингиомы, кратко описывая их симптоматику. H. Greenberg и соавт. [3] выделяют пять характерных неврологических синдромов, наиболее часто встречающихся при объемном поражении черепа, в частности — при метастазах: орбитальный, параселлярный, средней черепной ямки (синдром Гассерова узла), яремного отверстия и затылочного мыщелка.

В литературе детально описана нейроофтальмологическая симптоматика, развивающаяся при краниоорбитальных опухолях и опухолях основания передней и средней черепных ямок [4, 5]. Специфичность описанных симптомов позволяет выделить признаки объемного поражения орбиты, верхней глазничной щели, кавернозного синуса, прехиазмальный, хиазмальный и постхиазмальный синдромы.

Наличие отоневрологической симптоматики также характерно для краниофациальных опухолей. Это воздействие на первичные обонятельные структуры в виде гипоосмии при поражении основания передней черепной ямки (ПЧЯ), затруднение носового дыхания при распространении новообразования в полость носа, проявления воздействия на медиобазальные структуры в виде ирритации вторичных обонятельных структур. Объединенные данные литературы представлены в **табл. 1**.

С точки зрения топической диагностики**,** исчерпывающие сведения о симптомах, возникающих при поражении черепных нервов, представлены в ставшей классической монографии П. Дууса [6]. Во многих популярных руководствах по неврологии [7—9] упоминаются описанные еще с конца XIX века «авторские» синдромы поражения основания черепа, орбиты и вегетативных ганглиев лицевой области **(табл. 2)**.

Сопоставление указанных неврологических симптомов с современной нейрохирургической классификацией краниобазальных симптомов H. Greenberg представлено в одной из наших публикаций [26].

Указанные в таблицах признаки не являются нозологически специфичными — они могут возникать при различных патологических процессах: воспалительных, посттравматических, аутоиммунных, опухолевых и др., однако помогают определить топографию очага поражения. При современном развитии нейровизуализационных методов обследования, позволяющих верифицировать опухоль, роль клинических данных незаслуженно уходит на второй план. В основном по этой причине мы нередко сталкиваемся с запущенными вариантами доброкачественных опухолей основания черепа, прогрессировавших у больных зачастую не одно десятилетие и проявлявшихся вполне характерными признаками, которым не придавалось значения. Кроме этого, по динамике симптомов можно судить об исходном месте роста опухоли, а это бывает важно при предварительном суждении о ее гистологическом варианте. Очевидно, что появление новых симптомов позволяет заподозрить возможный рецидив новообразования после лечения, а использование современных методов лучевой диагностики — дифференцировать характер поражения.

Изучение неврологических проявлений краниофациальных опухолей, выявление их клинико-топографических особенностей, выделение изолированных синдромов или их сочетаний при поражении различных анатомических областей основания черепа стало одной из задач проведенного исследования. Учитывая, что краниофациальная область является «стыком интересов» специалистов разного профиля, в работе осуществлена попытка объединить в рамках комплексного неврологического обследования нейрохирургические, неврологические, нейроофтальмологические и отоневрологические данные, специфичные для опухолей основания черепа различной

Таблица 1. **Основные проявления опухолей основания передней и средней черепных ямок**

Зоны основания черепа	Симптомы и синдромы
Ольфакторная ямка (при опухолях больших размеров)	Аносмия, ментальные нарушения, апатия, абулия, тазовые нарушения, зрительные нарушения, эпилептические приступы, синдром Фостера—Кеннеди при асимметрично расположенных опухолях
Орбита	Синдром объемного поражения орбиты: экзофтальм, снижение остроты зрения и глазодвигательные нарушения
Верхняя глазничная щель	Синдром верхней глазничной щели: глазодвигательные нарушения, затруднение венозного оттока, нарушение функции глазного нерва
Зрительный канал	Прогрессирующее снижение остроты зрения, атрофия зрительного нерва, развитие оптоцилиарных шунтов
Интракраниальный участок зрительного нерва до хиазмы	Прехиазмальный синдром: односторонние дефекты поля зрения, снижение остроты зрения
Хиазмально-селлярная область	Хиазмальный синдром: битемпоральная гемианопсия, снижение остроты зрения; гормональные нарушения
Средняя черепная ямка	Синдром средней черепной ямки (синдром Гассерового узла): нарушение функции тройничного нерва, глазодвигательные нарушения, симптоматическая эпилепсия; ретрохиазмальный синдром (гомонимная гемианопсия)
Медиальные отделы крыльев основной кости, кавернозный синус	Параселлярный синдром: глазодвигательные нарушения, нарушение функции глазного и верхнечелюстного нервов, симптоматическая эпилепсия
Латеральные отделы крыльев основной кости	Редко — речевые нарушения при поражении доминантного полушария, симптоматическая эпилепсия

Таблица 2. **Синдромы поражения основания черепа, орбиты и вегетативных ганглиев лицевой области**

Автор и год публикации	Локализация поражения	Симптомы
J. Rollet, 1926 [10]	Вершина орбиты	II, III, IV, VI ЧН, экзофтальм
H. Oppenheim, 1984 [11]	Ресничный узел	Боль в орбите, кератит, в сочетании с синдромами Пти или Горнера
C. Charlin, 1931 [12]	Носоресничный нерв	Боль в назоорбитальной области, отечность носа, слезотечение
A. Rochon-Duvignad, 1896 [13]	Верхняя глазничная щель	III, IV, VI ЧН, глазной нерв, нарушение венозного оттока из орбиты
C. Foix, 1922 [14]	Наружная стенка кавернозного синуса	III, IV, VI ЧН, глазной нерв
P. Bonnet, 1955 [15]	Кавернозный синус	III, IV, VI ЧН, глазной нерв, экзофтальм, хемоз
J. Raeder, 1924 [16]	Поражение симпатических волокон внутренней сонной артерии	Приступообразная боль в лице в сочетании с синдромом Горнера
M. Jacod, 1921 [17]	Ретросфеноидальное пространство	II, III, IV, VI, V ЧН, кондуктивная тугоухость
P. Dorello, 1905 [18]	Дорелловы каналы	VI нерв
G. Gradenigo, 1904 [19]	Верхушка пирамиды височной кости	VI, V нервы, ретроорбитальная боль
B. Horton, 1939 [20, 21]	Раздражение большого каменистого нерва	Болевой синдром в сочетании с гиперемией лица, слезотечением, ринореей, иногда — с синдромом Горнера
G. Jefferson, 1938 [22]	Рваное отверстие	III, IV,VI ЧН, большой каменистый нерв
R. Vernet, 1918 [23]	Яремное отверстие	IX, X, XI ЧН
R. Garsin, 1927 [24]	Основание черепа	Последовательное одностороннее поражение ЧН
G. Sluder, 1908 [25]	Крылонебная ямка, крылонебный узел	Приступообразная боль в скуловой области, иррадиирующая в лицо, руку на стороне поражения

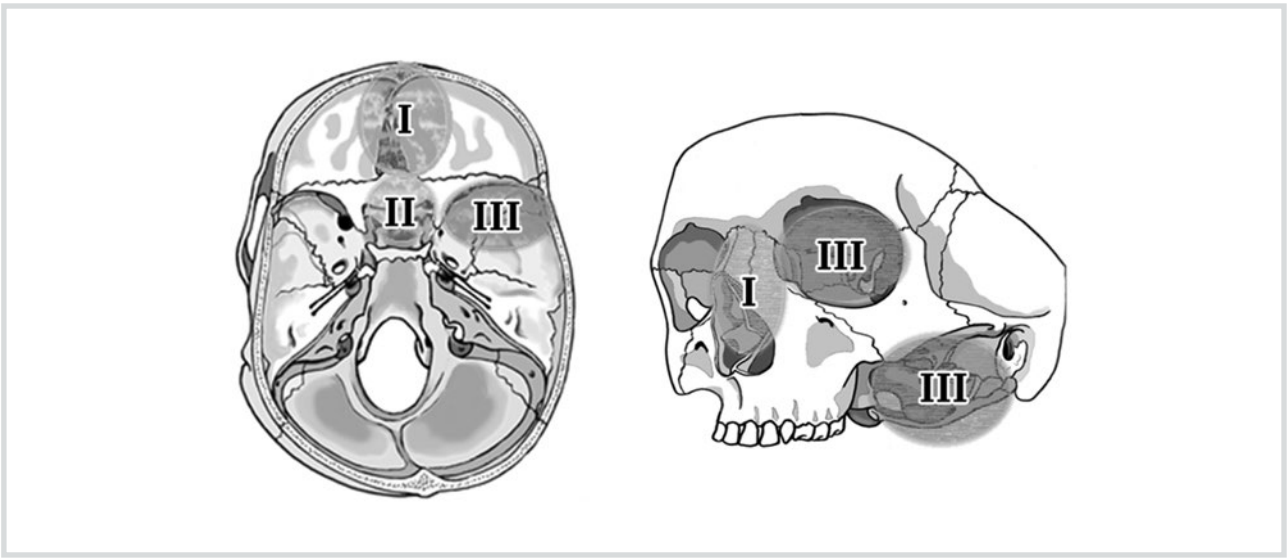

Рис. 1. **Клинико-топографические группы.**

локализации, что может помочь в работе врачу общей практики и докторов уже указанных специальностей.

Целью исследования было определение устойчивых симптомокомплексов, возникающих при поражении внутреннего и наружного основания черепа у больных с доброкачественными опухолями передних и средних отделов основания черепа.

Материал и методы

Проанализированы результаты комплексного анамнестического, клинико-инструментального обследования, хирургического или комбинированного лечения 642 больных с доброкачественными опухолями передней и средней черепных ямок, оперированных в период с 2007 по 2011 г.

Основываясь на клинико-топографических особенностях опухолей, наблюдения были разделены на три группы. Опухоли 1-й и 2-й групп имели преимущественно срединную локализацию. К 1-й группе (n=91) были отнесены больные с опухолями, имеющими интракраниальный компонент в основании передней черепной ямки и (в части наблюдений) — экстракраниальный в основной пазухе, области решетчатой кости. Опухоли, отнесенные ко 2-й группе (n=71), преимущественно располагались в области площадки и бугорка турецкого седла, распространялись на область передних наклоненных отростков, зрительных каналов, редко — интраселлярно и в основную пазуху, решетча-

тую кость. 3-я группа (n=477), объединив более латерально расположенные опухоли, стала самой многочисленной, в нее включены опухоли средней черепной ямки, орбиты, распространяющиеся на верхнюю глазничную щель, в височную, крылонебную, подвисочную ямки **(рис. 1)**.

В исследование вошли 173 мужчины и 469 женщин. Возраст больных варьировал от 15 до 80 лет (медиана 51 год). Длительность заболевания к моменту операции составила от 1 месяца до 46 лет (медиана 2 года).

Гистологически новообразования преимущественно были представлены менингиомами (WHO grade I). Вторую по величине подгруппу составили неменингеальные мезенхимальные опухоли: ювенильные ангиофибромы, гемангиомы и кавернозные гемангиомы (с преимущественным расположением в орбите). Другие, более редкие, новообразования были представлены остеогенными и одонтогенными опухолями, опухолями оболочек периферических нервов, фиброзными остедисплазиями и др.

В обязательное дооперационное обследование больных включались: общий осмотр и проведение стандартных клинико-лабораторных исследований; неврологическое обследование; нейроофтальмологический осмотр; отоневрологический осмотр, компьютерная и/или магнитно-резонансная томография (КТ и/или МРТ) головного мозга до и после контрастного усиления.

Неврологическое обследование включало в себя детальный анализ анамнестических данных; сведения о манифестации и последовательности развития симптомов заболевания и проведенном ранее лечении; указания на пароксизмальные состояния, вегетативные нарушения, наличие мнестических и эмоционально-личностных расстройств, нередко игнорируемых больными. Следует подчеркнуть, что у больных со значительными косметическими дефектами (особенно у женщин) отмечались психопатологические проявления в виде эмоциональной лабильности, плаксивости, ипохондрических и депрессивных проявлений. Тщательно исследовалась тактильная и болевая чувствительность на лице, функция жевательной мускулатуры, учитывались проявления недостаточности венозного оттока (асимметричная отечность век, мягких тканей лица) и нарушения сегментарной вегетативной иннервации (цвет, влажность, температура, тургор кожи). Гипестезия, анестезия, гипотрофия жевательной мускулатуры, ощущение онемения, снижение корнеального рефлекса квалифицировались как симптомы выпадения. Болевой синдром по ходу ветви, болезненность при пальпации в точке выхода, гиперестезия, гиперпатия, парестезии, дизестезии, тризм жевательной мускулатуры расценивались как ирритативные симптомы. Оценивались наличие и варианты болевого синдрома, его выраженность (легкий — при необходимости периодического приема ненаркотических анальгетиков, умеренный — при ежедневном неоднократном их приеме, выраженный — при необходимости использования наркотических анальгетиков), надсегментарные вегетативные проявления, отмечались особенности сочетанного поражения — интракраниального и лицевой области.

Офтальмологическое обследование включало исследование остроты и полей зрения, степени экзофтальма, наличия глазодвигательных расстройств, состояния глазного дна.

Отоневрологическое обследование включало осмотр полости носа и рта, голосовой щели, исследование обоняния, вкуса, слуховой и вестибулярной функций.

Результаты и обсуждение

Основные неврологические симптомы и синдромы, выявленные в разных топографических группах, представлены в **табл. 3**.

Таблица 3. **Основные клинические проявления у больных с опухолями переднего и среднего отделов основания черепа**

Клинические симптомы	1-я группа, %	2-я группа, %	3-я группа, %
Цефалгия			
гипертензионные боли	5	0	8
негипертензионные боли	39	30	24
Деформация лица	21	6	31
Экзофтальм	17	8	50
Нарушение функции первичных обонятельных структур	73	39	9
Ирритация вторичных обонятельных структур	1	1	3
Атрофия дисков зрительных нервов	10	24	13
Застойные диски зрительных нервов	10	7	9
Прехиазмальный синдром	35	65	47
Хиазмальный синдром	4	25	0
Ретрохиазмальный синдром	0	8	1
Глазодвигательные расстройства	10	6	31
Нарушение функции V ЧН	7	6	23
Ирритация V ЧН	1	1	6
Эмоционально-личностные расстройства	32	14	11
Интеллектуально-мнестические нарушения	24	14	9
Пирамидный гемисиндром	0	0	4
Дисбазия	13	10	6
Подкорковый синдром	1	0	1
Тазовые нарушения	6	8	2
Симптоматическая эпилепсия	17	15	18

Видно, что головные боли различной локализации негипертензионного характера (локальная цефалгия, головная боль напряжения) достаточно часто беспокоили больных, особенно 1-й топографической группы (около 40%). Головная боль, обусловленная внутричерепной гипертензией, имела место у больных 1-й и 3-й топографических групп, причем чаще была отмечена в «латеральной» группе (5 и 8% соответственно).

Анализируя сочетание неврологических симптомов опухолей основания передних и средних отделов основания черепа, можно отметить, что в 1-й группе выявлено сочетание, характерное для поражения основания передней черепной ямки: нарушение функции первичных обонятельных структур (73%), эмоционально-личностные (32%) и интеллектуально-мнестические нарушения (24%). Эмоционально-личностные нарушения в этой группе (32%) проявлялись прежде всего поведенческими расстройствами. Относительно высоко было число больных с проявлениями симптоматической эпилепсии — 17% (чаще имели место генерализованные судорожные приступы), дисбазией (13%), тазовыми нарушениями (6%).

Воздействие на интракраниальный отдел зрительных нервов обусловливало достаточно частое развитие прехиазмального синдрома в этой группе пациентов (35%). Выявлены и особенности, обусловленные поражением наружных отделов основания черепа, возникающие при распространении опухоли в медиальные отделы орбит, лицевые структуры: деформация лица (21%), экзофтальм (17%), глазодвигательные нарушения (10%). Редким наблюдением можно считать случай с асимметрично расположенной крупной опухолью основания передней черепной ямки, вызвавшей контрлатеральный синдром гемипаркинсонизма.

Во 2-й группе наиболее частыми были зрительные нарушения: прехиазмальный синдром выявлен почти у 65% больных, хиазмальный синдром — у 25%. Нарушение функции первичных обонятельных структур (39%) и наличие симптоматической эпилепсии (15%) обусловлено большой долей опухолей с исходным ростом в хиазмальной области (и поэтому отнесенных ко 2-й группе) и распространившихся на основание передней черепной ямки. Эмоционально-личностные, интеллектуально-мнестические нарушения в этой группе были негрубыми и встречались нечасто (14%), в основном проявляясь снижением внимания и депрессивными или дисфорическими проявлениями на фоне выраженных зрительных расстройств.

В 3-й группе триада — экзофтальм, зрительные и глазодвигательные расстройства была самым частым сочетанием симптомов (49, 46, 31% соответственно). Учитывая преимущественную локализацию опухолей в средней черепной ямке, наличие в этой группе больных с пароксизмальной симптоматикой закономерно (18%). Чаще наблюдались вторично-генерализованные судорожные и сложные парциальные приступы.

Эмоционально-личностные нарушения различной степени выраженности в этой группе были выявлены у 11% больных. Эти нарушения чаще были негрубыми и представлены некоторым снижением общего фона настроения, эмоциональной неустойчивостью, тревожностью, снижением работоспособности, вегетовисцеральными нарушениями. Личностные расстройства в виде некритичности, расторможенности в этой группе были довольно редкими. В основном больные 3-й группы имели адекватное представление о своем заболевании, были озабочены предстоящим лечением, обеспокоены своим будущим, тревожны. У части пациентов это сопровождалось раздражительностью, плаксивостью, двигательным беспокойствам, суетливостью. Следует отметить, что выраженность астено-депрессивных проявлений была значительнее в группе пациентов с заметными косметическими дефектами, грубыми зрительными и глазодвигательными нарушениями. В некоторых наблюдениях, при преимущественно экстракраниальном расположении опухоли, когда воздействие на медиобазальные отделы височной доли было исключено, депрессивные проявления, наиболее вероятно, имели реактивную природу и были вызваны наличием функциональных и косметических дефектов.

Редким (около 1%), но, безусловно, интересным с неврологической точки зрения является развитие подкорковых нарушений при опухолях основания средней черепной ямки, проявляющихся гиперкинезами (статокинетический тремор, тремор покоя) и повышением тонуса по смешанному или пластическому типу.

Особое место в 3-й группе занимают опухоли с распространением в подвисочную и крылонебную ямки. Эти структуры анатомически близки (крылонебная ямка расположена медиальнее подвисочной), часто опухоль проникает в них одновременно и, как правило, асимптомно. Однако при наличии клинических проявлений на примере наших наблюдений можно сделать некоторые выводы.

Так, в целом симптоматика со стороны крылонебной ямки может проявляться нарушением функции второй ветви тройничного нерва. Болевые синдромы для опухолевого поражения крылонебной ямки не характерны. По крайней мере, в наших наблюдениях не было больных с невралгией крылонебного узла или симптомами со стороны нерва крыловидного канала (как известно, его парасимпатическая часть представлена большим каменистым нервом). При проникновении опухоли в подвисочную ямку картина относительно более яркая. Могут иметь место симптомы со стороны третьей ветви тройничного нерва в виде расстройств чувствительности в соответствующей зоне, дисфункции жевательной мускулатуры, асимметрии при открывании рта. Больные могут жаловаться на снижение слуха, шум в ухе (кондуктивная тугоухость вследствие сдавления слуховой трубы). Может нарушаться вкус на передних $^{2}/_{3}$ языка из-за воздействия на барабанную струну, проходящую между латеральной и медиальной крыловидными мышцами. При увеличении объема опухоли возникает заметная деформация щечно-скуловой области, а при распространении опухоли на область височно-нижнечелюстного сустава — ограничение открывания рта.

Таким образом, при анализе неврологической симптоматики до операции многочисленные и разнообразные симптомы, возникающие при поражении основания черепа, нам удалось объединить в достаточно устойчивые симптомокомплексы, свойственные опухолям, поражающим различные зоны основания черепа, в том числе наружного **(рис. 2)**.

Кроме этого, сопоставление клинической картины с данными нейровизуализационных исследований позволяет утверждать о практически полном соответствии выявленных неврологических симптомов топографии ново-

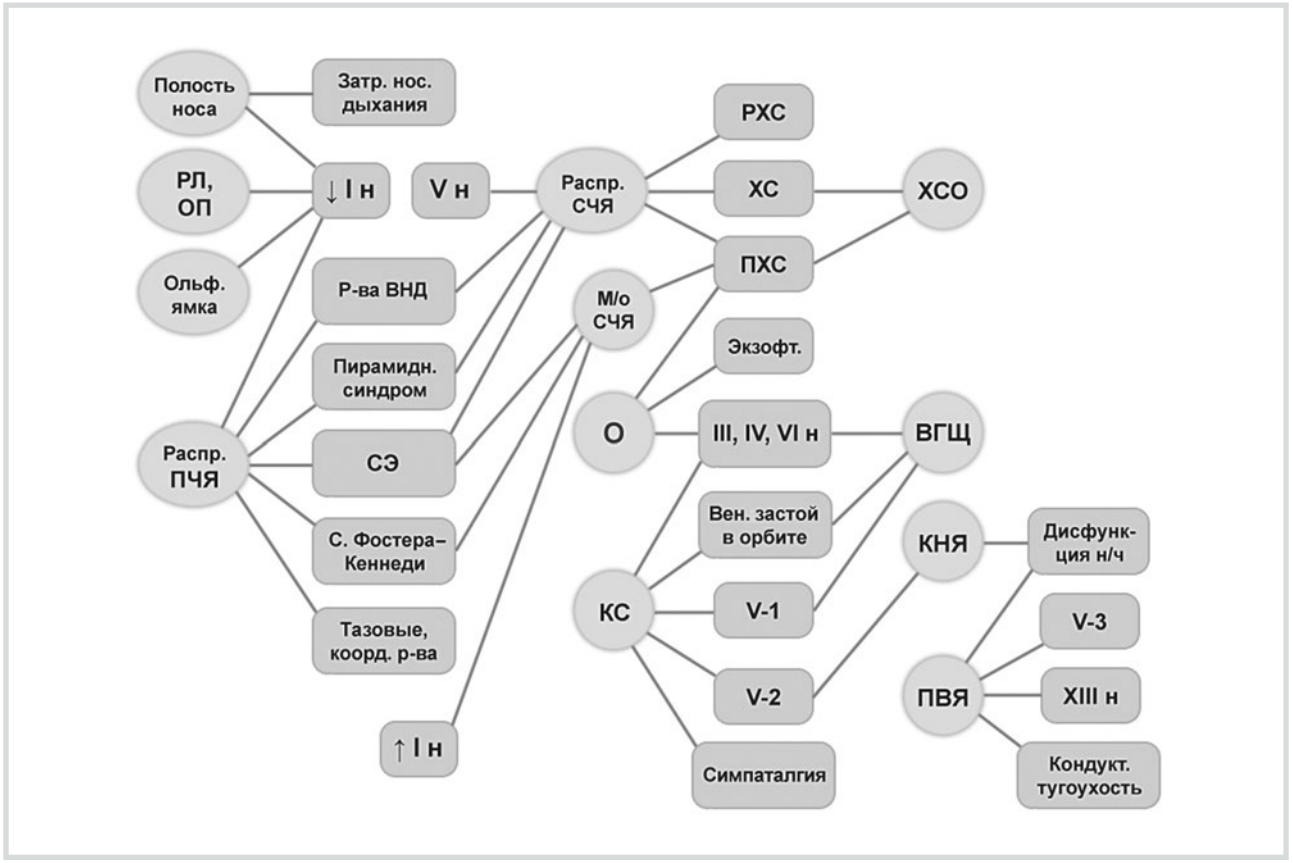

Рис. 2. **Основные симптомы и синдромы поражения различных топографических зон передних и средних отделов основания черепа.**

В кругах — основные топографические зоны: ПЧЯ, РЛ — решетчатый лабиринт, Ольф. — ольфакторная, ОП — основная пазуха, Распр. ПЧЯ — распространенная зона поражения передней черепной ямки, ХСО — хиазмально-селлярная область, О — орбита, КС — кавернозный синус, ВГЩ — верхняя глазничная щель, КНЯ — крылонебная ямка, ПВЯ — подвисочная ямка. В прямоугольниках отмечены основные синдромы: ПХС — прехиазмальный синдром, ХС — хиазмальный синдром, РХС — ретрохиазмальный синдром, СЭ — симптоматическая эпилепсия, р-ва ВНД — расстройства высшей нервной деятельности (психические, мнестические, интеллектуальные нарушения), н/ч — нижняя челюсть, м/о СЧЯ — медиальные отделы средней черепной ямки, римскими цифрами обозначены ЧН, V-1, V-2, V-3 — ветви тройничного нерва. Стрелками отмечены симптомы ирритации (↑) или угнетения (↓) функции.

образования, что подчеркивает роль тщательного неврологического обследования для повышения уровня топической диагностики, необходимой, в частности, при динамическом неврологическом наблюдении за больным.

Используя предложенную схему, можно уточнить, какие симптомы возникают при поражении конкретной топографической зоны и чем проявляется клиника поражения близких по расположению к ней областей. При этом, анализируя имеющийся более обширный (выходящий за пределы одной зоны) набор симптомов, можно определить, какие именно еще анатомические области дополнительно и в какой степени поражены. Очень важно, что, используя анамнестические данные, по последовательности появления симптомов можно судить об исходном месте и направлении роста опухоли, а по скорости их развития — о ее биологических особенностях.

Следует отметить, что предложенная схема является достаточно универсальной — указанные сочетания симптомов могут развиваться не только при доброкачественных опухолях, но и при новообразованиях иной природы: злокачественных опухолях, гранулематозных или воспалительных процессах, грибковых поражениях. В каждой из подобных ситуаций необходимо учитывать все данные, полученные при сборе анамнеза и расширенном обследовании больного, а не опираться, как это зачастую бывает, только на данные нейровизуализационных исследований.

Заключение

Эффективное лечение больного, выбор правильной тактики ведения пациента невозможны без использования современных возможностей медицины, новейших методов нейровизуализации. При этом тщательная оценка клинической симптоматики также крайне необходима, во многих случаях она помогает выявлению опухолей на ранних стадиях заболевания. С ее помощью зачастую можно судить об исходном месте роста опухоли, о дальнейшем направлении и темпе ее роста.

Авторы заявляют об отсутствии конфликта интересов.

ЛИТЕРАТУРА/REFERENCES

1. Никифоров А.С., Коновалов А.Н., Гусев Е.И. *Клиническая неврология.* В 3 томах. Т. II, ч. III. М.: Медицина; 2004. [Nikiforov AS, Konovalov AN, Gusev EI. *Clinical neurology.* 3 volumes. V. II, p. III. M.: Medicine; 2004. (In Russ.)].
2. Greenberg M. Handbook of neurosugery. Fifth edition. *Thieme.* 2001.
3. Greenberg H, Deck F, Vickram B, Chu FCH, et al. Metastasis to the base of the skull: clinical findings in 43 patients. *Neurology.* 1981;31:530-537. https://doi.org/10.1212/wnl.31.5.530
4. *Клиническая нейроофтальмология. Нейрохирургические аспекты.* Под ред. проф. Серовой Н.К. Тверь: ООО изд-во «Триада»; 2011. [*Clinical neuroophtalmology. Neurosurgical aspects.* Under redaction prof. Serova N.K. Tver: OOO publ. «Triada»; 2011. (In Russ.)].
5. Кудрявцева П.А. *Гиперостотические краниоорбитальные менингиомы. Нейроофтальмологическая симптоматика послеоперационного периода:* Дис. ... канд. мед. наук. М. 2003. [Kudriavtseva PA. *Hyperostotic cranioorbital meningiomas. Neuroophtalmological symptomatic in after operation period.* M 2003. (In Russ.)].
6. Дуус П. *Топический диагноз в неврологии.* Руководство для врачей. Пер. с нем. М.: Медицина; 1995. [Duus P. *Topical diagnosis in neurology.* Transl. from German. M.: Medicine; 1995. (In Russ.)].
7. *Вегетативные лицевые боли.* Под ред. Пузина М.Н. М. 1999. [*Autonomic facial pain.* Under redaction Puzin M.N. M. 1999. (In Russ.)].
8. *Вегетативные расстройства. Клиника, диагностика, лечение.* Под ред. Вейна А.М. М.: МИА; 2003. [*Autonomic dysfunctions. Clinics, diagnostics, treatment.* Ed. Vein A.M. M.: MIA; 2003. (In Russ.)].
9. Голубев В.Л., Вейн А.М. *Неврологические синдромы.* М. 2002. [Golubev VL, Vein AM. *Neurological symptoms.* M. 2002. (In Russ.)].
10. Rollet J. Colrat: Syndrome de l'apex orbitaire (ophthalmoplegie sensorio-sensitivo-motrice d'origine traumatique). *Bulletin de la Société d'Ophtalmologie de Lyon.* 1926—1927№;16:13-14.
11. Oppenheim H. *Lehrbuch der Nervenkrankheiten für Ärzte und Studierende.* 2 volumes. Berlin. 1894.
12. Charlin C. Le Syndrome du Nerf Nasal. *Ann Ocul.* 1931;168:86.
13. Rochon-Duvigneaud A. Quelques cas de paralysie de tous les nerfs orbitaires (ophthalmoplegie totale avec amaurosse en anesthésie dans le domaine de l'ophthalmique d'origine syphilitique). *Archives d'ophthalmologie.* Paris. 1896;16:746-760.
14. Foix C. Syndrome de la paroi externe du sinus caverneux (ophtalmoplégie unilatérale à marche rapidement progressive. Algie du territoire de l'ophtalmique). Amélioration considérable par le traitement radiothérapique. *Revue neurologique.* Paris. 1922;38:827-832.
15. Bonnet P. Cavernous sinus and cavernous sinus syndrome. *J Med Lyon.* 1955;36:855:593-606.
16. Ræder JG. Et tilfælde av intrakraniel sympaticuslammelse. Norsk Magazin for Lægevidenskaben. 1918;79:999-1016. «Paratrigeminal» paralysis of the oculopupillary sympathetic. *Brain.* Oxford. 1924; 47:149-158.
17. Jacod M. Sur la Propagation Intracranienne des Sarcomes de la Trompe d'Eustache Syndrome du Carrefour Petro-Sphenoidale Paralysie des 2, 3, 4, 5, et 6 Paires Craniennes. *Rev Neurol.* 1921;38:33.
18. Dorello P. Considerazioni sopra la causa della paralisi transitoria dell'abducente nelle flogosi dell'orecchio medio. In: *Atti della Clinica Oto-Rino-Laringoiatrica della R. Università di Roma.* 1905.
19. Gradenigo G. Sulla paralisi dell'abducente di origine otitica. *Arch Ital Otol Rinol Laringol.* 1904.
20. Horton BT. Histaminic cephalgia: differential diagnosis and treatment. *Proc Staff Meet Mayo Clin.* 1956;31:325-333.
21. Horton BT, MacLean AR, Craig WM. A new syndrome of vascular headache: report of treatment with histamine: preliminary report. *Proceedings of the Staff Meetings of the Mayo Clinic, Rochester, MN.* 1939;14:257-260.
22. Jefferson G. On the saccular aneurysms of the internal carotid artery in the cavernous sinus. *British Journal of Surgery.* London. 1938-1939;26:267-302.
23. Vernet R. Jugular Foramen Syndromes. *Bull. D. I. S. m. des Hop.* 1918;42:14.
24. Garcin R. *Le syndrome paralytique unilateral globale des nerfs craniens.* These de Paris. 1927.
25. Sluder G. The role of the sphenopalatine (or Meckel's) ganglion in nasal headaches. *New York Medical Journal.* 1908;87:989-990. The syndrome of sphenopalatine ganglion neurosis. *American Journal of the Medical Sciences, Thorofare, N.J.* 1910;140:868-878.
26. Степанян М.А., Черекаев В.А., Кадашева А.Б. Синдромы поражения основания черепа при метастазах. *Вестник неврологии, психиатрии и нейрохирургии.* 2013;8:64-76. [Stepanyan MA, Cherekaev VA, Kadasheva AB. Lesion syndromes of skull base metastases. *Vestnik nevrologii, psihiatrii i neurohirurgii.* 2013;8:64-76. (In Russ.)].