https://doi.org/10.17116/jnevro20181183197-102

Цервикогенное головокружение: взгляд невролога

И.Д. СТУЛИН[1]*, М.В. ТАРДОВ[2], Н.Л. КУНЕЛЬСКАЯ[2], Л.Г. АГАСАРОВ[3], А.В. БОЛДИН[3]

[1]ФГБО ВО «Московский государственный медико-стоматологический университет им. А.И. Евдокимова» Минздрава России, Москва, Россия; [2]ГБУЗ «Научно-исследовательский клинический институт оториноларингологии им. Л.И. Свержевского» Департамента здравоохранения Москвы, Москва, Россия; [3]ФГБУ «Российский научный центр медицинской реабилитации и курортологии» Минздрава России, Москва, Россия

Цервикогенное головокружение до сих пор не признается многими неврологами, так как не имеет специфических клинических симптомов и надежных диагностических критериев. Накоплены многочисленные экспериментальные и клинические факты, подтверждающие правомочность выделения цервикогенного головокружения как отдельной нозологической формы. В обзоре представлены доказательства существования цервикогенного головокружения, а также описания его типов. Рассмотрены принципы диагностики и лечения, предпринята попытка создания единой концепции цервикогенного головокружения.

Ключевые слова: *цервикогенное головокружение, проприоцептивное головокружение, мигреньассоциированное головокружение, цервикогенная мигрень, синдром позвоночной артерии, синдром Барре—Льеу.*

Cervical vertigo: a neurologist's point of view

I.D. STULIN, M.V. TARDOV, N.L. KUNELSKAYA, L.G. AGASAROV, A.V. BOLDIN

Yevdokimov Moscow State Medical and Dental University, Moscow, Russia; Sverzhevskiy Otorhinolaryngology Healthcare Research Institute, Moscow Russia; Russian Scientific Center for Medical Rehabilitation and Balneology, Moscow, Russia

Cervical vertigo (CV) hasn't yet been recognized by many neurologists, as it has no specific clinical symptoms and reliable diagnostic criteria. However, over the past 150 years, there has been accumulated numerous experimental and clinical evidence to support the legitimacy of CV allocation as a separate nosology. This review presents data regarding the vertigo associated with neck pathology: possible evidence of CV existence and the description of its type as well. The principles of CV diagnosis and treatment are considered, an attempt to create a unified concept is proposed.

Keywords: *cervical vertigo, proprioceptive dizziness, migraine-associated vertigo, cervical migraine, vertebral artery syndrome, Barré—Lieou syndrome.*

Головокружение входит в группу наиболее частых жалоб на амбулаторном врачебном приеме: до 30% населения знакомы с этим явлением [1]. Нередко головокружение развивается у больных с шейными проблемами: из более чем 18 000 пациентов, проходивших курс мануальной терапии в Нидерландах в 1972—1992 гг., 18% больных жаловались на головокружение [2].

Термин «цервикогенное головокружение» (ЦГ) начали использовать M. Ryan и S. Cope в 1955 г. [3]. Исследователи считали основой проблемы нарушение импульсации от рецепторного аппарата верхнешейных межпозвонковых суставов к вестибулярным ядрам. Спустя 40 лет J. Furman и S. Cass определили ЦГ как «неспецифическое ощущение нарушения ориентации в пространстве и равновесия, обусловленное патологической афферентной импульсацией из области шеи» [4].

До сих пор в мировом медицинском сообществе единого мнения в отношении ЦГ не существует, однако данные многочисленных научных работ позволяют оценить возможность рассмотрения его в качестве отдельной формы и выработать общую концепцию.

Экспериментальные основы. Экспериментальное изучение ЦГ продолжается более 100 лет [5]. Неоднократно продемонстрирована возможность провокации нистагма и нарушения координации у животных при помощи анестезии трех верхних шейных корешков или шейных мышц [6—8]. Экспериментальные работы с участием людей также зарегистрировали постуральный дисбаланс, нистагм и головокружение при воздействии болевого стимула [9] или анестетика [10] в области шеи. Те же эффекты зафиксировали при локальном физическом воздействии [11] или гальванизации области шеи [12], так же как и раздражении миофасциальных триггерных точек [13, 14]. Основываясь на работах ведущих специалистов данной области [15—17], можно выделить несколько патогенетических типов ЦГ.

Проприоцептивное ЦГ. Поддержание равновесия обеспечивается функционированием вестибулярного, зрительного и соматосенсорного анализаторов. Информация от этих систем обрабатывается в мозжечке, формируется общая картина, на основе которой осуществляются моторные акты, направленные на обеспечение устойчивости

© Коллектив авторов, 2018

*e-mail: stu-clinic@mail.ru

или совершение движения. Сохранение равновесия или развитие головокружения хорошо объясняется принципом эфферентного копирования E. Holst и H. Mittelstaedt [18], подразумевающим возможность несоответствия ожидаемой реафферентации и реальной сенсорной информации **(рис. 1)**.

С позиций постурологии, полный поток проприоцептивной информации рассматривается как совокупность потоков, исходящих из частей тела с максимальной концентрацией проприорецепторов: плантарный и окуломоторный входы, височно-нижнечелюстной сустав, поясничнo-крестцовый и верхнешейный отделы позвоночника [19, 20]. Дисфункция любого из представленных входов вызывает дезорганизацию всей постурологической системы с перераспределением тонуса поперечнополосатых мышц, что приводит к нарушению устойчивости. Миофасциальный синдром шейных мышц, частое следствие хлыстовой травмы шеи, сходным образом нарушает баланс афферентной импульсации, обеспечивающей контроль равновесия [21]. Дискоординация в свою очередь приводит к нарушению контроля шейного мышечного тонуса [22] и замыкает патологический круг.

Синдром Барре—Льеу. J. Barre и Y. Lieou в 1926—1928 гг. описали синдром симпатической дисфункции [23, 24], включающий головокружение, шум в ушах, затуманенность зрения, тошноту, рвоту и головную боль. Авторы связывали развитие клинической картины со спазмом артерий вертебрально-базилярной системы, обусловленным усилением активности симпатических сплетений позвоночных артерий (ПА), вызываемым вертебральным дистрофическим процессом. Гипотеза Барре—Льеу была отвергнута после завершения работ, которые не смогли подтвердить эффект симпатической денервации ПА на церебральный кровоток [25, 26]. Однако дальнейшие исследования на животных [27] и людях [28] доказали присутствие большого количества симпатических постганглионарных волокон в задней продольной связке, фиброзном кольце межпозвонкового диска, капсуле унковертебрального сустава и стенках дурального мешка.

Ротационный синдром ПА. Одним из характерных симптомов нарушения кровотока в ПА служит головокружение: синдром представляет собой вертебрально-базилярную недостаточность. В рамках МКБ-10 диагноз сформулирован как «синдром вертебрально-базилярной артериальной системы» (G45.0). Патофизиологический базис может определяться ишемией в стволе головного мозга или непосредственно в бассейне лабиринтной артерии, снабжающей кровью внутреннее ухо [15]. В клинической практике встречаются малые инсульты, имитирующие периферический вестибулярный синдром [29, 30] и связанные с очагами в стволе головного мозга, мозжечке и коре больших полушарий.

Варианты компрессии ПА, проявляющиеся постуральным дисбалансом и головокружением, могут быть отнесены к ЦГ. В отечественной медицинской литературе рассматриваемый вариант именуется «синдром позвоноч-

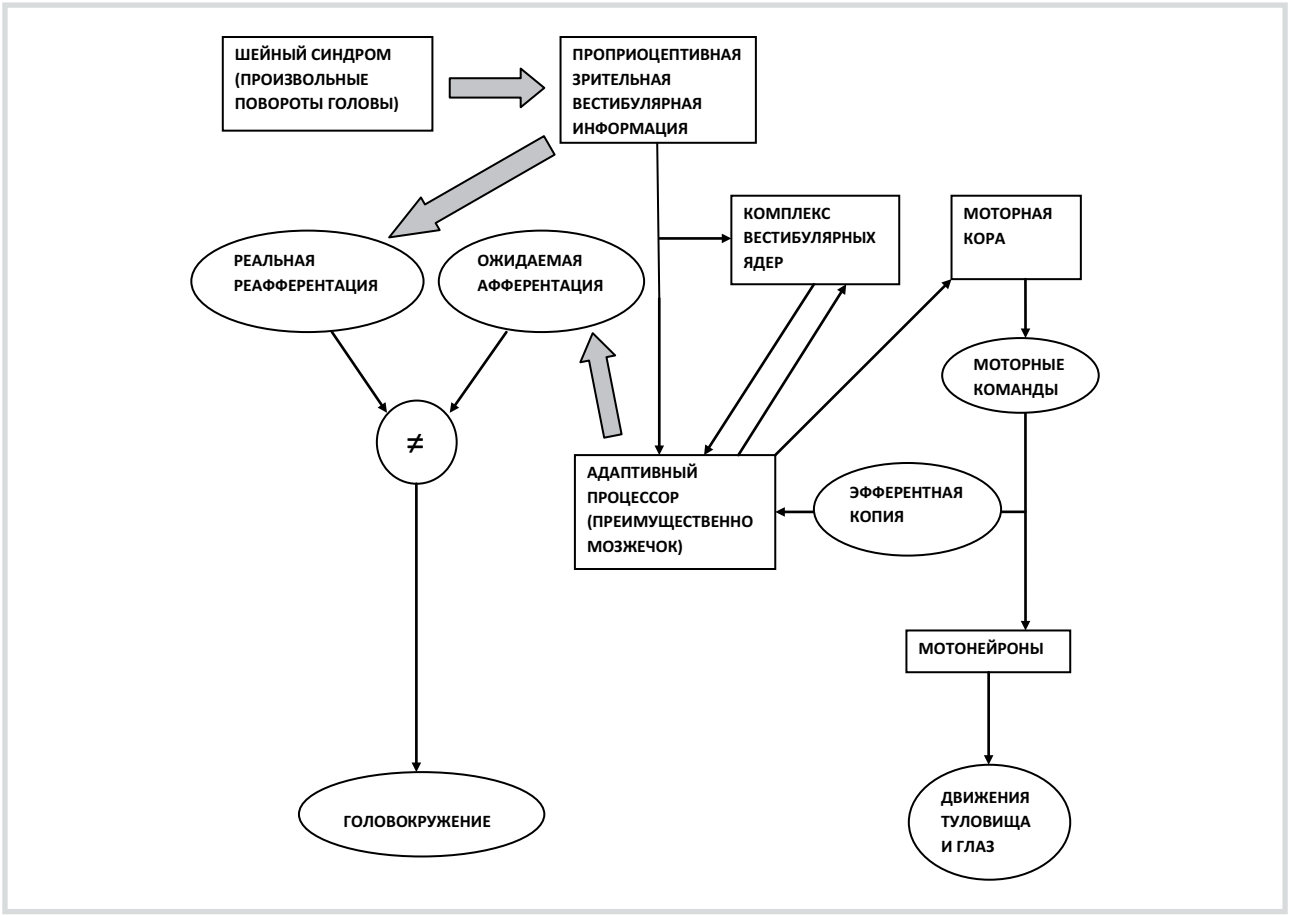

Рис. 1. **Принцип эфферентного копирования Holst и Mittelstaedt [18] применительно к проприоцептивному ЦГ.**

ной артерии», ему посвящено множество работ российских неврологов [31—34]. Симптоматика в каждом конкретном случае определяется анатомией задней системы циркуляции и патологией шейных структур. Так, сочетание гипоплазии ПА, несостоятельности гомолатеральной задней соединительной артерии и компрессии гетеролатеральной гемодинамически доминирующей ПА повышает вероятность развития стволового инсульта [35].

К компрессионным синдромам ПА относятся ротационный синдром ПА, описанный в 1978 г. B. Sorensen [36] как «синдром лучника»; синдром нижней косой мышцы головы, описанный Я.Ю. Попелянским [37], и синдром Унтерхарнштейдта, описанный в 1956 г. [38].

Клиническая картина компрессионного синдрома ПА близка к синдрому позвоночно-подключичного обкрадывания, связанному со значимым стенозированием подключичной артерии в области устья. Синдром приводит к обкрадыванию ствола головного мозга в пользу ишемизированной верхней конечности и подробно рассматривается в ангионеврологии [39].

Ассоциированное с мигренью ЦГ. В 2013 г. D. Yacovino и T. Hain [15] высказали предположение о связи головокружений с патологией шейной области у пациентов с мигренью, основываясь на том, что: 1) головокружение встречается у 30% больных с мигренью [40]; 2) болями в шее страдают 35% больных с мигренью [41]; 3) доказана связь комплекса вестибулярных ядер и спинального ядра тройничного нерва [42], нижняя граница которого доходит до уровня сегментов С1—С3.

Боль в верхнешейной области способна активировать тригеминоваскулярную систему, которая может запустить как приступ мигрени, в том числе с типичной аурой, так и эпизод вертиго. В связи с этим уместно вспомнить о «шейной мигрени», описанной W. Bartschi-Rochaix в 1949 г. [43]. Позже термин был вытеснен понятием «цервикогенная головная боль» [44], что привело к концентрации внимания специалистов преимущественно на болевом компоненте страдания, а элементы ауры, включая головокружение, были преданы забвению [45].

Клиническая картина. Головокружение как основной элемент рассматриваемого синдрома развивается одновременно с цервикалгией и может представлять собой приступ истинного вертиго либо несистемного головокружения [17] продолжительностью от минут до часов. Понятие ЦГ неразрывно связано с шейным болевым синдромом. При этом характер боли определяется вовлеченными в патологический процесс структурами: монотонные «ломящие» суставные боли, усиливающиеся при движениях головы; тянуще-ноющие миофасциальные боли, длительно существующие или возникающие при нагрузке с усилением во время движения. «Прострелы» при движениях могут быть вызваны суставно-связочной патологией или компрессией нервных стволов. Корешковые боли или миофасциальный синдром могут возникать в лопатке, надплечье или плече, иррадиировать в затылочную или заушную область, темя, висок, глазное яблоко. В некоторых случаях дебют болевого синдрома связан с дисфункцией височно-нижнечелюстного сустава или миофасциальным синдромом жевательной мускулатуры на фоне зубных окклюзионных нарушений.

Для ЦГ характерна нередко весьма выраженная вегетативная симптоматика: тошнота, рвота, побледнение, гипергидроз, тахикардия, позывы на мочеиспускание и дефекацию. Шум в ухе и снижение слуха могут быть связаны с ишемической деполяризацией волосковых клеток или непосредственно миофасциальным синдромом мышц среднего уха. Слуховые расстройства, сохраняющиеся более 15 с, могут стать необратимыми, что проявляется нейросенсорной тугоухостью и указывает на нарушение кровообращения в системе лабиринтной артерии [15].

Диагностика. В дифференциальный ряд ЦГ входят: 1) заболевания внутреннего уха и VIII черепного нерва (доброкачественное пароксизмальное позиционное головокружение, вестибулярный нейронит, болезнь Меньера, двусторонняя вестибулопатия, фистула лабиринта, опухоль мостомозжечкового угла); 2) транзиторные атаки и инсульт в вертебрально-базилярной системе; 3) центральное вертиго; 4) мигреньассоциированное головокружение; 5) аномалии краниовертебрального перехода (Арнольда—Киари 1-го типа, базилярная импрессия, платибазия, Киммерле и др.).

ЦГ диагностируется по принципу исключения — задача непростая, поскольку среди критериев диагностики вестибулярной мигрени и болезни Меньера присутствует «исключение иных причин заболевания». Важную роль играет информация о способах купирования приступа, используемых пациентом: местные тепловые процедуры, анальгетики или триптаны, мочегонные средства, холинолитики.

Достоверного критерия диагностики ЦГ не существует, но наличие ряда составляющих считается обязательным [16, 46]: 1) исключение таких нозологических форм, как головокружение мигреньассоциированное, центральное, доброкачественное пароксизмальное позиционное, лекарственное, психогенное, ортостатическое, болезнь Меньера, вестибулярный нейронит; 2) боль в шее, связанная с головокружением; 3) травма, в том числе связанная с пульсационными техниками мануальной терапии, или заболевание шейного отдела позвоночника в анамнезе; 4) хронологическая связь дебюта боли в шее и головокружения.

Диагноз считают обоснованным при наличии критериев 1—3, последний пункт принимается во внимание при травматической этиологии процесса.

Тестов, достоверно подтверждающих связь головокружения с патологией шеи, на сегодняшний день не существует. Применяются следующие группы проб: глазодвигательные, сосудистые, постурометрические и позиционно-суставные [47—49].

Глазодвигательные функции меняются при шейной патологии неспецифическим образом; большое значение имеют некоторые виды нистагма. «Шейный нистагм» был описан A. Philipszoon и J. Bos в 1963 г [50], способ его вызывания заключался в поворотах туловища пациента вокруг вертикальной оси при фиксированном положении головы. Результат считают патологическим, если скорость нистагма превышает 2° [48]. В группу вестибулометрических тестов также входят тест плавного слежения, признаваемый положительным при скорости возникающих саккад более 2°/с [51, 52], и релокационный тест, результаты которого считают патологическими при ошибке более 4,5° [48].

Существенную помощь в диагностике проприоцептивного ЦГ оказывает мануальное исследование шейных и жевательных мышц: выявление асимметричных гипертo-

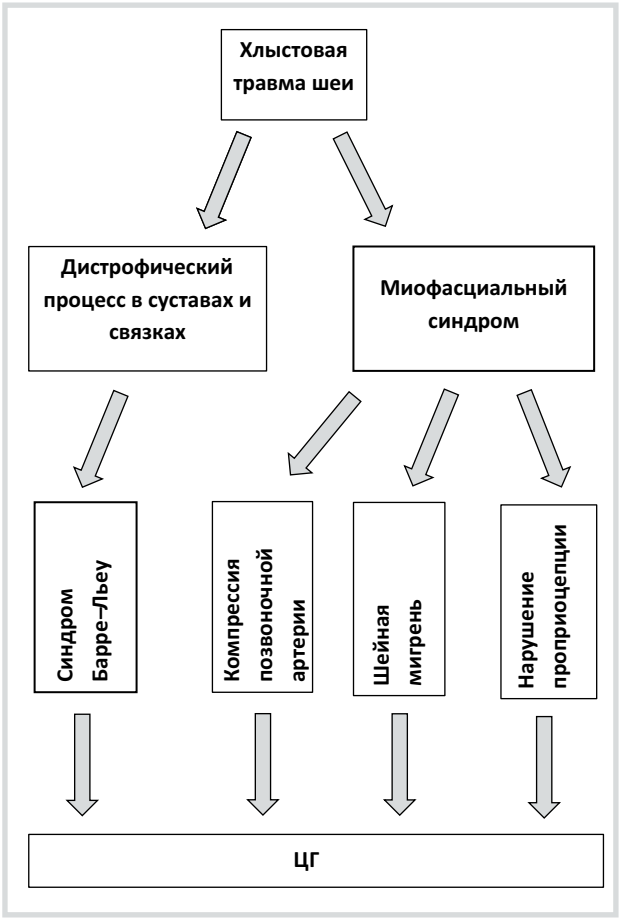

Рис. 2. **Схема патогенеза ЦГ после хлыстовой травмы шеи.**

нусов в парных мышцах, а также мышечных триггеров головокружения [53]. В то же время результаты применения постуро- и стабилометрических тестов противоречивы.

В случае подозрения на компрессионный механизм страдания ПА выполняется тест Де Кляйна: после аускультации шейных сосудов и измерения артериального давления пациент поворачивает и запрокидывает на максимальный угол голову, тест осуществляется в положении стоя или лежа и немедленно прерывается при появлении любых неприятных ощущений у пациента. Через 20—30 с от начала пробы оценивают субъективные ощущения больного (возникновение головокружения или неустойчивости), регистрируют нистагм. При диагностике ротационного синдрома ПА объективную информацию получают благодаря ультразвуковому и ангиографическому исследованию (магнитно-резонансная или компьютерная ангиография) [54, 55]. Чувствительным инструментом служит ультразвуковая допплерография ПА с повторными поворотами головы [56]: регистрация изменения линейной скорости кровотока в ПА более 15% свидетельствует об экстравазальных влияниях. Выполнение измерений при поворотах и наклонах головы позволяет судить об уровне, на котором происходит воздействие.

При помощи нейровизуализационных методов можно исключить такие причины головокружения, как патология мостомозжечкового угла, нейроваскулярный конфликт, ишемические церебральные очаги. Рентгенологически подтверждаются травматические и дегенеративные процессы в телах и суставах позвонков, межпозвонковых дисках, аномалии краниовертебральной области. Однако обнаружение патологии позвоночника или основания черепа само по себе не позволяет подтвердить диагноз ЦГ.

Лечение. Возможности лечения при ЦГ зависят от его варианта. Наиболее эффективна при синдроме Барре—Льеу транскутанная лазерная декомпрессия диска [57]: положительный эффект достигается в 70—80% случаев при иссечении поврежденных участков диска и задней продольной связки с последующей фиксацией поврежденных позвонков [58].

Спектр лечебных возможностей при ротационном синдроме ПА простирается от простых поведенческих рекомендаций (избегание поворотов головы) до применения антикоагулянтов, эндоваскулярной хирургии и декомпрессионных операций [59, 60]. Множество работ [61, 62] демонстрирует положительный эффект консервативных подходов, делая обоснованным именно такое начало лечения с дальнейшей коррекцией тактики в зависимости от полученного эффекта.

В терапии проприоцептивного ЦГ более актуальны методы физио- и мануальной терапии [63—65]. В рамках мануальной терапии целесообразно применение мягкотканных техник с осторожным использованием манипуляционных приемов [66]. Одно из редких контролируемых рандомизированных исследований, посвященных применению мануальной терапии при ЦГ, было завершено S. Reid и соавт. в 2014 г. [67]. Авторы зарегистрировали достоверный эффект апофизиального скольжения по Mulligan и пассивных мобилизаций по Maitland с сопоставимой эффективностью двух методик в ближайшем после применения периоде и в течение 12 нед.

Таким образом, противники выделения ЦГ в самостоятельную нозологическую единицу обосновывают свое мнение отсутствием специфического диагностического теста, а также возможностью объяснения большинства симптомов иными причинами. Однако все возрастающее число исследований в данной области и накопление данных приводят к постепенному изменению взглядов ведущих отоневрологов мира на ЦГ [19, 62, 68].

Еще один аргумент основан на отсутствии четкой связи между степенью выраженности локальных изменений позвонков и дисков и интенсивностью болей. Объяснить данный феномен можно сохранной подвижностью шейных позвоночных двигательных сегментов при начальных изменениях костно-суставного аппарата. Высокая подвижность приводит к существенному воздействию на рецепторные элементы. При прогрессировании патологии амплитуда движения позвонков убывает, что влечет за собой снижение ирритации воспринимающих структур.

Описанные варианты ЦГ целесообразно рассматривать как элементы единого патогенетического процесса в рамках одной нозологической формы. Прежде всего дистрофические явления при остеохондрозе и спондилезе вовлекают межпозвонковые диски, тела позвонков и межпозвонковые суставы. Как следствие, развиваются блоки и нестабильность позвоночных двигательных сегментов, подвывихи и спондилолистезы, что вызывает нарушение тонуса шейных мышц и связок, приводящее к ирритации симпатических нервных окончаний в этих структурах, т.е. одновременно формируется основа синдрома Барре—Льеу, проприоцептивного головокружения и шейной ми-

грени. Костно-связочные изменения и миофасциальный синдром могут создать условия для компрессии ПА, ротационного синдрома. Нам удалось продемонстрировать, что собственно нестабильность шейных позвоночных двигательных сегментов ведет к изменению скорости кровотока и достоверному нарушению реактивности ПА при пробах с поворотами головы [69], а стимуляция триггерных точек в кивательной мышце может провоцировать приступы меньеровского типа [70]. Аналогичным образом могут развиваться изменения после хлыстовой травмы **(рис. 2)**.

Таким образом, описанные разновидности ЦГ могут сосуществовать у одного больного в составе единого многокомпонентного патофизиологического процесса. Доминирующий процесс определяет клиническую картину в каждый конкретный момент времени, а изменение превалирующего механизма приводит к появлению нового симптомокомплекса. Большое влияние на результирующий синдром оказывают не только локальные шейные особенности, но и взаимодействие всех компонентов постуральной системы. Помимо описанных явлений, мышечный тонус находится под прямым воздействием стрессорных факторов, а психоэмоциональный фон оказывает существенное влияние на порог болевой чувствительности и клиническую картину ЦГ в целом.

Для уточнения предлагаемых положений требуются контролируемые рандомизированные исследования.

Авторы заявляют об отсутствии конфликта интересов.

ЛИТЕРАТУРА/REFERENCES

1. Yardley L, Owen N, Nazareth I, Luxon L. Prevalence and presentation of dizziness in a general practice community sample of working age people. *Br J Gen Pract.* 1998;48:1131-1135.
2. Oostendorp RAB, van Eupen AAJM, Elvers JWH. *Aspects of sympathetic nervous system regulation in patients with cervicogenic vertigo: 20 years experience*. Paper presented at the proceedings of I.F.O.M.T fifth international conference, Vail, USA. 1992b.
3. Ryan MS, Cope S. Cervical vertigo. *Lancet.* 1955;2:1355-1358.
4. Furman JM, Cass SP. *Balance Disorders: A Case-Study Approach*. Philadelphia, Pa: FA Davis; 1996.
5. Brown JJ. *Cervical contributions to balance: cervical vertigo*. In: Berthoz A, Vidal PP, Graf W, eds. The Head Neck Sensory Motor System. New York, NY: Oxford University Press; 1992.
6. Biemond A, de Jong J.M.B.V. On cervical nystagmus and related disorders. *Brain*. 1969;92:417458.
7. Cohen LA. Role of eye and neck proprioceptive mechanisms in body orientation and motor coordination. *Neurophysiology*. 1961;24:1-11.
8. Cohen B, Jongkees LBW. Ataxia and nystagmus induced by injection of local anesthetics in the neck. *Ann Neurol.* 1977;1:240-246.
9. Koskimies K, Sutinen P, Aalto H, Starck J, Toppila E, Hirvonen T, Kaksonen R, Ishizaki H, Alaranta H, Pyykkö I. Postural stability, neck proprioception and tension neck. *Acta Otolaryngol Suppl.* 1997;529:95-97.
10. de Jong PT, de Jong JM, Cohen B, Jongkees LB. Ataxia and nystagmus induced by injection of local anesthetics in the Neck. *Ann Neurol.* 1977;1(3):240-246.
11. Blouin J, Okada T, Wolsley C, Bronstein A. Encoding target-trunk relative position: cervical versus vestibular contribution. *Exp Brain Res.* 1998;122(1):101-107.
12. Popov KE, Lekhel H, Faldon M, Bronstein AM, Gresty MA. Visual and oculomotor responses induced by neck vibration in normal subjects and labyrinthine-defective patients. *Exp Brain Res.* 1999;128(3):343-352.
13. Travell JG, Simons DG. *Myofascial pain and dysfunction*. The trigger point manual, upper half of body. Vol 1. Baltimore: Williams & Wilkins; 1983.
14. Nigmatullina Y, Hellyer PJ, Nachev P, Sharp DJ, Seemungal BM. The Neuroanatomical Correlates of Training-Related Perceptuo-Reflex Uncoupling in Dancers. *Cerebral Cortex.* 2015;25:554-562. https://doi.org/10.1093/cercor/bht266
15. Yacovino DA, Hain TC. Clinical Characteristics of Cervicogenic-Related Dizziness and Vertigo. *Semin Neurol.* 2013;33:244-255.
16. Wrisley DM, Sparto PJ, Whitney SI, Furman JM. Cervicogenic Dizziness: A Review of Diagnosis and Treatment. *Journal of Orthopaedic& Sports Physical Therapy.* 2000;30(12):755-766.
17. Brandt T, Huppert D. A new type of cervical vertigo: head motion-induced spells in acute neck pain. *Neurology.* 2016;86:1-3.
18. Holst Ev, Mittelstaedt H. Das Reafferenzprinzip (Wechselwirkungzwischen Zentralnervensystem und Peripherie). *Naturwissenschaften*. 1950;37:464-476.
19. Жутиков Л.Д., Усачев В.И. Стабилометрическая диагностика атаксий, обусловленных дисфункцией сенсорных входов постуральной системы. *Мануальная терапия*. 2013;3(51): 28-35. [Zhutikov DL, Usachev VI. Stabilometric diagnostics of the ataxia caused by the dysfunction of sensory inputs of the postural system. *Manual'naja terapija*. 2013;3(51):28-35. (In Russ.)].
20. Goodheart G. *Applied Kinesiology.* London; Edinburg, 1976.
21. Brown JJ. *Cervical contributions to balance: cervical vertigo.* In: Berthoz A, Vidal PP, Graf W, eds. The Head Neck Sensory Motor System. New York, NY: Oxford University Press; 1992.
22. Morinaka S. Musculoskeletal diseases as a causal factor of cervical vertigo. *Auris Nasus Larynx.* 2009;36(6):649-654.
23. Barre JA. Sur un syndrome sympathique cervcial posterieur et sa cause frequente: I'arthrite cervicale. *Rev Neurol.* 1926;45:1246-1253.
24. Lieou YC. *Syndrome sympathique cervicale posterieur et arthrite chronique de la colone vertebral cervciale, etude clinique et radiologique [Academic Thesis].* Strasbourg. 1928.
25. Mueller SM, Heistad DD, Marcus ML. Total and regional cerebral blood flow during hypotension, hypertension, and hypocapnia. Effect of sympathetic denervation in dogs. *Circ Res.* 1977;41:350-356.
26. Baumbach GL, Heistad DD. Effects of sympathetic stimulation and changes in arterial pressure on segmental resistance of cerebral vessels in rabbits and cats. *Fed Proc.* 1983;52:527-533.
27. Li J, Gu T, Yang H, Liang L, Jiang DJ, Wang ZC, Yuan W, Wang XW. Sympathetic nerve innervation in cervical posterior longitudinal ligament as a potential causative factor in cervical spondylosis with sympathetic symptoms and preliminary evidence. *Med Hypotheses.* 2014;82:631-635.
28. Nathan PW, Smith MC. The location of descending fibres to sympathetic preganglionic vasomotor and sudomotor neurous in man. *J Neurol Neurosurg Psychiatry.* 1987;50:1253-1262.
29. Hyung L. Isolated Vascular Vertigo. *Journal of Stroke.* 2014;16(3):124-130.
30. Noh Y, Kwon OK, Kim HJ, Kim JS. Rotational vertebral artery syndrome due to compression of nondominant vertebral artery terminating in posterior inferior cerebellar artery. *J Neurol.* 2011;258(10):1775-1780.
31. Ратнер А.Ю. *Шейный остеохондроз и церебральные нарушения.* Казань. 1970. [Ratner AYu. *Cervical osteochondrosis and brain damage.* Kazan'. 1970. (In Russ.)].
32. Попелянский Я.Ю. *Ортопедическая неврология (вертеброневрология).* М. 2003. [Popeljanskij JaYu. *Orthopedic neurology (vertebroneurology).* M. 2003. (In Russ.)].
33. Пышкина Л.И., Федин А.И., Бесаев Р.К. Церебральный кровоток при синдроме позвоночной артерии. *Журнал невропатологии и психиатрии им. С.С. Корсакова.* 2000;5;45-49. [Pyshkina LI, Fedin AI, Besaev RK. Cerebral blood flow in the vertebral artery syndrome. *Journal of Neuropathology and Psychiatry im. S.S. Korsakov.* 2000;5;45-49. (In Russ.)].
34. Парфенов В.А., Замерград М.В., Мельников О.А. *Головокружение. Диагностика и лечение, распространенные диагностические ошибки.* Медицинское информационное агентство; 2011. [Parfenov VA, Zamergrad MV Melnikov OA. *Vertigo. Diagnosis and treatment, common diagnostic errors.* Medical News Agency; 2011. (In Russ.)].
35. Pinol I, Ramirez M, Salo G, Ros AM, Blanch AL. Symptomatic vertebral artery stenosis secondary to cervical spondylolisthesis. *Spine.* 2013;38:1503-1505.
36. Sorensen BE. Bow hunter's stroke. *Neurosurgery.* 1978;2(3):259-261.

37. Попелянский Я.Ю. *Шейный остеохондроз.* М.: Медицина; 1966. [Popeljanskij JaYu. *Cervical osteochondrosis.* M.: Medicina; 1966. (In Russ.)].
38. Unterharnscheidt F. Das synkopale cervicale Vertebralissyndrom. *Nervenarzt.* 1956;27:481-486. [Unterharnscheidt F. Das synkopale cervicale Vertebralissyndrom. *Nervenarzt.* 1956;27:481-486. (In Russ.)].
39. Камчатнов П.Р., Гордеева Т.Н., Кабанов А.А. Клинико-патогенетические особенности синдрома вертебробазилярной недостаточности. *Журнал неврологии и психиатрии им. С.С. Корсакова. (приложение к журналу «Инсульт»).* 2001;1;55-57. [Kamchatnov PR, Gordeeva TN, Kabanov AA. Clinico-pathogenetic features of vertebrobasilar insufficiency syndrome. *Journal of Neurology and Psychiatry im. S.S. Korsakova (supplement to the journal «Stroke»).* 2001;1;55-57. (In Russ.)].
40. Lempert T, Neuhauser H. Epidemiology and clinical aspect of migraine-associated dizziness (abstract 173). *J Vest Res.* 2004;14:180.
41. Calhoun AH, Ford S, Millen C, Finkel AG, Truong Y, Nie Y. The prevalence of neck pain in migraine. *Headache.* 2010;50(8):1273-1277.
42. Buisseret-Delmas C, Compoint C, Delfini C, Buisseret P. Organisation of reciprocal connections between trigeminal and vestibular nuclei in the rat. *J Comp Neurol.* 1999;409(l):153-168.
43. Bartschi-Rochaix W. *Migraine Cervicale. Das encephala syndrome nach halswirbel — trauma.* Bern: Huber; 1949.
44. Sjaastad O, Saunte C, Hovdal H, Breivik H, Grønbaek E. Cervicogenic headache, an hypothesis. *Cephalalgia.* 1983;3:249-256.
45. Табеева Г.Р. Цервикогенные головные боли: клинические и терапевтические аспекты. *РМЖ.* 2012;29:1478. [Tabeeva GR. Cervicogenic headache: clinical and therapeutic aspects. AMJ. 2012;29:1478. (In Russ.)].
46. Hain TC. Cervicogenic causes of vertigo. *Curr Opin Neurol.* 2015;28:69-73.
47. Herdman S. *Vestibular rehabilitation.* Philadelphia, PA: FA Davis.; 2007. https://doi.org/10.1097/WCO.0000000000000161
48. L'Heureux-Lebeau B, Godbout A, Berbiche D, Saliba I. Evaluation of Paraclinical Tests in the Diagnosis of Cervicogenic Dizziness. *Otology & Neurotology.* 2014;35(10):1858-1865. https://doi.org/10.1097/MAO.0000000000000506
49. Li Y, Peng B. Pathogenesis, Diagnosis, and Treatment of Cervical Vertigo-Pain. *Physician.* 2015;18:583-595. www.painphysicianjournal.com
50. Philipszoon AJ, Bos JH. Neck torsion nystagmus. *Pract Otorhinolaryngol (Basel).* 1963;25:339-344.
51. Tjell C, Rosenhall U. Smooth pursuit neck torsion test: a specific test for cervical dizziness. *Am J Otol.* 1998;19:76-81.
52. Treleaven J, Jull G, Lowchoy N. Smooth pursuit neck torsion test in whiplash-associated disorders: relationship to self-reports of neck pain and disability, dizziness and anxiety. *J Rehabil Med.* 2005;37:219-223.
53. Стулин И.Д., Тардов М.В., Ковражкина Е.А., Рудковский А.И., Байбакова Е.В., Заоева З.О. Системное головокружение как симптом триггерной точки в грудиноключично-сосцевидной мышце. *Неврологический журнал.* 2015;2:24-26. [Stulin ID, Tardov MV, Kovrazhkina EA, Rudkovskij AI, Bajbakova EV, Zaoeva ZO. Vertigo as a symptom of a trigger point in sternjcleidomastoid muscle. *Neurology journal.* 2015;2:24-26. (In Russ.)].
54. Machaly SA, Senna MK, Sadek AG. Vertigo is associated with advanced degenerative changes in patients with cervical spondylosis. *Clin Rheumatoi.* 2011;30(12):1527-1534.
55. Mitchell J. Vertebral artery blood flow velocity changes associated with cervical spine rotation: a meta-analysis of the evidence with implications for professional practice. *J Manual Manip Ther.* 2009;17(1):46-57.
56. Ren L, Guo B, Zhang J, Han Z, Zhang T, Bai Q, Zeng Y. Mid-term efficacy of percutaneous laser disc decompression for treatment of cervical vertigo. *Eur J Orthop Surg Traumatol.* 2014;24(supple1):153-158.
57. Dargon PT, Liang CW, Kohal A, Dogan A, Barnwell SL, Landry GJ. Bilateral mechanical rotational vertebral artery occlusion. *J Vasc Surg.* 2013;58: 1076-1079.
58. Li J, Jiang DJ, Wang XW, Yuan W, Liang L, Wang ZC. Mid-term outcomes of anterior cervical fusion for cervical spondylosis with sympathetic symptoms. *Clin Spine Surg.* 2016;29(6):255-260. https://doi.org/10.1097/BSD.0b013e31827b4cec
59. Choi KD, Choi JH, Kim JS, Kim HJ, Kim MJ, Lee TH, Lee H, Moon IS, Oh HJ, Kim JI. Rotational vertebral artery occlusion: mechanisms and longterm outcome. *Stroke.* 2013;44:1817-1824.
60. Puca A, Scogna A, Rollo M. Craniovertebral junction malformation and rotational occlusion of the vertebral artery. *Br J Neurosurg.* 2000;14:361-364.
61. Wakayama K, Murakami M, Suzuki M, Ono S, Shimizu N. Ischemic symptoms induced by occlusion of the unilateral vertebral artery with head rotation together with contralateral vertebral artery dissectionecase report. *J Neurol Sci.* 2005;236:87-90.
62. Brandt T, Bronstein AM. Cervical vertigo. *J Neurol Neurosurg Psychiatry.* 2001;71:8-12.
63. Lystad RP, Bell G, Bonnevie-Svendsen M, Carter CV. Manual therapy with and without vestibular rehabilitation for cervicogenic dizziness: A systematic review. *Chiropr Man Therap.* 2011;19:21.
64. Болдин А.В., Агасаров Л.Г., Тардов М.В., Кунельская Н.Л., Саморуков А.Е., Мамедова Л.А., Сиукаева Т.Н., Байбакова Е.В., Чугунова М.А., Заоева З.О., Кудеева Я.Ю., Литваковская Н.Б., Тардова В.М. Комплексный подход к лечению пациентов с кохлеовестибулярным синдромом, обусловленным миофасциальной патологией и дисфункцией височно-нижнечелюстного сустава. *Мануальная терапия.* 2016; 3(63):3-11. [Boldin AV, Agasarov LG, Tardov MV, Kunel'skaja NL, Samorukov AE, Mamedova LA, Siukaeva TN, Bajbakova EV, Chugunova MA, Zaoeva ZO, Kudeeva YaYu, Litvakovskaya NB, Tardova VM. A comprehensive approach to the treatment of patients with cochleovestibular syndrome caused by myofascial pathology and dysfunction of the temporomandibular joint. *Manual therapy.* 2016;3(63):3-11. (In Russ.)].
65. Саморуков А.Е. *Физические факторы в комплексной восстановительной коррекции проявлений синдрома вертебральной артерии при дисфункции шейного отдела позвоночника:* Дис. ... д-ра мед. наук. М. 2012. [Samorukov AE. *Physical factors in the complex regenerative correction of vertebral artery syndrome manifestations of the dysfunction of the cervical spine:* Dis. ... d-ra med. nauk. M. 2012. (In Russ.)].
66. Болдин А.В., Агасаров Л.Г., Тардов М.В., Кунельская Н.Л. Роль дисфункции височно-нижнечелюстного сустава и окклюзионных нарушений в патогенезе соматогенного кохлеовестибулярного синдрома. *Альманах клинической медицины.* 2016;44(7):798-808. [Boldin AV, Agasarov LG, Tardov MV, Kunel'skaja NL. Role of the temporomandibular joint dysfunction and occlusal disorders in somatogenic cochleovestibular syndrome pathogenesis. *Almanac of Clinical Medicine.* 2016;44(7):798-808. (In Russ.)].
67. Reid SA, Rivett DA, Katekar MG, Callister R. Comparison of Mulligan Sustained Natural Apophyseal Glides and Maitland Mobilizations for Treatment of Cervicogenic Dizziness: A Randomized Controlled Trial. *Physical Therapy.* 2014;94(4):466-477.
68. Brandt T. Cervical vertigo: Reality or fiction? *Audiol Neurootol.* 1996;1:187-196.
69. Рудковский А.И., Стулин И.Д., Тардов М.В., Бугровецкая О.Г. Клиническое значение пробы с повторными поворотами головы при допплерографическом исследовании кровотока в позвоночных артериях и в позвоночном венозном сплетении. *Мануальная терапия.* 2010;3(39):3-9. [Rudkovskij AI, Stulin ID, Tardov MV, Bugroveckaja OG. Clinical significance of the test with repeated head turns at the Doppler examination of blood flow in vertebral arteries and vertebral venous plexus. *Manual therapy.* 2010;3(39):3-9. (In Russ.)].
70. Кунельская Н.Л., Тардов М.В., Рудковский А.И., Байбакова Е.В., Чугунова М.А., Заоева З.О., Якимов В.О. Болезнь Меньера или ...? *Трудный пациент.* 2015;13(10-11):47-49. [Kunel'skaja NL, Tardov MV, Rudkovskij AI, Bajbakova EV, Chugunova MA, Zaoeva ZO, Yakimov VO. Meniere's Disease or ...? *Difficult patient.* 2015;13(10-11):47-49. (In Russ.)].