Инновации в дифференциальной диагностике и мониторинге терапии пояснично-крестцовых радикулопатий

С.А. ЖИВОЛУПОВ*, М.Н. ВОРОБЬЕВА, И.Н. САМАРЦЕВ, Н.А. РАШИДОВ

Военно-медицинская академия, Санкт-Петербург

Innovation in differential diagnosis and monitoring of rational therapy in patients with lumbosacral radiculopathies

S.A. ZHIVOLUPOV, M.N. VOROBYEVA, I.N. SAMARTSEV, N.A. RASHIDOV

Kirov Military-Medical Academy, St. Petersburg

В настоящее время отсутствуют надежные и простые способы прогнозирования исходов консервативной терапии пациентов с дорсопатиями, которые позволили бы еще до начала лечения выявить пациентов, нуждающихся в применении «интенсивных» схем лечения, в том числе с применением блокад. **Цель работы** — апробация и модификация методики оценки корешковой задержки у больных с пояснично-крестцовой радикулопатией для определения ее диагностической значимости и возможности использования в мониторинге эффективности терапии больных. **Материал и методы.** Наблюдали 60 пациентов с дорсопатиями пояснично-крестцовой локализации, среди которых 35 больных были с обострением хронической радикулопатии и 25 — с синдромом неудачной операции на позвоночнике (FBSS). **Результаты и заключение.** Результаты работы свидетельствуют, во-первых, об определенной резистентности к стандартной терапии пациентов с FBSS, во-вторых, о значительной эффективности комплексного лечения пациентов с применением нейромидина и эпидуральных блокад с глюкокортикоидами, в-третьих, о прогностической значимости оценки времени корешковой задержки с обязательным выполнением нейромидиновой пробы, которая позволяет четко стратифицировать подходы к лечению больных данной категории еще на этапе планирования терапии.

Ключевые слова: *радикулопатия, синдром неудачной операции на позвоночнике, время корешковой задержки, нейромидин, эпидуральная блокада с глюкокортикоидами.*

Objective: Unfortunately, nowadays there are no reliable ways to predict the outcomes of the conservative treatment in patients with dorsopathies. Otherwise, we could identify patients that demand intensive treatment including therapeutic blockades. We approbated and modified a method for assessment of radicular latency duration in patients with lumbosacral radiculopathies to evaluate its diagnostic value and the possibility of using in monitoring of effectiveness of conservative treatment. **Material and methods.** We studied the effectiveness of conservative treatment in 60 patients with lumbosacral dorsopathies, including 35 patients manifested with exacerbation of sciatica and 25 patients diagnosed with failed back surgery syndrome (FBSS). **Results.** There was a definite resistance to treatment in patients with FBSS. The complex management of patients, including neuromidin and epidural glucocorticoid blockades, demonstrated the greater effectiveness. The evaluation of radicular latency duration with neuromidin test turned out to have important predictive value which could be used to stratify treatment of patients with dorsopathies.

Key words: *radiculopathy, failed back surgery syndrome, radicular latency duration, neuromidin, epidural steroid blockade.*

Дорсопатии пояснично-крестцовой локализации являются наиболее часто встречающейся патологией среди нозологических форм, сопровождающихся хроническим болевым синдромом. В основе формирования клинического паттерна дорсопатии лежат: микротравматизация различных элементов позвоночника (подъем тяжестей, длительное нахождение в неудобной позе и т.д.) — 70% случаев; возрастные дегенеративно-дистрофические изменения дисков и фасеточных суставов — 10%; грыжи дисков — 4%; спинальный стеноз — 3%; компрессионные переломы позвонков, вызванные остеопорозом — 4%; спондилолистез — 2%; травматические переломы позвонков — менее 1%; врожденная патология позвоночника (выраженный кифоз, сколиоз и др.) — также менее 1%. В связи с этим термин дорсопатия объединяет достаточно большую гетерогенную группу заболеваний, среди которых вертеброгенная или дискогенная радикулопатия, несмотря на относительно небольшую частоту встречаемости, занимает основное место, поскольку часто сопровождается нестерпимыми болями, приводит к развитию значимых неврологических нарушений (вялые парезы или параличи нижней конечности) и требует оперативного вмешательства. Помимо вертеброгенного генеза, поражение корешков спинномозговых нервов может вызываться

© Коллектив авторов, 2014

*e-mail: peroslava@yandex.ru

аномалиями развития (артериовенозные мальформации, арахноидальные кисты), новообразованиями (невриномы, первичные и метастатические опухоли позвонков и др.), инфекционными (опоясывающий герпес, болезнь Лайма) и воспалительными (саркоидоз) заболеваниями, эндокринными расстройствами (гипотиреоз, сахарный диабет), что составляет менее 1% случаев от всех радикулопатий.

Чаще всего во врачебной практике при наличии у больного боли в спине и конечностях ставится диагноз «радикулит», поскольку клиническая дифференциальная диагностика различных патогенетических форм затруднена из-за неспецифичности паттерна болевого ощущения (болевого облака — «pain cloud»), хотя классическая картина радикулопатии заключается в сочетании иррадиирущей боли, парестезий, гипестезии, аллодинии, вялых парезов и снижения (выпадения) соответствующего сухожильного рефлекса в зоне иннервации пораженного корешка. Указанные симптомы усиливаются при кашле, чихании, в вертикальном положении и регрессируют в горизонтальном положении, а положительный симптом Ласега при протрузиях диска имеет чувствительность 80% и специфичность 40% [1]. Более того, поскольку компрессия корешка может происходить в корешковом канале (между заднебоковой поверхностью тела позвонка и верхним суставным отростком) и в межпозвонковом отверстии, клиническая картина радикулопатии имеет свои особенности: в отличие от компрессии корешка грыжей диска при стенозе корешкового канала или сужении межпозвонкового отверстия симптоматика развивается постепенно. Кроме того, у больных обнаруживается симптом «межпозвонкового отверстия» Спурлинга: при наклоне туловища в «больную» сторону возникают парестезии или боль, отдающая в зону иннервации компримированного в межпозвонковом отверстии корешка [2].

Современная диагностика пояснично-крестцовых радикулопатий (ПКР) ориентирована в основном на нейровизуализационные методы исследования. Причем несмотря на то что компьютерная (КТ) и магнитно-резонансная томография (МРТ) имеют сходную чувствительность (70—90 и 60—100% соответственно) в отношении обнаружения протрузий межпозвонкового диска, частота их применения в клинической практике существенно различается в пользу МРТ [3]. В то же время КТ, в особенности КТ-миелография, позволяет лучше дифференцировать радикулопатии, вызванные патологией фасеточных суставов или сужением межпозвонковых отверстий [4, 5].

Следующим по валидности среди инструментальных методов диагностики радикулопатий считается электронейромиография (ЭНМГ), позволяющая выявлять патологические изменения в мышцах, иннервируемых одним корешком (положительные острые волны, потенциалы фибрилляций и др.), и нарушения проводимости возбуждения в периферических нервах, в образовании которых участвует пораженный спинномозговой корешок. Некоторые методики ЭНМГ считаются рутинными: например, изменения Н-рефлекса при стимуляции большеберцового нерва в подколенной ямке являются маркером S_1-радикулопатии, а дополнительное использование стимуляции S_1-корешка для вызывания Н-рефлекса значительно увеличивает диагностическую чувствительность метода. Клиническое использование методики оценки соматосенсорных вызванных потенциалов (ССВП) приводило порой к противоречивым результатам, и до настоящего времени ее значимость в диагностике радикулопатий не определена [6]. Транскраниальная магнитная стимуляция с оценкой времени корешковой задержки, несмотря на проведенные рядом авторов исследования [7, 8], не нашла широкого применения в неврологической и нейрохирургической практике. Хотя, кроме диагностической составляющей, оценка функционального состояния компримированного корешка имеет принципиальное значение для выбора тактики лечения (хирургическое или консервативное) из-за того, что обнаружение протрузии диска со сдавлением дурального мешка по данным нейровизуализационных методов исследования возможно у людей без признаков дорсопатии [9].

Целью работы была апробация и модификация методики оценки корешковой задержки (МОКЗ) у больных с ПКР для определения ее диагностической значимости и возможности использования в мониторинге эффективности консервативной и оперативной терапии больных данного профиля.

Материал и методы

Обследованы 60 больных, 40 мужчин и 20 женщин в возрасте от 22 до 68 лет, с обострением ПКР L_5—S_1 и давностью заболевания от 2 до 25 лет.

Больные были разделены на 2 сопоставимые по полу и возрасту группы: в 1-ю группу вошли 35 человек, проходивших ранее консервативное лечение по поводу радикулопатии; во 2-ю — 25 больных, прооперированных по поводу грыжи диска (стандартная дискэктомия с интерламинэктомией) 3—6 мес назад в различных нейрохирургических стационарах, с синдромом неудачной операции на позвоночнике (failed back surgery syndrome — FBSS) [10, 11]. Контрольную группу применительно к анализу электрофизиологических данных составили 15 человек с дорсопатией пояснично-крестцовой локализации, в клинической картине которых наблюдался болевой синдром по корешковому типу (боли в пояснице с иррадиацией в ногу), а чувствительные, рефлекторные и двигательные расстройства, присущие радикулопатии, не были выявлены.

Больным обеих групп проводили тщательное динамическое неврологическое обследование, ЭНМГ с методикой оценки корешковой задержки (3 раза: скрининговое обследование, через 1 нед и по окончании курса лечения), КТ или МРТ поясничного отдела позвоночника (однократно). Клинико-неврологическое обследование дополнялось тестированием пациентов по цифровой рейтинговой шкале боли (NRS).

Для оценки состояния периферических нервов и корешков проводилась стандартная ЭНМГ на миографе фирмы «Нейрософт» (Россия) с определением амплитуды М-ответа, показателей латентности и скорости проведения электрического импульса (СПИ) по двигательным волокнам малоберцового и большеберцового нервов с двух сторон, исследование F-волны (определение минимальной и средней латентности) соответствующих нервов. Для проведения магнитной стимуляции с определением показателя корешковой задержки (ПКЗ) на уровнях L_4, L_5, S_1 использовали магнитный стимулятор «Magstim» (Великобритания), генерирующий бифазный прямоугольный импульс, подаваемый через кольцевой койл.

Стимуляция корешков L_4, L_5, S_1 осуществлялась по методике Б.М. Гехт [12] с расположением кольцевого койла на уровне остистых отростков соответствующих позвонков, так чтобы воздействию подвергались исследуемые моторные корешки в области зоны их выхода из межпозвонкового отверстия. В процессе исследования были получены вызванные моторные ответы (ВМО) с последующим анализом амплитуды, формы и ПКЗ. Амплитуда ВМО вычислялась как расстояние от изолинии до негативного пика. Вычисление ПКЗ проводилось путем сопоставления времени возбуждения при магнитной стимуляции зон выхода корешков на уровне соответствующих позвонков и расчетного времени проведения возбуждения F-волны при стимуляции соответствующего нерва в дистальной точке. За нормальную величину принимались значения менее 3,8 мс [12]. В работе использовали модифицированную МОКЗ, которая заключалась в следующем: сначала снимали фоновый ПКЗ по стандартной методике, затем внутримышечно вводили 15 мг нейромидина и через 30 мин проводили контрольную регистрацию ПКЗ.

МРТ осуществлялась в положении лежа в сагиттальной и фронтальной плоскостях на аппарате «Magnetom Sonata» («Siemens») с напряженностью магнитного поля 1,5 Тл, толщиной среза 3 мм. КТ проводилась на аппарате Emotion Duo («Siemens») с толщиной среза 1,5—2 мм. Больные с признаками стеноза центрального канала исключались из обследования. Протокол исследования был одобрен на заседании Этического комитета Военно-медицинской академии им. С.М. Кирова.

Статистическая обработка полученных данных осуществлялась по общепринятым методикам [13].

По окончании скринингового обследования после получения информированного согласия больные 1-й и 2-й групп разделялись для последующего лечения в течение 3 нед на 2 подгруппы каждая: в подгруппах 1а (17 человек), 2а (12) консервативное лечение проводилось по общепринятой методике (нестероидные противовоспалительные средства — НПВС, витаминотерапия, физиотерапия, массаж). В подгруппах 1б (18) и 2б (13) наряду с аналогичной консервативной терапией проводили однократно эпидуральную блокаду по Катлену с 0,5% раствором новокаина (40 мл), дипроспаном (1 ампула) и витамином B_{12} (500 мг), а также назначали нейромидин — сначала внутримышечно по 15 мг ежедневно в течение 7 дней, а далее энтерально по 20 мг 3 раза в день в течение 2 нед. В качестве основного НПВС использовали селективный ингибитор ЦОГ-2 аркоксиа по 90 мг в день в течение 2 нед; витаминотерапию проводили препаратом комбилипен первые 10 дней внутримышечно по 2,0 мл, далее по 1 таблетке 2 раза в день. Из физиотерапевтических процедур использовали УЗВ с гидрокортизоном на поясничный отдел позвоночника ежедневно, на курс 14 сеансов.

До начала лечения показатели уровня боли по шкале NRS были в выделенных подгруппах идентичными: 1а — 7,70±0,47; 1б — 7,50±0,42; 2а — 8,05±0,69; 2б — 8,2±0,29 балла ($p>0,1$). Клинический симптомокомплекс у больных обеих групп включал, кроме болевого синдрома, чувствительные расстройства преимущественно по типу выпадения в соответствующем дерматоме, умеренные двигательные нарушения в виде вялого пареза разгибателей стопы и пальцев ног на стороне поражения, выпадение ахиллового рефлекса на той же стороне и ограничение подвижности позвоночника в поясничном отделе **(табл. 1)**. Несмотря на принципиальную общность неврологического статуса, у больных были выявлены некоторые групповые различия: во-первых, болевой синдром у пациентов 2-й группы в подавляющем большинстве случаев носил разнообразный характер: радикулярный (по

Таблица 1. **Основные неврологические симптомы, наблюдаемые у обследованных больных**

Симптом	1-я группа (n=35)				2-я группа (n=25)			
	1а (n=17)		1б (n=18)		2а (n=12)		2б (n=13)	
	до лечения	после лечения	до лечения	после лечения	до лечения	после лечения	до лечения	после лечения
Боли:								
местные	17/100	5/29*	18/100	2/11#	12/100	6/50#	13/100	3/23#
проекционные	7/41	1/6	—	—#	8/67	3/25	3/23*	2/15*
NRS, баллы	7,70±0,47	4,45±0,26*	7,50±0,42	2,05±0,34#	8,05±0,69	5,72±0,55	8,2±0,29	4,04±0,51#*
Чувствительные расстройства:								
анестезия (гипестезия)	12/71	8/47*	10/56	4/22#	10/83	7/58	10/77	6/46
гиперестезия	1/6	—	1/6	—	—	—	1/8	—
парестезии	3/18	1/6	2/11	—	7/58	4/33	5/38	3/23
гиперпатия	1/6	—	2/11	—	2/17	—	1/8	1/8
Двигательные расстройства:								
парез 1—2 балла	3/18	1/6	4/22	1/6	5/42	3/25	5/38	2/15
парез 3—4 балла	8/47	3/18	9/50	1/6#	5/42	3/25	6/46	3/23
Рефлекторные расстройства:								
отсутствие рефлексов	6/35	2/12	5/28	1/6	4/33	3/25	5/38	3/23
гипорефлексия	10/59	7/41	13/72	3/17#	8/67	4/33	7/54	4/31
гиперрефлексия	1/6	—	—	—	—	—	1/8	—
Симптом Ласега:								
до 45°	7/41	1/6	5/28	1/6	5/42	2/17	5/38	2/15
свыше 45°	10/59	6/35	13/72	3/17	7/58	5/42	7/54	4/31

Примечание. Данные представлены в виде абсолютного значения (число больных)/%. * — достоверные различия ($p<0,05$) между соответствующими подгруппами основных групп; # — достоверные различия ($p<0,05$) между подгруппами а и б внутри основных групп.

ходу компримированного грыжей диска корешка), псевдофасеточный (из-за ирритации ноцицептивной импульсации из области оперативного вмешательства) и мультикорешковый (у больных с редуцированным «синдромом конского хвоста»); во-вторых, у больных 2-й группы преобладали двигательные нарушения в ноге на стороне поражения и чувствительные расстройства, выходящие за рамки дерматома L_5—S_1. В целом клиническая картина послеоперационных рецидивов грыж межпозвонковых дисков на поясничном уровне отличалась более значительным неврологическим дефицитом по сравнению с первичными грыжами дисков.

По данным МРТ и/или КТ, у всех пациентов отмечались признаки дегенеративно-дистрофических изменений элементов позвоночника. Определялись единичные и множественные протрузии, грыжи дисков (преимущественно на уровнях L_4—L_5, L_5—S_1). Размер протрузий и грыж колебался от 3 до 8 мм (средний — 5,5 мм). Грыжи Шморля были выявлены у 34 (57%) больных. Признаки компрессии дурального мешка наблюдались в 48 (80%), нарушение ликвородинамики — в 25 (42%) случаях, дисцит — в 4 (6,7%), спондилит — в 2 (3,3%). У 9 (15%) пациентов были обнаружены гемангиомы в нижнегрудных и поясничных позвонках. Кроме того, эпидуральный фиброз диагностирован у 20 (80%) пациентов 2-й группы.

У пациентов как 1-й, так и 2-й группы наблюдались значительное снижение СПИ по сенсорным и моторным волокнам, снижение амплитуды М-ответа и F-волны, увеличение латентности F-волны по сравнению с контрольной группой (p<0,05). При этом достоверного межгруппового различия между исследуемыми ЭНМГ-параметрами мы не зафиксировали **(табл. 2)**. В то же время у больных с парезом амплитуды М-ответа — как проксимальные, так и дистальные — были достоверно снижены по сравнению с пациентами без пареза, кроме того наблюдались увеличение латентного периода F-волны, снижение ее амплитуды и полифазия. У больных без пареза дистальные и проксимальные амплитудные показатели достоверно не отличались от нормы, амплитуда F-волны была незначительно снижена, а латентный период — несколько увеличен, случаи полифазии были единичными. Амплитуда дистальных М-ответов была снижена по сравнению с нормативными показателями на 54,7% у больных с парезом и на 24,2% — без пареза, что свидетельствовало об аксональном повреждении периферических нервов. Снижение СПИ по двигательным волокнам составило 59,1% у больных с парезом и 69,8% — без пареза, по сравнению с контрольной группой она была снижена на 32,4 и 23,1% соответственно. Достоверных различий в СПИ по сенсорным волокнам между группами больных с парезом и без него не обнаружилось, а по сравнению с нормативными показателями СПИ была снижена соответственно на 52,8 и 53,4%. Амплитуда F-волны при наличии пареза была снижена на 14,5%, а при его отсутствии — на 8,7%, что подтверждало аксональное поражение спинномозговых нервов. Латентность F-волны была увеличена на 27,1% у больных с парезом и на 12,1% у больных без пареза (p<0,05), что свидетельствовало о демиелинизирующем характере поражения спинномозговых нервов. Во всех исследуемых подгруппах до начала лечения было выявлено достоверное увеличение времени корешковой задержки по сравнению с этим показателем в контрольной группе, которое уменьшалось после проведения нейромидиновой пробы (положительная проба), но не достигало нормативных значений **(табл. 3)**.

Таким образом, по данным ЭНМГ и МОКЗ у больных с ПКР выявлено аксонально-демиелинизирующее поражение как проксимальных, так и дистальных волокон по-

Таблица 2. **Динамика изменения параметров ЭНМГ в исследуемых группах больных**

Нервы	Подгруппа больных								Контроль
	1а		1б		2а		2б		
	до лечения	после лечения	до лечения	после лечения	до лечения	после лечения	до лечения	после лечения	
	СПИ, сенсорные волокна, м/с								
n. peroneus	22,4±5,7*	42,2±4,6*$^{\Delta}$	23,8±3,7*	59,1±4,1$^{\#\Delta}$	20,2±5,1*	33,7±4,4*	19,1±4,2*	46,5±45$^{\#}$	56,3±4,7
n. tibialis	23,6±4,9*	41,1±5,3*$^{\Delta}$	24,7±4,1*	58,2±3,8$^{\#\Delta}$	19,6±4,2*	34,5±4,7*	18,8±3,9*	44,8±4,1$^{\#}$	55,8±5,4
	СПИ, моторные волокна, м/с								
n. peroneus	27,7±4,7*	37,6±4,5$^{\Delta}$	28,1±3,5*	40,2±3,1$^{\#\Delta}$	26,8±5,5*	31,1±3,9	28,6±5,2*	35,2±4,1	42,9±5,6
n. tibialis	28,5±5,1*	37,4±3,8$^{\Delta}$	29,6±4,9*	41,3±4,4$^{\#\Delta}$	27,2±4,8*	30,2±3,8	29,3±5,1*	36,9±3,7	44,3±6,1
	Амплитуда дистальная М-ответа, мВ								
n. peroneus	2,1±0,7*	3,3±0,5	2,2±0,3*	4,8±0,4$^{\#\Delta}$	2,5±0,3*	3,1±0,2	2,1±0,7*	3,5±0,6	4,3±0,5
n. tibialis	3,4±0,6*	4,6±0,8$^{\Delta}$	3,3±0,5*	5,9±0,7$^{\#\Delta}$	3,4±0,5*	3,8±0,3	3,5±0,3*	4,2±0,4	5,2±0,8
	Латентный период F-волны, мс								
n. peroneus	56,1±4,3*	50,8±4,2$^{\Delta}$	57,2±4,8*	48,2±4,5$^{\#\Delta}$	56,3±4,3*	51,7±4,5	59,5±4,5*	53,7±4,1	47,6±3,9
n. tibialis	55,3±4,5*	48,9±4,3$^{\Delta}$	54,1±4,2*	47,4±3,9$^{\#\Delta}$	55,4±4,7*	52,5±4,1	54,8±4,9*	51,6±3,8	46,5±4,7
	Амплитуда F-волны, мВ								
n. peroneus	260,5±23,4*	288,6±20,3	273,8±16,6*	307,8±24,3$^{\#\Delta}$	259,4±19,3*	277,2±21,5	278,1±19,5*	289,2±19,8	308,7±15,2
n. tibialis	283,4±20,2*	293,5±18,4$^{\Delta}$	257±24,5*	310,6±17,1$^{\#\Delta}$	270,3±22,6*	284,4±22,1	268,3±20,8*	291,3±23,6	312,1±17,7

Примечание. Здесь и в табл. 3: * — достоверное различие (p<0,05) по сравнению с группой контроля; # — достоверное различие (p<0,05) между подгруппами а и б внутри основных групп; Δ — достоверное различие (p<0,05) между соответствующими подгруппами основных групп.

Таблица 3. **Динамика изменения ПКЗ в исследуемых группах больных**

ПКЗ, мс	Подгруппа больных							
	1а		1б		2а		2б	
	до лечения	после лечения	до лечения	после лечения	до лечения	после лечения	до лечения	после лечения
До нейромидиновой пробы (контрольная группа — 3,5±0,3 мс)	6,5±0,6*	4,8±0,4*	6,6±0,7*	3,6±0,3$^{\Delta\#}$	6,4±0,5*$^{\#}$	5,3±0,7	6,5±0,7*	4,3±0,5*$^{\#}$
После нейромидиновой пробы	4,5±0,3*	4,0±0,4	4,3±0,5$^{\Delta}$	2,8±0,5$^{\Delta\#}$	5,0±0,6*	4,7±0,5	4,7±0,8*	3,9±0,7$^{\#}$

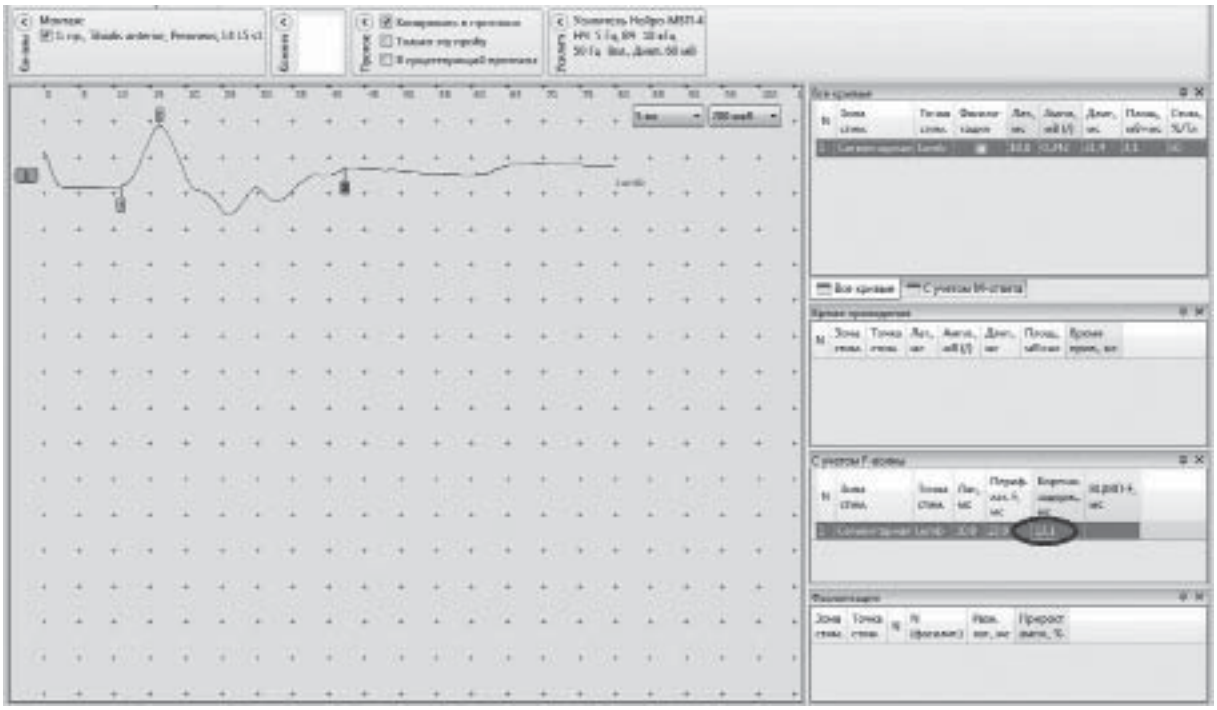

яснично-крестцового сплетения с преобладанием демиелинизации в проксимальных отделах (спинномозговой корешок) и аксонального повреждения в дистальных отделах. Сопоставление клинических и электрофизиологических данных показало, что при ПКР в процесс всегда вовлекаются сенсорные волокна, что клинически проявляется гипестезией по корешковому типу. Двигательные волокна также вовлекаются в патологический процесс, при этом клинические проявления в виде периферических парезов встречаются в 75% случаев. Поражение чувствительных волокон, по-видимому, носит в основном демиелинизирующий характер, а двигательных — аксонально-демиелинизирующий.

Исследование по запланированной программе закончили все пациенты, приверженность лечению составила 100%. Результаты лечения анализировали с учетом динамики неврологических нарушений и данных нейрофизиологических исследований. При динамической оценке выраженности радикулярного болевого синдрома (по данным шкалы NRS) отмечено достоверное улучшение показателей у больных всех подгрупп по сравнению с исходными значениями **(см. табл. 1)**. Эти изменения оказались наиболее выраженными у тех пациентов, в лечении которых использовались эпидуральная блокада по Катлену и нейромидин. Такая же направленность изменений выявлена при оценке в динамике показателей, характеризующих двигательную активность и степень выраженности сенсорных нарушений **(см. табл. 2)**. Необходимо отметить, что болевой синдром у больных с FBSS оказался достаточно резистентным к проводимому лечению: к моменту завершения 3-недельной терапии интенсивность боли по шкале NRS в этой группе больных оказалась достоверно выше (p<0,05) по сравнению с пациентами, у которых было диагностировано обострение ПКР.

Радикулярный болевой синдром, а также нарушения чувствительности регрессировали в большей степени у больных 1-й группы, в частности в подгруппе 1б. Такая же тенденция, но менее выраженная, отмечена и при оценке двигательных нарушений. После применения нейромидина наблюдалось более значимое, чем в параллельной группе, увеличение СПИ по сенсорным (в среднем в 1,6 раза) и моторным (в 1,3 раза) волокнам, амплитуда произвольного сокращения мышц также увеличилась — в среднем в 1,5 раза. Все это свидетельствовало о существенном

улучшении нервной проводимости по пораженным корешкам и нисходящим нервам при включении в комплекс консервативного лечения препарата нейромидин.

Через 3 нед консервативного лечения лишь в подгруппе 1б была отмечена нормализация ПКЗ. В остальных подгруппах наблюдалось достоверное улучшение проведения нервного импульса, однако значимые отличия от нормы все же имелись **(см. рисунок)**. Необходимо отметить, что показатели, полученные при исследовании времени корешковой задержки, коррелировали с другими результатами проведенного лечения во всех подгруппах больных ($p<0,05$). В связи с этим значительное увеличение ПКЗ, выявленное до начала лечения, явилось важным прогностическим маркером недостаточной эффективности консервативной терапии. При этом данная корреляция отмечалась не только с электрофизиологическими параметрами, но и с субъективными и объективными клиническими проявлениями заболевания — выраженностью слабости в конечности, интенсивностью болевого синдрома, наличием парестезий, гиперпатии и др. Побочные эффекты (гиперсаливация, брадикардия, головокружение, тошнота, рвота) при применении нейромидина отмечены не были.

Обсуждение

Современная интерпретация болевых феноменов в клинической практике далека от совершенства, поэтому их дифференцированная терапия либо не проводится, либо подбирается эмпирически. В частности, тенденция выделять в хроническом болевом синдроме любого генеза нейропатический компонент противоречит очевидным научным данным: во-первых, боль не может существовать вне нервной системы, а следовательно последняя так или иначе вовлекается в патологический процесс; во-вторых, любой хронический болевой синдром является признаком устойчивых патологических ассоциаций, формирующихся на различных «этажах» ЦНС в рамках маладаптивной нейропластичности; в-третьих, несмотря на глобализацию «болевого облака» при хроническом течении болезни, оно связано с источником боли.

Изучение отдельных нозологических форм, сопровождающихся болевым синдромом, позволяет решать не только насущные клинические задачи, но и фундаментальные медицинские вопросы. С этой точки зрения ПКР являются оптимальной моделью, поскольку в настоящее время их диагностика, а также арсенал используемых методов лечения достаточно хорошо развиты, что позволяет мониторировать не только болевой трафик, но и эффективность его модуляции. В частности, известно, что подавляющее большинство пациентов с первичной ПКР выздоравливают в течение 3 мес. Данное обстоятельство свидетельствует в пользу преимущественно «воспалительной фазы» корешковой компрессии и объясняет высокую эффективность НПВС или локального введения глюкокортикоидов [14—16]. Причем эпидуральное введение глюкокортикоидов обеспечивает их высокую локальную концентрацию и минимизирует системные побочные эффекты. Прогностическими факторами, определяющими благоприятный исход консервативного лечения ПКР, являются: отсутствие стеноза позвоночного канала, хороший эффект от эпидурального введения глюкокортикоидов, положительная нейромидиновая проба при оценке ПКЗ, а также высокая мотивация пациента на участие в двигательной реабилитации.

Если же очередное обострение длится более 6 мес, выраженность клинических проявлений заболевания остается на одном уровне в течение ближайших 2—5 лет, особенно при фораминальной компрессии корешков патомодифицированными фасеточными суставами, когда эффективность консервативной терапии относительно низка, а интенсивность болевого синдрома напрямую зависит от степени корешковой компрессии. Поэтому в данных случаях, особенно при нарастании неврологических нарушений, решается вопрос об оперативном лечении. При этом, как показали наши исследования, эффективность диагностики корешковой компрессии возрастает при суммации данных нейровизуализационных и нейрофизиологических (ЭНМГ и МОКЗ с нейромидиновой пробой) исследований. Исследование корешковой задержки методом магнитной стимуляции также позволяет повысить процент выявления острой корешковой патологии и истинных обострений радикулопатий, поэтому является необходимым дополнением к электрофизиологическому исследованию пациентов с ПКР. Данный метод позволяет выявить повреждения спинномозговых корешков (при острой радикулопатии — в 65,8% случаев, при обострении — в 59,3%), проявляющиеся преимущественно демиелинизацией.

Известно, что эффективность стандартной дискэктомии и микродискэктомии при компрессионной ПКР одинакова [17]. Сравнительный анализ эффективности стандартной дискэктомии и консервативного лечения у пациентов с сохраняющимися симптомами ПКР после 6-недельной консервативной терапии показал, что результаты оперативного и консервативного лечения по основным показателям оценки боли и инвалидизации оказались сходными. Однако в группе прооперированных пациентов часто (в 1—48% случаев) наблюдается FBSS, который связан с рецидивом грыжи диска, рубцово-спаечным процессом, эпидуритом, арахноидитом, образованием ликворных кист в области операции, возникновением или нарастанием нестабильности в оперированном позвонковом сегменте, что, по нашим данным, часто усугубляет неврологическую симптоматику и требует комбинированного использования не только НПВС, витаминов группы В, физиотерапевтического лечения, ЛФК, но и применения нейромидина для восстановления корешковой и невральной проводимости.

Для эффективного лечения хронической боли в спине нужно стремиться максимально точно локализовать источник болевой импульсации (например, компримированный корешок при ПКР), а также учитывать возможные механизмы обострения компрессионной радикулопатии (повторная травматизация спинномозгового корешка или развитие послеоперационного эпидурального фиброза). Обострение ПКР может в разной степени проявляться как нарушениями проводимости по спинномозговому корешку, так и признаками денервации мышц, иннервируемых данным корешком, в зависимости от типа неврального повреждения. Нельзя не учитывать, что длительная ноцицептивная афферентация вызывает нейропластические изменения, приводящие к периферической и центральной сенситизации. Это отчасти объясняет то обстоятельство, что хирургическое вмешательство не стало панацеей в лечении неврологических осложнений

поясничного остеохондроза. Только мультидисциплинарный подход и комплексная многоцелевая терапия способны обеспечить эффективное влияние на течение ПКР. В частности, включение нейромидина в комплексную терапию больных дорсопатиями позволяет эффективно влиять на развитие денервационного синдрома и уменьшать степень выраженности боли.

ЛИТЕРАТУРА

1. *Devillé W.L. et al.* The test of Lasègue: systematic review of the accuracy in diagnosing herniated discs. Spine J 2000; 25: 1140—1147.
2. *Bono C.M. et al.* An evidence-based clinical guideline for the diagnosis and treatment of cervical radiculopathy from degenerative disorders. Spine J 2011; 11: 64—72.
3. *Li A.L. et al.* Effect of increased MRI and CT scan utilization on clinical decision-making in patients referred to a surgical clinic for back pain. Can J Surg 2011; 54: 128—132.
4. *Tachihara H., Kikuchi S., Konno S., Sekiguchi M.* Does facet joint inflammation induce radiculopathy?: an investigation using a rat model of lumbar facet joint inflammation. Spine 2007; 32 (4): 406—412.
5. *Kökeş F. et al.* Lumbar radiculopathy due to unilateral facet hypertrophy following lumbar disc hernia operation: a case report. Turk Neurosurg 2007; 17 (4): 269—272.
6. *Гнездицкий В.В., Шамшинова А.М.* Опыт применения вызванных потенциалов в клинической практике. М 2001 480.
7. *Никитин С.С., Куренков А.Л.* Магнитная стимуляция в диагностике и лечении болезней нервной системы. М: САШКО 2003; 387.
8. *Weber M., Eisen A.A.* Magnetic stimulation of the central and peripheral nervous systems. Muscle Nerve 2002; 25 (2): 160—175.
9. *Boden S., Davis D., Dina T.* Abnormal magnetic-resonance scans of lumbar spine in asymptomatic subjects. J Bone Joint Surg Am 1990; 72: 403—408.
10. *Chan C., Peng P.* Failed back surgery syndrome. Pain Medicine 2011; 12: 577—606.
11. *Van Buyten J.P., Linderoth B.* «The failed back surgery syndrome»: Definition and therapeutic algorithms — an update. Eur J Pain Supplements 2010; 4 (S4): 273—286.
12. *Гехт Б.М.* Теоретическая и клиническая электронейромиография. Л: 1991; 112.
13. *Гланц С.* Медико-биологическая статистика. М: Практика 1998; 459.
14. *Рашидов Н.А.* Клинико-экспериментальная оценка эффективности некоторых видов консервативной терапии травматических невропатий (экспериментально-клиническое исследование): Автореф. дисс. ... канд. мед. наук. СПб 2001.
15. *Одинак М.М., Живолупов С.А.* Заболевания и травмы периферической нервной системы (обобщение клинического и экспериментального опыта). СПб: СпецЛит 2009; 367.
16. *Живолупов С.А.* Травматические невропатии и плексопатии (патогенез, клиника, диагностика и лечение): Автореф. дис. ... д-ра. мед. наук. СПб 2000.
17. *Markova T., Dhillon B.S., Martin S.I.* Treatment of Acute Sciatica. American Family Physician 2007; 75 (1): 99—100.