Обусловленные сифилисом поражения головного и спинного мозга

А.С. ШИШОВ[1]*, Н.М. САВРАСОВА[2], Т.А. ТИТОВА[2], Л.В. КУПРИЯНОВА[2], Ю.П. РУДОМЕТОВ[2]

[1]ФГБУ «Институт полиомиелита и вирусных энцефалитов им. М.П. Чумакова» РАМН, Москва; [2]ГКУЗ «Инфекционная клиническая больница №1» ДЗ Москвы

Brain and spine cord lesions caused by syphilis

A.S. SHISHOV, N.M. SAVRASOVA, T.A. TITOVA, L.V. KUPRIYANOVA, YU.P. RUDOMETOV

Chumakov Institute of poliomyelitis and viral encephalitis, RAMS, Moscow; Infectious clinical hospital №1, Moscow

Цель исследования состояла в анализе клинических особенностей поражения нервной системы при сифилисе с учетом изменений состава цереброспинальной жидкости и клинико-анатомических поражений мозга. **Материал и методы.** Исследование было проведено на основе анализа 47 историй болезни пациентов, госпитализированных в 1995—2011 гг. В изученной группе было 47 больных в возрасте от 17 до 60 лет. **Результаты.** В статье последовательно рассматриваются сифилитический менингит, сифилитический менингоневрит, сифилитический менингоэнцефалит, сифилитический менинговаскулит, гуммы головного мозга, сифилитический менингомиелит, а также психические изменения при сифилисе. **Заключение.** На основании сделанных наблюдений обсуждаются вопросы патогенеза разных клинических форм сифилитических поражений мозга и вопросы терминологии.

Ключевые слова: *сифилис, неврологический синдромы, цереброспинальная жидкость, серодиагностика.*

Objective. To analyze clinical features of the nervous system damage in syphilis taking into account the changes in the content of cerebrospinal fluid and clinical/anatomical brain damages of the brain. **Methods.** The study was based on the analysis of 47 case histories of patients hospitalized in 1995—2001. The group included 47 patients, aged from 17 to 60 years. **Results.** Syphilitic meningitis, syphilitic meningoneuritis, syphilitic menongoencephalitis, syphilitic meningovasculitis, cerebral gummas, syphilitic meningomyelitis and mental changes caused by syphilis are reviewed. **Conclusions.** The pathogenesis of different clinical forms of syphilitic damages of the brain and terminological issues are discussed.

Key words: *syphilis, neurological syndromes, cerebrospinal fluid, serodiagnostics.*

Сифилитическая инфекция относится к «то исчезающим, то вновь появляющимся заболеваниям». По этой причине в зарубежной литературе их стали обозначать особым термином «эмергентные» (возвращающиеся — «emerging diseases», от англ. emerge — появляться, возникать).

Только в XX столетии наблюдалось несколько подъемов заболеваемости сифилисом [1]. В 20—30-е годы на фоне высокой общей заболеваемости (около 500 случаев на 100 000 населения) [2] на поражения нервной системы при сифилисе приходилось 7,5% [3] — 10% [1] всей неврологической патологии. Последняя по времени эпидемия началась в конце 80-х годов в западном полушарии [4]. В РФ резкий подъем заболеваемости сифилисом был отмечен к середине 90-х годов; максимальный показатель составил 277,3 случая на 100 000 населения в 1997 г. [1, 5]. В последующие 10 лет происходило заметное снижение заболеваемости. Однако при всех положительных тенденциях эпидемиологическая ситуация оставалась далеко не спокойной. Регистрируемая заболеваемость в различных регионах РФ в 10—15 раз превышала доэпидемический уровень [6, 7] и в 20—30 раз — уровень 1963 г., наиболее благополучного в XX веке, когда показатель составил всего 2,4 случая на 100 000 населения [5, 8]. В структуре заболевших сифилисом недопустимо высокой стала доля детей и подростков [7] и беременных [6, 9]. К этому необходимо добавить, что уровни инфицирования населения всегда оказываются значительно выше регистрируемой заболеваемости. Специалисты отмечают: для того чтобы получить реальные цифры, надо умножить регистрируемый показатель по крайней мере на 3 или даже 4 [10]. За рубежом в статистику попадает 1 из 8—10 больных [4]. Свою лепту, очевидно, вносит так называемое анонимное обследование.

Появление нового приказа Департамента здравоохранения Москвы[1] свидетельствует, что значимость медико-социальной проблемы сифилиса (особенно нервной системы) все последние годы остается высокой. Считается, что в годы подъема в структуре заболеваемости преобладают больные с манифестными кожными проявлениями первичного и вторичного сифилиса, которые составляют 75—85% от общего числа случаев. В периоды снижения заболеваемости растет доля скрытых и поздних форм [1], включая формы сифилиса, которые протекают с поражением нервной системы [8, 11]. Все это на много лет пролонгирует проблемы борьбы с сифилитической инфекцией, усложняя ее выявление (цит. по [1]).

[1]Приказ №190 ДЗ Москвы от 15.03.12 «О взаимодействии врачей-дерматовенерологов с врачами смежных специальностей при выявлении нейросифилиса и тактике ведения больных».

© Коллектив авторов, 2014

*e-mail: ikb_1@ mail.ru

Данная работа по существу является продолжением нашей предыдущей публикации[2], в которой были рассмотрены клинические особенности, течение, дифференциальная диагностика, лечение бактериальных инфекций с синдромом вторичного (гнойный) менингита. В ней в связи с большим объемом материала из общего числа больных были исключены пациенты с такими специфическими болезнями, как туберкулез и сифилис.

Цель настоящей работы — анализ клинических особенностей поражений нервной системы при сифилисе с подробной характеристикой изменений состава цереброспинальной жидкости (ЦСЖ), обсуждение места клинико-анатомических синдромов поражения мозга и его оболочек в классификации сифилиса, а также рассмотрение некоторых вопросов терминологии.

Несмотря на длительную историю изучения, многие вопросы в рассматриваемой области остаются сложными для решения. В их числе — неполнота выявления сифилиса нервной системы, которая усугубляется прежде всего недостаточным использованием ликворологической диагностики [1, 5], тогда как результаты исследования ЦСЖ напрямую связаны со своевременной постановкой диагноза, выбором лечебной тактики (суточная дозировка препаратов, кратность введения, продолжительность лечения, необходимость повторных курсов специфической терапии), оценкой завершенности лечения и, до определенной степени, прогнозом.

Материал и методы

Проведен невыборочный анализ 47 историй болезни пациентов, которые были госпитализированы в отделение острых нейроинфекций Клинической инфекционной больницы №1 Москвы в 1995—2011 гг.[3]

Наряду с общесоматическим и неврологическим обследованием 41 пациенту проводили клиническое исследование ЦСЖ. Диагноз сифилиса был подтвержден дерматовенерологом на основании положительных результатов постановки серологических тестов с сывороткой крови — нетрепонемных (РВ — реакция Вассермана с кардиолипиновым антигеном [12, 13], РМП или МР — реакция микропреципитации, она же Э/М — экспресс-метод) и трепонемных (РИБТ или РИТ — реакция иммобилизации бледных трепонем, РИФ — реакция имунофлюоресценции) и с ЦСЖ (РИБТ и $РИФ_{ц}$). До января 2006 г. в качестве рутинного метода скринингового обследования, как правило, определялся комплекс серологических реакций (КСР), который включал РВ с антигенами кардиолипиновым, неспецифическим, культуральным (трепонемный), экспресс-реакцию (РПР или плазматест, аналогичный по принципу постановки РМП и зарубежному VDRL) и определение количественного титра РВ.

Результаты и обсуждение

В изученной нами группе больных мужчин было 32, женщин — 15, преобладали лица молодого возраста: от 17 до 19 лет — 2, от 20 до 29 лет — 20, от 30 до 39 лет — 18, от 40 до 60 лет — 7, старше 60 лет — 1. По этому показателю больные сифилисом занимают среднее положение между взрослыми больными с вирусными инфекциями с поражением оболочек мозга, которые чаще встречаются в возрасте 15—20 лет, и бактериальными инфекциями с синдромом гнойного менингита, которые примерно с одинаковой частотой встречаются в возрастных группах 20—29, 30—49 и старше 50 лет.

Сифилис с поражением мозга и оболочек, как и всю группу бактериальных нейроинфекций [14], можно отнести к полисезонным заболеваниям. Так, в январе—марте и в апреле—июне заболели по 21,3% больных, в июле—сентябре — 23,4% и только в октябре—декабре немного больше — 34,0%, тогда как для вирусных инфекций с синдромом серозного менингита была отмечена определенная сезонность: пик заболеваемости в июле—сентябре (50,0%) и заметный спад в январе—марте (7,2%).

В стационар больные поступали на 1—3-й (17 человек), 4—7-й (16), 8—10-й (3), 11—21-й (6) день и позже (6). Состояние при поступлении оценивалось как среднетяжелое у 35 больных, тяжелое у 9 и крайне тяжелое у 3. Начало болезни было острым в 40 случаях, подострым, растянутым на 2—3 нед, — в 7. В общей характеристике больных следует также указать на отличительную особенность нашего времени: только 28 из них были местными жителями, остальные 19 (40,4%) — временно проживающими мигрантами из других областей РФ, ближнего и дальнего зарубежья. Часто этот фактор приводил к задержке с обращением в медицинские учреждения, он же обусловливал отказ от регламентированного обследования и наблюдения, в связи с чем относительно некоторых больных имеются неполные данные.

Ввиду выраженного полиморфизма топики, морфологии и клинической симптоматологии поражений нервной системы при сифилисе в целях получения сопоставимых результатов и унификации терминологии ниже рассматриваются раздельно следующие группы больных: с сифилитическим менингитом, менингоневритом, менингоэнцефалитом, менинговаскулитом, гуммой головного мозга, психическими нарушениями, менингомиелитом.

Сифилитический менингит

К этой группе были отнесены большинство наших больных — 24 человека в возрасте от 17 до 54 лет (13 мужчин и 9 женщин). Признаками развития болезни были повышение температуры тела до 38°С — у 6 больных, до 39°С и выше — у 16, озноб, ломота, боли в мышцах — у 7, головная боль — у 22, тошнота, рвота — у 16, слабость, недомогание — у 16.

Больные поступали на 1—3-й (11 человек), 4—5-й (2), 6—10-й день (7) и позже (6) с диагнозами: ОРВИ, лимфаденит, пневмония (9), грипп с менингеальным синдромом (6), лихорадка неясной этиологии (2), менингит, серозный менингит, энцефалит (5), субарахноидальное кровоизлияние (2).

Менингеальные знаки выявлены у 21 больного, в 3 наблюдениях они были сомнительными. По результатам первичного исследования ЦСЖ больные были распределены на несколько подгрупп.

Больные сифилисом с плеоцитозом. Клеточный состав ЦСЖ у больных этой подгруппы на 2—7-й день болезни был от 249 до 500/3 — у 4, от 500 до 1000/3 — у 3, от 1000 до

[2]Журн неврол и психиат 2011; 4: 90—95.

[3]Сведения о 10 больных, находившихся на лечении в 1995—1996 гг., были частично представлены в публикациях О.К. Лосевой и соавт. [2], Д.Р. Штульмана и соавт. [8] и Э.Ш. Тактамышевой [5].

4500/3 — у 3. ЦСЖ была бесцветной у 8 больных, сероватая — у 1 (с цитозом 3304/3), желтоватая — у 1 (при цитозе 560/3). У 7 больных преобладали лимфоциты (от 52 до 92%), у 3 — нейтрофилы (от 56 до 82%, при цитозе 660—3304/3). Нормальное содержание белка отмечалось у 7 больных, повышение до 0,99—1,98 г/л — у 3. Содержание глюкозы в ЦСЖ менее 2,0 ммоль/л отмечено только у 2 больных. В крови лейкоцитоз до 9 тыс. был у 7 больных, повышение числа лейкоцитов от 9 до 12 тыс. — у 2, выше 12 тыс. — у 1.

Больные сифилисом с минимальным цитозом. У 5 больных (2 мужчин 30 лет и 3 женщины 44—54 лет) на высоте инфекции практически не отмечалось воспалительных изменений ЦСЖ: цитоз в 3 случаях на 7-й день был от 3 до 17/3, у 2 больных на 14-й день — 27/3 и 48/3 соответственно (более $^1/_2$ клеток составляли лимфоциты) при нормальном содержании белка. В периферической крови лейкоцитоз от 6100 до 9200 был у 3 больных, 12 600—13 700 — у 2. Показательны клинико-лабораторные сопоставления в этой подгруппе больных (**табл. 1**), к обсуждению которых мы обратимся позже.

Больные сифилитическим менингитом и туберкулезом. 4 мужчин в возрасте от 25 до 38 лет поступили на 7—10—14-й день болезни с лихорадкой 38,6—39 °С, из них 2 — в тяжелом состоянии. При исследовании — ЦСЖ бесцветная, опалесцирующая у 3 больных, желтоватая — у 1. Клеточный состав ЦСЖ не отличался от такового у больных с высоким плеоцитозом: число клеток было 397—400—692—1512/3, преобладали лимфоциты (от 51 до 82%). Содержание белка нормальное у 2, повышено до 0,99 г/л также у 2 больных. Уровень глюкозы в ЦСЖ был понижен до 1,7—1,9 ммоль/л у 3 больных. Лейкоцитоз в крови — от 6800 до 13 000. При рентгенографии грудной клетки у этих пациентов картина инфильтративного туберкулеза легких в фазе распада и обсеменения (в одном случае ВК+). 2 больных 1 и 2 года тому назад находились на лечении по поводу туберкулеза. В предыдущей работе [14] сообщалось о наличии случаев менингита у больных со смешанной инфекцией — сифилисом и туберкулезом, однако результаты исследования у них ЦСЖ не приводились.

Случаи сочетания сифилитического менингита с гнойным менингитом другой природы. У 4 больных от 25 до 36 лет (из них 2 мужчин) при исследовании на 2—5-й дни болезни была получена мутная, зеленоватого (у 2 больных) или сероватого (у 2) цвета ЦСЖ. Нейтрофилы покрывали все поля зрения, уровень белка был высокий: 1,65—3,3—6,6 г/л. Содержание глюкозы в ЦСЖ было очень низким, от 0 до 0,7 ммоль/л (норма 2,0 и выше). Состояние при поступлении было тяжелым — у 2 больных, среднетяжелым — у 2. Менингеальные знаки были грубые у всех больных. Особенностью этой подгруппы был также высокий лейкоцитоз в периферической крови — от 21 400 до 35 300 со сдвигом лейкоцитарной формулы влево. Бактериологическое исследование позволило в 1 случае установить стрептококковую природу микст-инфекции. Весь ход и отличительные черты сочетанного заболевания показаны на следующем примере.

Больная *Х.*, 27 лет, заболела остро 03.10.03 с повышения температуры тела до 39 °С, общей слабости. Катарального синдрома не было. Принимала жаропонижающие препараты. Температура держалась на высоких цифрах, на следующий день присоединилась головная боль, многократная рвота. Госпитализирована с диагнозом: ОРВИ, менингит.

Состояние при поступлении тяжелое, резкая слабость, руками держится за голову, выражена ригидность мышц затылка, симптом Кернига с двух сторон. АД 110/50 мм рт.ст. ЦСЖ зеленоватая, мутная. Нейтрофилы покрывают все поля зрения. Белок 3,3 г/л. Глюкоза не определяется. В крови лейкоцитоз 35 300, палочкоядерных форм 12, сегментоядерных — 80. РВ положительная, титр 1:8.

Проведено лечение пенициллином по 4 млн ЕД 6 раз внутривенно; больная получала также общепринятую патогенетическую терапию. На этом фоне отмечена быстрая положительная динамика: температура снизилась на 3-й день, самочувствие удовлетворительное к 5-му дню, менингеальные знаки исчезли к 7-му дню. При повторном серологическом обследовании на сифилис 07.10.03: РВ 4+4+4+4+, количественный титр 1/40, РИБТ 74%, $РИФ_{200}$ 4+, $РИФ_{абс.}$ 4+. 09.10.03 была консультирована дерматовенерологом: в течение года один партнер. Кожа без специфических высыпаний. Лимфатические узлы не увеличены. Предположительный диагноз: вторичный сифилис.

При контрольной люмбальной пункции 10.10.03 (8-й день болезни) ЦСЖ бесцветная, прозрачная. Цитоз 114/3, лимфоцитов 87%, белок 0,264 г/л, глюкоза 2,7. Лейкоцитоз в крови 8100. Выписана для продолжения обследования и лечения в кожно-венерологический диспансер по месту жительства.

Сифилитичесий менингит по клиническим данным. В этом случае мы начнем с краткого клинического примера. *Больной* 19 лет, с типичным острым началом с повышения температуры тела до 38 °С, нарастающей головной боли, болей в ногах, общей слабости, тошноты поступил на 2-й день болезни. Наружных проявлений сифилиса не обнаружено. Определялись менингеальные знаки. В сыворотке крови положительные КСР (титр РВ 1:8). Только в связи с данными серологических исследований больной сообщил, что 3 мес назад самостоятельно прервал курс лечения (отмечались высыпания на тулови-

Таблица 1. **Анамнез, наружные проявления, данные ликворологического и серологического обследования группы больных сифилисом**

Пол	Возраст, годы	Время заражения	Наружные проявления	Цитоз	Кровь					ЦСЖ		Период сифилиса
					РВ	титр	РИБТ	$РИФ_{200}$	$РИФ_{абс.}$	РИБТ	$РИФ_{ц}$	
Ж.	54	5 мес назад	Розеола	27/3	+	1:32	82%	4+	4+	Отр.*	3+	II, рецидивный
Ж.	49	—	Эпителизированная язва, розеола	12/3	_	1:16	81%	» »	» »	—	—	II, свежий
М.	30	—	» »	17/3	+	1:32	76%	» »	» »	—	—	» »
М.	30	—**	—	48/3	+	1:16	88%	» »	» »	80%	4+	II, скрытый
Ж.	44	6 мес назад	—	3/3	+	1:16	64%	» »	» »	—	—	» »

Примечание. * — РВ с ЦСЖ+, титр 1:32; ** — у жены больного РВ+, титр 1:16.

ще пятнистого характера). От люмбальной пункции, дальнейшего обследования отказался, мотивируя тем, что «будет проходить лечение амбулаторно».

У всех 24 больных сифилитическим менингитом РВ или КСР с сывороткой крови при поступлении были положительными, количественный титр РВ от 1:2 до 1:32 как у больных с высоким, так и минимальным цитозом и в случаях микст-инфекций. В **табл. 1** был дан пример комплексного, клинико-анамнестического и лабораторного подходов к диагностике сифилиса у больных с незначительным цитозом в ЦСЖ. Сходные данные получены для всей группы больных сифилитическим менингитом.

Достаточно четко датировали момент заражения 4 больных, в том числе 3 из 5 с минимальным числом клеток в ЦСЖ: за 4 — 6 мес до начала заболевания. Из 24 человек ранее лечились 6 пациентов — в сроки от 2 до 6 лет — 4 больных, и в недавнее время (2—3 мес назад) по поводу вторичного сифилиса — 2. Наружные проявления обнаружены у 8 больных, они имели характер сифилитической розеолы, при этом одновременно наблюдались папулезные элементы (у 2 больных), явления полиаденита (у 1), эпителизирующаяся первичная язва на коже гениталий (у 1 мужчины и 1 женщины). Приводим соответствующее наблюдение.

Больная *М.*, 17 лет, поступила 03.07.97 на 2-й день болезни с диагнозом: ОРЗ, менигеальный синдром. Состояние средней тяжести. Температура тела 37,6 °С, сильная головная боль, слабость, повторная рвота. Инфекционистом отмечена энантема на слизистой полости рта. Лимфатические железы не увеличены. Менингеальные симптомы слабоположительны. В крови лейкоцитоз 4200, формула не изменена.

ЦСЖ от 04.07.97 бесцветная, прозрачная. Цитоз 372/3, лимфоцитов 70%, белок 0,33 г/л, глюкоза 2,1 ммоль/л. Диагноз: энтеровирусная инфекция, серозный менингит. Больная получала симптоматическую терапию.

07.07.97 был получен ответ РВ — результат положительный, титр 1:32. Назначено лечение пенициллином по 2 млн ЕД 4 раза внутримышечно. При повторном серологическом обследовании РИБТ 85%, $РИФ_{200,абс.}$ 4+/4+. В ЦСЖ 11.07.97 цитоз 85/3, лимфоцитов 80, белок 0,264 г/л, реакция Панди (+), РИБТ отрицательная, $РИФ_{ц}$ 3+. Осмотрена дерматовенерологом 15.07.97: зев гиперемирован, с четкими границами, мелкие папулы на слизистой твердого неба. Папулы ладоней с шелушением по периферии. Папулы подошв. Широкие кондиломы (гипертрофические папулы) перианальной области. Бледная редкая розеола туловища. Половая связь 23.02.97 (за 4,5 мес до настоящего заболевания). Диагноз: сифилис вторичный, рецидивный, сифилитический менингит. Выписана под наблюдение кожно-венерологического диспансера.

Сходные результаты постановки серологических тестов с сывороткой крови и ЦСЖ были получены и у других больных сифилитическим менингитом, при том что $РИФ_{200}$ была 2+ — 3+ у 7, $РИФ_{абс.}$ 3+ — у 2, $РИФ_{ц}$ 2+ — 3+ — у 9, во всех остальных случаях эти реакции дали ответ 4+. По совокупности полученных результатов в этой группе диагноз сифилис вторичный был установлен у 12, сифилис скрытый — у 13 больных.

Сифилитический менингоневрит

У 5 больных (4 мужчин, 1 женщина) клиническая симптоматика сифилитического менингита сочеталась с поражением глазодвигательного (расходящееся косоглазие, птоз, диплопия), отводящего (сходящееся косоглазие, двоение) и лицевого (слабость мимических мышц одной половины лица — у 3 больных) нервов. Больные поступили на 3—7-й и 12-й день болезни. Время заражения у 3 из них составило соответственно 4,5 мес, 5 мес и 2 года (двое получали специфическое лечение). При осмотре дерматовенерологом наружных проявлений сифилиса обнаружено не было. Во всех случаях установлен диагноз: сифилис вторичный, скрытый. В ЦСЖ цитоз от 13/3 с нормальным содержанием белка до 3152/3 и белком 1,32 г/л. РИБТ с сывороткой 67—100%, с ЦСЖ — до 87%. $РИФ_{200}$ 3+ или 4+, $РИФ_{абс.}$ 4+, $РИФ_{ц}$ 3+. На фоне введения пенициллина в дозе 8—12 млн ЕД/сут практически полное обратное развитие нейропатии лицевых нервов к 20—23-му дню с момента возникновения пареза. Больной с менингитом и поражением отводящего нерва был переведен в Городскую клиническую больницу №14, больная с парезом III пары направлена в кожно-венерологический диспансер, где лечилась ранее.

Сифилитический менингоэнцефалит

Большие трудности представляет внутритиповая дифференцировка следующих четырех клинических синдромов сифилиса мозга — менингоэнцефалита, менинговаскулита, гуммозного и прогрессивного паралича, поскольку все они являются отражением сложного сочетания морфологических изменений, наблюдаемых в отдельных элементах нервной ткани (сосуды разного калибра, оболочки, глия, паренхима). Так, анатомические изменения при прогрессивном параличе (нелеченый) могут служить эталоном хронического (специфический) энцефалита [15], прогрессирующего менингоэнцефалита [16, 17]. Когнитивные и психические нарушения [18]) могут встречаться и при менинговаскулярном люесе. Причем не всегда решение представляется легким (цит. [19]).

Сифилитический менингоэнцефалит наблюдался у 6 больных (мужчин было 5) в возрасте от 27 до 58 лет. Начало было острым с повышения температуры тела до 38—39,5 °С, сильной головной боли. Эти явления сопровождались на 2—3-й (у 2 пациентов) — 7—8-й (у 4) день болезни нарастанием тяжести состояния, развитием различной глубины синдромов нарушенного сознания (оглушение, делирий, сопор), анамнестических расстройств в сочетании с очаговыми неврологическими нарушениями (центральный парез, атаксия, расстройства речи). Менингеальные симптомы были отчетливо выражены у 4 больных. Клеточный состав ЦСЖ не отличался от такового при сифилитическом менингите: ЦСЖ была бесцветной, прозрачной, цитоз от 200/3 до 1220/3 (у 1 больного — 9/3), лимфоцитарный. Содержание белка нормальное (у 3) или умеренно повышено (0,66—0,99 г/л), глюкозы — нормальное.

Больной *С.*, 31 года, студент, болен с 30.07.01: повышение температуры тела до 38,5 °С, головная боль, рвота. На 3-и сутки больной не реагировал на вопросы, был заторможен, дезориентирован. Госпитализирован в соматическую больницу с подозрением на инсульт. При исследовании ЦСЖ бесцветная, прозрачная, плеоцитоз 563/3,

лимфоцитов 58%, белок 0,33 г/л. С диагнозом «серозный менингит» переведен в отделение реанимации.

При поступлении состояние тяжелое, температура тела 37,6 °С. Осмотру сопротивляется, периодически — двигательное возбуждение, кратковременные одиночные адверсивные судорожные припадки с поворотом глазных яблок и головы вправо. Сознание спутанное. Зрительные галлюцинации, моторная афазия. Выражены менингеальные симптомы. Анизокория S>D. Сглажена левая носогубная складка, парез левой руки. Симптомы орального автоматизма, симптом Бабинского с обеих сторон.

Анализ крови: эритроциты 4,77 млн, Hb 133г/л, лейкоциты 10 600, сегментоядерные 88%. РВ положительная, титр 1:32, РИБТ 74%, $РИФ_{200/абс.}$ 4+4+. В ЦСЖ 06.08.01 — цитоз 126/3, лимфоциты 75%, белок 0,66 г/л, РИБТ 75%, $РИФ_{ц}$ 4+.

Лечение: пенициллин по 5 млн ЕД 5 раз внутривенно в течение 2 нед, массивная дезинтоксикационная, дегидратационная терапия. Течение заболевания благоприятное. Температура нормальная с 5-го дня болезни. Нарушения сознания, речи, грубые изменения памяти, паретические явления, менингеальные знаки сгладились к 7—10-му дню. Консультация венеролога: получает лечение по поводу острого менингоэнцефалита. Со слов больного, лечился 3 года назад от гонореи, на сифилис не обследовался. Объективно: кожные покровы, слизистые, область половых органов и ануса свободны от специфических высыпаний. Консультация и лечение в кожно-венерологическом диспансере по месту жительства и в Городской клинической больнице №14. При контрольной люмбальной пункции (16-й день болезни) цитоз 34/3, лимфоцитов 28, белок 0,33 г/л. К выписке несколько эйфоричен, критика к своему состоянию снижена, амнезия острого периода болезни.

У 2 больных этой группы в первые дни ввиду тяжести состояния, преобладания в клинической картине очаговой неврологической симптоматики лобного типа проводили дифференциальный диагноз с герпетическим энцефалитом; наряду с пенициллином в качестве противовирусного лечения больные получали ацикловир по 500 мг 3 раза внутривенно. Титры антител к вирусам простого герпеса 1-го и 2-го типа составили соответственно: Ig M 0,106 и 0,451 (контроль 0,36), Ig G_1 2,195 и 1,289 (0,31), Ig G_2 1,545 и 1,073 (0,29), при повторном исследовании — без динамики. Следует отметить, что часто речь идет о гипердиагностике этого синдрома по серологическим данным (у взрослых фактически — серологических маркеров перенесенного ранее инфицирования) и результатам ПЦР (латентная инфекция) без достаточных к тому клинических оснований [18, 20], особенно при отсутствии характерных для простого герпеса высыпаний.

Сифилитический менинговаскулит

К этой группе отнесены 7 больных (мужчин было 5) в возрасте от 21 года до 42 лет. Признаки болезни развивались остро (у 5 больных) или им предшествовали за 3—4 нед недомогание, головные боли, субфебрилитет (у 2). Из них 5 поступали первоначально в другие стационары на 1—3—5-й день появления неврологической симптоматики с диагнозами: острое нарушение мозгового кровообращения, кома неясной этиологии, состояние после судорожного припадка. Общее состояние при поступлении было оценено как среднетяжелое в 5 случаях, тяжелое в 2. Повышение температуры тела до 38 °С было у 6 больных, до 39,7 °С — у 1, головная боль от умеренной до выраженной — у 5, рвота — у 3, нарушения речи по типу моторной афазии — у 5, поражение черепных нервов — у 2, центральный моно- или гемипарез — у 5, патологические рефлексы — у 2, оглушение, сопор — у 2.

Менингеальные знаки выявлены у 3 больных. Клеточный состав ЦСЖ был от 11/3 до 44/3 у 3, 270/3 — 624/3 у 4 больных (у 2 из них преимущественно нейтрофильный). Небольшое повышение уровня белка (0,66—0,99 г/л) отмечено у 2 больных. Содержание глюкозы менее 2,0 ммоль/л было только у 1 больного. РИБТ — от 52 до 71% (у 2 — отрицательная), $РИФ_{ц}$ 4+ (у 1 больного 2+). В крови: РВ положительная, титр от 1: 8 до 1 : 32, РИБТ 75—89%, $РИФ_{200, абс.}$ 4+4+.

Наружные проявления (папулезные элементы) на коже головы, туловища, конечностей, половых органов обнаружены дерматовенерологом у 2 пациентов, увеличение паховых лимфоузлов — у 1.

Больной *П.*, 21 года, 29.09.95 почувствовал онемение правой половины лица, правой руки. Температура тела 37,4 °С. В последующие 2 сут отмечал головную боль, развилась слабость в правых конечностях. На 5-й день болезни госпитализирован в неврологическое отделение. При поступлении состояние средней тяжести. Температура тела 37,2 °С. На коже рук, туловища красноватые пятнистые высыпания диаметром 0,2—0,3 см. АД 120/80 мм рт.ст. Сознание ясное. Менингеальные симптомы отрицательные. Центральный парез VII нерва справа. Дисфония, глоточный рефлекс не вызывается. Правосторонний пирамидный гемипарез до 2 баллов в руке и 3 — в ноге. Левосторонняя гемигипестезия.

ЦСЖ от 05.10.95 бесцветная, прозрачная, цитоз 358/3, нейтрофилов 65%, белок 0,264 г/л, глюкоза 1,9 ммоль/л. Больной консультирован инфекционистом, диагноз: герпетическая инфекция, герпетический энцефалит, переведен в Инфекционную клиническую больницу №1.

В крови лейкоцитоз 4300, палочкоядерных 7%, сегментоядерных 55%. РВ положительная с кардиолипиновым антигеном, титр 1:8. При компьютерной томографии (КТ) головного мозга 10.10.95 в проекции переднего бедра внутренней капсулы слева и прилегающих отделах лентикулярного ядра с распространением на лучистый венец определяется зона пониженной плотности неправильной формы 2,4×1,6 см, оказывающая объемное воздействие в виде деформации переднего рога бокового желудочка слева. Контраст не накапливает. Заключение: объемный процесс глиального ряда?, необходимо дифференцировать с постишемическим и постнекротическим (воспалительный) очагом. Нейрохирургом изменения расценены как васкулит с воспалительным очагом в веществе головного мозга.

При контрольной пункции 12.10.95 плеоцитоз 472/3, лимфоцитов 96%, содержание белка и глюкозы в норме. РИБТ положительная 85%, $РИФ_{200, абс.}$ 4+4+, $РИФ_{ц}$ 4+. 13.10.95 консультирован венерологом. При осмотре — папулезная сыпь на коже лица, туловища, передней поверхности бедер и на половых органах. Диагноз: сифилис вторичный, рецидивный, ранний менинговаскулярный нейросифилис. Больной получал пенициллин внутримышечно и пробенецид до инъекции пенициллина. К 17.10.95 головной боли, менингеальных знаков нет, очаговая сим-

птоматика регрессирует, эйфоричен. 23.10.95 больной был переведен в венерологическое отделение.

Обширные очаги поражения мозга были выявлены у больного *М.*, 38 лет **(см. рисунок)**.

Заболевание у больного *М.* развивалось постепенно, на протяжении 1,5—2 нед: периодически отмечались головная боль, повышение температуры тела до 38 °С, рвота, шаткость походки, затруднения при подборе слов. В первые 3 дня с момента поступления в больницу состояние продолжало ухудшаться — эпизод психомоторного возбуждения сменился оглушением, развился центральный парез лицевого нерва справа, подъязычного нерва слева, правосторонний гемипарез, больше выраженный в руке, анизорефлексия D>S, стали определяться симптомы орального автоматизма, двусторонние стопные пирамидные знаки. ЦСЖ 09.08.98 бесцветная, прозрачная, плеоцитоз 624/3, лимфоцитов 83%, белок 0,99 г/л. РВ крови 10.08.98 и ЦСЖ 15.08.98 по 4+, титр 1:8, РИБТ 79 и 52% соответственно, $РИФ_{200/абс.}$ 4+4+, $РИФ_{ц}$ 4+. Был уточнен анамнез: больной за 6—7 мес до настоящего заболевания получал лечение по поводу первичного сифилиса в кожно-венерологическом диспансере по месту жительства.

Характер и локализация очагов поражения по данным клинического исследования и нейровизуализации у больного *П.* позволяет говорить о расстройстве кровообращения в зоне васкуляризации стриарных ветвей передней мозговой артерии (в том числе артерии Гейбнера), у больного *М.* — в зоне внутренних (глубокие) ветвей средней мозговой артерии [21, 22].

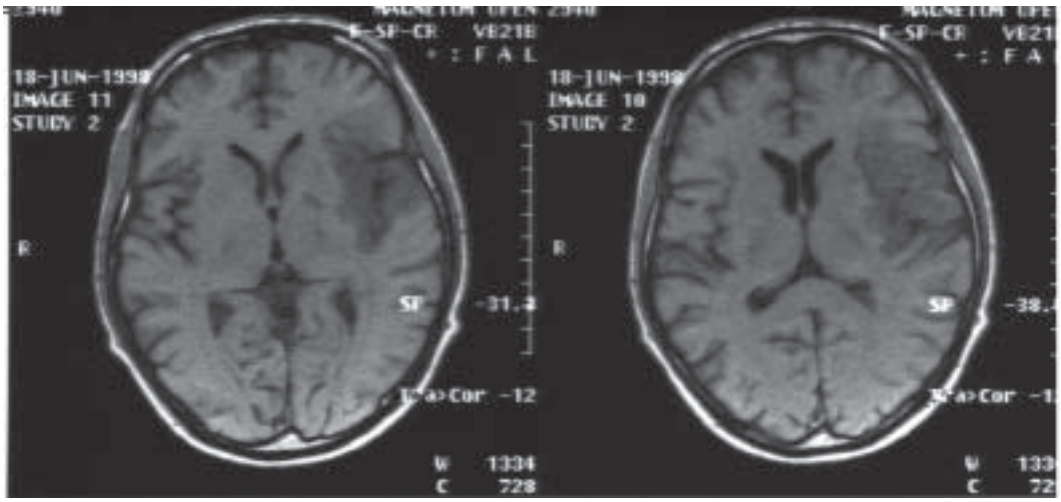

а

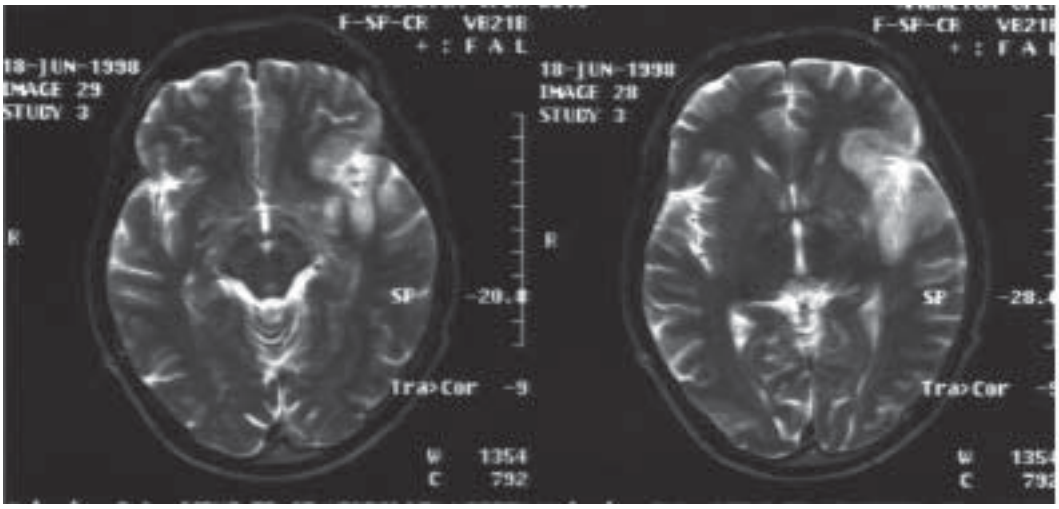

б

Сифилис вторичный, скрытый, сифилитический менинговаскулит.

МРТ-исследование в режимах Т1 (а) и Т2 (б) в аксиальной плоскости: в левом полушарии в проекции островка, нижней лобной извилины, с распространением на глубокие отделы белого вещества на уровне нижней и средней трети центральных извилин определяется зона неправильной формы с нечеткими контурами слабо пониженной интенсивности сигнала в режиме Т1, слабо повышенной — Т2. Кроме того, множественные небольшие очаги аналогично измененной интенсивности сигнала в левом полушарии определяются в проекции колена внутренней капсулы, тела хвостатого ядра, лентикулярного ядра, глубоких отделов белого вещества средней височной извилины, в правом полушарии — в проекции гиппокампальной извилины. Определяются признаки объемного воздействия: слабо визуализируется субарахноидальное пространство левого полушария большого мозга.

Гумма головного мозга

Во всех рассмотренных выше формах сифилиса головного мозга речь шла о процессах, при которых на первый план выходило поражение так называемых мезодермальных элементов нервной системы [19, 23], т.е. оболочек и сосудов. Своеобразную форму поражения головного мозга при сифилисе представляет гумма. Являясь также мезенхимальным образованием, гумма исходит обычно из мозговых оболочек, реже — сосудистых стенок (цит. [24]) и может обнаруживаться как объемный процесс либо в сочетании (как комбинируются между собой менингеальные и сосудистые формы) с плеоцитозом в ЦСЖ, давая картину гуммозного менингоэнцефалита.

Больной *С.*, 31 года, водитель, болен с первых чисел мая 2005 г., когда появились затруднения речи, неловкость в левой руке. Ухудшение состояния к 17.05.05 — общая слабость, асимметрия лица, парез левой руки. 18.05.05 госпитализирован в неврологическое отделение с диагнозом: объемное образование головного мозга. Состояние при поступлении тяжелое, сознание ясное. Дизартрия, левосторонняя гемианопсия, центральный парез VII, XII нервов слева. Гемигипестезия на той же стороне. Ригидность затылочных мышц, симптом Кернига.

ЦСЖ бесцветная, прозрачная, цитоз 287/3, лимфоцитов 62%, белок 1,32 г/л, глюкоза 2,3 ммоль/л. При КТ выявлены изменения, которые соответствовали смешанной гидроцефалии. 21.05.05 был переведен в отделение реанимации Инфекционной клинической больницы №1: состояние тяжелое, температура тела 37,8 °С. В сознании, речь односложная, снижение памяти. Очаговая неврологическая симптоматика прежняя, повышен тонус в левой руке. Только 23.05.05 пришло сообщение из соматической больницы о положительной РВ в крови и ЦСЖ (по 4+). Больной получил лечение цефтриаксоном по 2,0 2 раза внутривенно. Состояние с положительной динамикой. В ЦСЖ от 02.06.05 цитоз 90/3, лимфоцитов 76, белок 0,33 г/л. Был переведен в общее отделение, в тот же день консультирован дерматовенерологом, рекомендовано дальнейшее наблюдение в кожно-венерологическом диспансере по месту жительства.

Однако через 1 сут состояние больного резко ухудшилось: дезориентирован, двигательное возбуждение, развился генерализованный тонико-клонический приступ. Больной был переведен в отделение реанимации, интубирован. Определялся левосторонний гемипарез, больше выраженный в ноге. На МРТ 09.06.05 — на фоне выраженного атрофического процесса, расширения базальных и конвекситальных пространств имеется очаг, гиперинтенсивный в режиме T_2 в правой теменной доле без отека и масс-эффекта. Такой же округлый очаг, хорошо отграниченный, экстрацеребрально, латеральнее правого зрительного нерва. РИБТ с сывороткой 75%, ЦСЖ 52%, $РИФ_{200, абс.}$ 4+4+, $РИФ_{ц}$ 4+. При осмотре нейрохирургом — больной в сознании, на вопросы отвечает, простые инструкции выполняет, речь замедлена, без признаков афазии. Критика снижена к своему состоянию, окружающим. Неопрятен. Память снижена на текущие и отдаленные события. Парез в ноге слева 4 балла, патологических знаков нет. Туловищная и пространственная апраксия. Очаг в правой теменной доле (гумма). 14.06.05 больной был переведен в неврологическое отделение Городской клинической больницы №71.

Психические расстройства при сифилисе

Сифилитические психозы [23], в том числе и в структуре прогрессивного паралича, в значительной степени

Таблица 2. **Частота клинических проявлений у больных сифилисом с поражением нервной системы**

Клинические проявления	Группы инфекций		
	бактериальные инфекции с гнойным менингитом	сифилис	вирусные инфекции с серозным менингитом
Температура тела, %			
до 38 °С	13,0	43,2	32,3
38—39 °С	35,8	37,8	47,0
39—40 °С	51,2	13,5	18,2
Озноб, боли в мышцах, %	32,0	27,0	13,7
Катаральные явления, %	29,7	8,1	21,8
Головная боль, %	92,2	86,5	97,5
Тошнота, рвота, %	73,4	54,1	82,0
Менингеальные знаки, %	92,2	67,6	85,0
Угнетение сознания, %	14,8	13,5	1,2
Спутанность, дезориентация, %	12,5	8,1	1,9
Лейкоцитоз выше 12 тыс., %	65,5	24,3	12,5
Тяжесть состояния, число больных			
среднетяжелое	76	26	153
тяжелое	52	9	6
умершие	9	0	0
Общий % тяжелых форм	40,6	24,3	3,8
Плеоцитоз в 3 $мм^3$, число больных			
менее 100	1	10	12
от 100 до 1000	14	16	107
более 1000	113	7	40
Всего больных	128	37	159

Таблица 3. **Периоды сифилиса и обусловленные им поражения мозга**

Период	Распространение	Основные изменения	Преобладающая тканевая реакция	Длительность
Инкубационный	Сенсибилизация всего организма	«Становление болезни», видимых клинических проявлений нет	На уровне анатомо-физиологических барьеров, компонентов лимфатической системы	15—30 дней
Первичный (I)	Локализованная инфекция	В месте внедрения возбудителя, «первичный аффект»	Твердый шанкр — ограниченное экссудативное воспаление с формированием плотного инфильтрата из лимфоидных и плазматических клеток, его изъявлением и рубцеванием	6—7 нед
а) серонегативный				
б) серопозитивный				
	Поражения мозговых оболочек, сосудов, мозгового вещества не характерны			
Вторичный (II)	Ранний период генерализации	Кожные покровы, слизистые оболочки, лимфатические узлы (розеолы, папулы, широкие кондиломы)	Вторичные сифилиды — множественные очаги экссудативно-пролиферативного воспаления (отек, гиперемия, инфильтрация по ходу сосудов), облитерирующие артерииты сосудов мозга	Через 15—30 дней после заживления язвы
а) свежий				2—4 года
б) рецидивный («кондиломатозный)				
в) скрытый				
	Сифилитический менингит, менингоневрит, менингоэнцефалит, менингомиелит Сифилитический артериит с последующими циркуляторными нарушениями. Перечисленные изменения могут комбинироваться друг с другом			
Третичный (III) (гуммозный)	Поздний период генерализации	В любом месте организма (органный, висцеральный)	Третичные сифиломы — типичное продуктивное воспаление, выражающееся в развитии инфекционной гранулемы: узловатого вида опухоли или диффузного (гуммозная инфильтрация), разрастания местных мезенхимных элементов с последующим некрозом ткани гуммы, развитием по периферии очагов рубцовой ткани (склероз)	Точной границы по времени нет между 3-м и 6-м годами, иногда значительно позже
а) активный				
б) скрытый				
	Клинически сходные синдромы с таковыми при сифилисе II, включая формы с психическими расстройствами (гуммозный менингит, менинговаскулит и т.д.), солитарные гуммы мозга (в комбинации с гуммозными новообразованиями или инфильтрацией внутренних органов). Паренхиматозные формы: спинная сухотка, прогрессивный паралич			

утратили свое практическое значение, что было отмечено еще в середине 70-х годов прошлого века [25], тогда — в связи с резким снижением заболеваемости сифилисом. Из числа наблюдавшихся нами больных с различными формами вовлечения нервной системы при сифилисе наиболее яркие картины психических нарушений встречались при менингоэнцефалитическом, сосудистом и, предположительно, гуммозном характере патологического процесса и не наблюдались у больных с собственно менингеальными и менингорадикулярными формами.

В клинической картине отмечались оглушенность, спутанность, возбуждение, делириозные эпизоды, галлюцинаторные расстройства, эпилептиформные приступы, психоорганические изменения: эйфория, снижение критики, ослабление памяти и восприятия. Возникали эти расстройства остро, за исключением 2 случаев (больные *С.*, 31 года и *Р.*, 30 лет) отличались отсутствием прогредиентности.

Больной *Р.*, 30 лет, поступил 01.02.08 в тяжелом состоянии. Заболел утром того же дня: не могли больного добудиться, когда он открыл глаза — не отвечал на вопросы, не узнавал окружающих. Температура тела была 39,5 °С. В отделении — резкая заторможенность, сознание на уровне сопора. Моторная афазия, слабость в правой руке и ноге, мышечный тонус в ноге повышен. Менингеальные симптомы положительные. Симптом Бабинского с двух сторон. АД 120/80 мм рт.ст. В крови лейкоцитоз 14 600, формула не изменена. РВ положительная, титр 1:64.

ЦСЖ 01.02.08 бесцветная, прозрачная, цитоз 97/3, лимфоцитов 58, нейтрофилов 39, содержание белка 0,264 г/л, глюкозы 2,6 ммоль/л. Диски зрительных нервов гиперемированы, височные границы стушеваны. Ретинопатия. Острый папиллит. До получения результата РВ был назначен цефтриаксон по 2,0 2 раза внутривенно, проводилась интенсивная противоотечная, дезинтоксикацион-

ная терапия (начальная суточная доза дексазона 32 мг, объем вводимых внутривенно растворов 2500—2800 мл).

Вслед за кратковременным улучшением общего состояния больного к 3—5-му дню болезни, прояснением сознания в клинической картине стали преобладать психические нарушения: снижение критики, дезориентация во времени, месте, собственной личности, галлюцинаторный синдром со зрительными и слуховыми обманами, под влиянием которых развилось психомоторное возбуждение, дис- и амнестические (ретроградная и фиксационная амнезия) расстройства. При осмотре дерматовенерологом наружных проявлений сифилиса не выявлено.

Результаты РИБТ, РИФ в сыворотке крови и ЦСЖ положительные. Больной неоднократно консультирован психиатром и 13.02.08 был переведен в Психиатрическую больницу №13 с диагнозом: сифилис скрытый с нейропсихическими нарушениями (прогрессивный паралич?).

Сифилитический менингомиелит

Описания нескольких наблюдений больных сифилисом с острым или подострым развитием поражения спинного мозга были опубликованы отечественными авторами в конце 90-х годов [8, 26]. В том числе случай 1 из работы Д.Р. Штульман и соавт. [8] с больным *Д.*, 29 лет, который первые 2 нед болезни находился на лечении в нашей клинике.

Заболевание у больного *Д.* развивалось постепенно, с 29.08.96 стал отмечать боли в правой поясничной области, нарастающей интенсивности, которые распространились по всей спине. Периодически были подъемы температуры тела, максимально до 38,7 °С. Обратил внимание на появление мелкоточечной сыпи в области живота, верхней трети бедер, которая меняла свой характер, сопровождалась зудом. За 1,5 нед до госпитализации присоединилось онемение ягодиц, анальной области, нижних конечностей, отмечал затруднения при мочеиспускании, запоры, нарушения походки. Неоднократно обращался в различные медицинские учреждения, в том числе в Центральный кожно-венерологический институт, где и был диагностирован сифилис вторичный, рецидивный. Ухудшение состояния 26.09.96 в 1-й день начала лечения антибиотиками: возникли резкие боли в межлопаточной области, стойкая задержка мочи, слабость в ногах. Состояние при поступлении средней тяжести, в ясном сознании. Температура тела 36,3 °С. Высыпаний на коже нет. Отчетливая ригидность затылочных мышц. Нижний парапарез до 3 баллов. Коленные и ахилловы рефлексы не вызываются. Симптом Бабинского с двух сторон. Корешковая гиперпатия на уровне $Д_6$, что могло указывать на верхнюю границу поражения [19]. Ниже — гипестезия. В течение 10 дней проводилась катетеризация мочевого пузыря.

ЦСЖ 30.09.96 бесцветная, прозрачная, плеоцитоз 1360/3, лимфоцитов 92%, белок 1,32 г/л, глюкоза 1,5 ммоль/л, РИБТ 58%, $РИФ_ц$ 4+. При параллельном исследовании в крови лейкоцитоз 7700, РВ 1:16, РИБТ 56%, $РИФ_{200,\ абс.}$ 4+4+. Проведено лечение пенициллином по 6 млн ЕД 4 раза внутримышечно. Постепенно увеличилась мышечная сила в ногах до 4 баллов, понизился уровень проводниковых нарушений чувствительности до уровня $Д_{10}$. Стал с трудом понемногу самостоятельно мочиться. Стул только после клизмы. Температура повышалась первые 5 дней до 37,6 °С. 11.10.96 для дальнейшего обследования (МРТ спинного мозга) и лечения переведен в Клинику нервных болезней им. А.Я. Кожевникова [8].

Проведенный анализ клинико-ликворологических проявлений разных форм поражения нервной системы у больных сифилисом показал, что во всех наблюдавшихся нами случаях имелась яркая манифестация заболевания (**табл. 2**). Температура тела редко поднималась выше 39 °С, как и при вирусных инфекциях с серозным менингитом, но почти у $^1/_3$ больных сопровождалась ознобом, ломотой в теле, что характерно для бактериальных инфекций с гнойным менингитом. Значительно реже отмечался респираторный синдром. Не так часто, как в группах сравнения, отмечались рвота, менингеальные симптомы. По числу тяжелых форм у больных с нарушением сознания в период разгара болезни сифилис гораздо ближе стоит к группе бактериальных нейроинфекций, однако летальных исходов, как и при вирусных болезнях с серозным менингитом, не наблюдалось.

Клеточный состав ЦСЖ у больных сифилисом также отличался от такового при других бактериальных и вирусных инфекциях с менингитом: выше 1000 клеток в 3 $мм^3$ цитоз был только у 7 (18,9%, против соответственно 89,1 и 25,2%). Содержание белка в количестве 0,99 г/л и выше при бактериальных инфекциях было у 64% больных, при сифилисе — у 18,9%, при вирусных инфекциях с серозным менингитом — только у 7%. Содержание глюкозы в ЦСЖ от 0,7 до 1,5 ммоль/л (норма 2,0) было всего у 3 больных. Нейтрофильный цитоз (от 51 до 82%) в начальном периоде заболевания отмечен у 6 (16,2%) больных, тогда как при вирусных инфекциях с менингитом так называемая нейтрофильная фаза плеоцитоза обнаруживается в 28% [14], а при бактериальных болезнях с гнойным менингитом часто 100% нейтрофилез встречался в 89,1% случаев.

Трудно не согласиться с мнением многих авторов [8, 18, 27—30], что современный сифилис нервной системы — это менинговаскулярный (мезенхимальный) сифилис в широком смысле этого слова, и вовлечение нервной системы происходит в первичном и главным образом вторичном его периодах. Его морфологической основой служит воспаление оболочек (менингит), вещества головного (энцефалит) и спинного (миелит) мозга, поражение сосудов (васкулит) с развитием инфаркта. В то же время по-прежнему продолжают появляться описания случаев спинной сухотки, прогрессивного паралича [17, 18, 29, 31, 32] и табопаралича [32, 33]. Об увеличении за рубежом числа публикаций, посвященных описанию перечисленных форм так называемого паренхиматозного сифилиса, сообщают в своем обзоре М.В. Родиков и В.В. Шпрах [30].

При формулировании заключительного клинического диагноза мы обратили внимание, насколько неуместен, неприменим здесь термин «нейросифилис», которым пользуются едва ли не большинство авторов, писавших когда-либо на эту тему. Этот термин не конкретизирует ни топику, ни морфологические особенности поражения. В нем нет и той ясности, которая содержится в выражениях «невропатологические синдромы» или «поражения нервной системы» при сифилисе. Этот сокращенный термин сам нуждается в пояснении относительно его содержания, и в этом смысле его значение как термина научного, обозначающего болезнь, синдром, патологическое состояние, их формы и признаки, практически нулевое.

Понятно, что больной не может болеть нейросифилисом. Форма поражения головного и спинного мозга при сифилисе всегда конкретна: сифилитический менингит, сифилитический менингомиелит [8] и т.д., что мы старались подчеркнуть в настоящей работе. При том, что речь всегда идет о вторичном поражении нервной системы. Деление этих поражений на экто- и мезодермальные, которое уже во времена М.Б. Кроля [19] представляло скорее исторический интерес, отнюдь не говорит о том, что при мезодермальных формах нервная паренхима не страдает. Напротив, сифилитические процессы в оболочках, специфические изменения сосудов, гуммозные формы с неизбежностью ведут ко вторичному заболеванию паренхимы, высокоспециализированных клеток органа, где этот фокус располагается, что является одной из важнейших особенностей очагов воспаления [34]. Конечно, и при поздних формах сифилиса нервной системы обычные мезодермальные процессы также имеют место [35].

Из сказанного следует, что истинное место этих синдромов не в классификации «нейросифилиса». Показательно, что даже известные авторы ошибаются в оценке этого термина, приписывая ему значение редкого заболевания, нозологии [8], нозологической формы [36]. Сифилис, который может быть длительно латентной инфекцией [37], является тем общим инфекционным заболеванием, при котором нервная система может стать объектом преимущественного воздействия спирохет. Патогенетически, а не только единством этиологии [30], связаны эти синдромы с сифилисом как заболеванием всего организма **(табл. 3)**. Смена фаз (морфологические изменения) при сифилитическом воспалении находится в зависимости от периода заболевания и тесно с ним связана [34, 37]. Естественным было наше желание максимально точно выразить сущность этого аспекта проблемы поражений нервной системы при сифилисе — взаимосвязи части и целого — в ходе изложения и названии работы. При сифилисе больше, чем при каком-либо другом заболевании, важно отучиться смотреть на человеческое тело как на конгломерат независимых друг от друга систем [13].

ЛИТЕРАТУРА

1. *Лосева О.К., Важбин Л.Б., Шувалова Т.М. и др.* Нейросифилис в практике психиатра. Журн неврол и психиат 2011; 12: 77—82.
2. *Лосева О.К., Тактамышева Э.Ш., Куприянова Л.В. и др.* Анализ методов диагностики и лечения нейросифилиса в Москве в 1995—1996 гг. Вестн дерматол венерол 1997; 3: 42—45.
3. *Шахнович Р.А.* К динамике нейроинфекций. Сов невропатол психиат и психол 1934; 11—12: 349—362.
4. Венерические болезни. Под ред. О.К. Шапошникова. 2-е изд. М 1991; 506—524.
5. *Тактамышева Э.Ш.* Современные методы диагностики и лечения нейросифилиса: Автореф. дис. ... канд. мед. наук. М 1999; 28.
6. *Земцов М.А., Терзян В.А.* Эпидемиологические особенности сифилиса в Ставропольском крае. Эпидемиол и инфекц бол 2006; 3: 20—24.
7. Сведения об инфекционных и паразитарных заболеваниях (форма 1) за I—XII 2007 г. Эпидемиол и вакцинопрофил 2008; 3: 14—17.
8. *Штульман Д.Р., Лосева О.К., Артемьев Д.В. и др.* Сифилитический менингомиелит. Неврол журн 1998; 1: 24—30.
9. *Мартынова Г.П., Прохоренков В.И., Кузнецова Н.Ф.* Клинико-эпидемиологические особенности раннего врожденного сифилиса у детей. Детские инфекции 2008; 4: 17—20.
10. *Аковбян В.А.* Промедление опасно, надо действовать. Больница 1997; 3: 7.
11. *Осинцева Т.С., Казакова Н.Б., Давляткшин И.Б.* Некоторые диагностические и прогностические показатели у больных ранним нейросифилисом. Материалы IX Всероссийского съезда неврологов. Ярославль 2006; 46.
12. Вассермана реакция. Изд. 2-е. М: Розентул БМЭ 1958; 4: 1015.
13. *Лис Д.* Венерические болезни. Пер. с англ. М—Л 1930; 3—132.
14. *Шишов А.С., Григоревская У.Б., Гурьянов А.В. и др* Некоторые клинические особенности бактериальных инфекций с синдромом гнойного менингита. Журн неврол и психиат 2011; 4: 90—95.
15. *Орловская Д.Д.* Частная семиотка морфологических изменений при психических заболеваниях. Справочник по психиатрии. Под ред. А.В. Снежневского. М 1974; 39—42.
16. *Мельничук П.В., Штульман Д.Р.* Нейросифилис. В кн.: Болезни нервной системы. Под ред. Н.Н. Яхно. Изд. 4-е. М 2007; 371—379.
17. *Яхно Н.Н., Дамулин И.В., Савушкин И.Ю. и др.* Хронический сифилитический менингоэнцефалит с нормотензивной гидроцефалией («прогрессирующий паралич»). Неврол журн 2009; 4: 34—41.
18. *Дамулин И.В., Яворская С.А., Нам Е.О и др.* Когнитивные и психические нарушения при нейросифилисе. Неврол журн 2006; 4: 36—41.
19. *Кроль М.Б.* Синдромы нервного сифилиса. Невропатологические синдромы. 2-е изд. М—Л 1936; 586—600.
20. *Шишов А.С.* О критериях диагностики острых нейроинфекций и ложноположительных результатах обследования (по поводу статьи Е.П. Деконенко и соавт.). Журн неврол и психиат 2012; 12: 91—94.
21. *Бинг Р.* Руководство к топической диагностике заболеваний головного и спинного мозга. Пер. с нем. М—Л 1929; 192—201.
22. *Клоссовский Б.Н.* Кровоснабжение головного мозга. БМЭ. Изд. 2-е. М 1958; 7: 786—797.
23. Сифилис нервной системы. Под ред. А.И. Абрикосова, П.Б. Ганнушкина, М.С. Маргулиса. М—Л 1927; 1—13, 14—26, 156—162.
24. *Сахаров Ю.* Сифилис головного мозга. БМЭ. Изд. 2-е. М 1958; 7: 845—847.
25. *Штернберг Э.Я.* Психические расстройства, обусловленные сифилисом нервной системы. Справочник по психиатрии. Под ред. А.В. Снежневского. М 1974; 182—193.
26. *Михалева А.С., Скляр Т.В., Антипова Л.Н., Терпелец С.А.* Случай спинального менинговаскулярного нейросифилиса. Неврол журн 1998; 1: 23—24.
27. *Карлов В.А., Сорокина Н.Д., Дрожжина Г.Р.* Случай позднего цереброспинального менинговаскулярного сифилиса с синдромом бокового амиотрофического склероза. Журн неврол и психиат 2001; 2: 41—43.
28. *Колоколов О.В., Бакулев А.Л., Шоломов И.И., Кравченя С.С.* Ранний и поздний нейросифилис: история вопроса и современный взгляд на проблему. Неврол журн 2011; 6: 13—16.
29. *Парфенов В.А., Вахнина Н.В., Лосева О.К. и др.* Нейросифилис с психическими и двигательными расстройствами — менинглваскулярный сифилис или прогрессивный паралич. Неврол журн 2003; 3: 29—33.
30. *Родиков М.В., Шпрах В.В.* Нейросифилис (обзор). Журн неврол и психиат 2009; 2: 78—81.
31. *Белова А.И., Городничев П.В., Хрулев С.Е. и др.* Случай прогрессивного паралича как проявление позднего нейросифилиса. Журн неврол и психиат 2013; 3: 80—84.
32. *Колоколов О.В., Шоломов И.И., Бакулев А.Л., Кравченя С.С.* Спинная сухотка: современные особенности течения, возможности диагностики, терапии. Клин неврол 2010; 4: 32—34.
33. *Карлов В.А., Паршина Н.И., Дрепа О.И.* Случай табопаралича. Неврол журн 1998; 6: 11—12.
34. *Абрикосов А.И., Струков А.И.* Сифилис. Патологическая анатомия. М 1953; 1: 211—216.
35. *Эмдин П.И.* О догме курсового лечения и некоторых других вопросах терапии невролюэса. Совр пробл неврологии. М 1929; 185—193.
36. *Маргулис М.С., Проппер Н.И., Кроль М.Б.* Невросифилис. В кн.: Учебник нервных болезней. М 1934; II: 210—217.
37. *Давыдовский И.В.* Сифилис. Патологическая анатомия и патогенез болезней человека. Изд. 3-е. М 1956; 1: 595—638.