Злокачественные мигрирующие парциальные приступы младенчества, или синдром Коппола—Дюлака (19 случаев)

А.А. ХОЛИН

Российский национальный исследовательский медицинский университет им. Н.И. Пирогова; Российская детская клиническая больница, Москва

The syndrome of malignant migrating partial seizures in infancy or Coppola—Dulac syndrome (19 cases)

A.A. KHOLIN

Pirogov Russian National Research Medical University, Moscow; Russian Children Clinical Hospital, Moscow

Злокачественные мигрирующие парциальные приступы младенчества, или синдром Коппола—Дюлака, являются редким эпилептическим синдромом с дебютом в возрасте до 6 мес жизни, характеризующимся множественными продолжительными электроэнцефалографическими и электроклиническими фокальными приступными паттернами с вовлечением различных отделов головного мозга, а также задержкой психомоторного развития. Обобщены данные, касающиеся клинических, нейрофизиологических особенностей и терапии 19 наблюдавшихся авторами случаев данной формы эпилепсии. Выделены 4 подтипа данного синдрома: 1) «классическая» форма (7 случаев); 2) тяжелая микст-форма с комбинацией электроклинических признаков злокачественных мигрирующих приступов с мигрирующим мультифокальным эпилептическим статусом и ранней миоклонической энцефалопатией (5); 3) «умеренный» вариант (5); 4) «стертая» форма (2). В терапии основными являются противоэпилептические препараты широкого спектра действия — вальпроаты в комбинациях с барбитуратами, бензодиазепинами, леветирацетамом, а также такие «старые» средства, как бромиды. Предпочтение отдается формам вальпроатов, удобным для больных с нарушениями акта глотания (депакин хроносфера и депакин сироп).

Ключевые слова: *злокачественные мигрирующие парциальные приступы младенчества, младенческий эпилептический статус, инъекционные вальпроаты.*

Malignant migrating partial seizures in infancy (MMPSI) or Coppola-Dulac syndrome is a rare epilepsy syndrome with the onset in the first 6 months of life, characterized by multiple continuous electroencephalographic and electroclinical focal ictal patterns due to the involvement of different independent areas of both hemispheres with the arrest of psychomotor development. This article is based on the personal observations of 19 cases. Four subtypes of the syndrome were determined in our population of infants with MMPSI (*n*=19): 1) a «classic» form with pharmacoresistant migrated status epilepticus (SE) of migrating multifocal seizures, and with absolutely poor prognosis (*n*=7); 2) a severe pharmacoresistant mixed form (MMPSI + EME) with the combination of electroclinical characteristics of MMPSI with migrating multifocal SE and early myoclonic encephalopathy (*n*=5); 3) a «mild» variant (*n*=5); 4) a «subtle» form (*n*=2). In basic therapy, drugs of choice are antiepileptic drugs (AEDs) with a wide range of action (valproates, in the combination with barbiturates, benzodiazepines and levetiracetam) and also very old drugs as bromides. The preferred drugs are the valproate forms available for patients with disturbances of swallowing (depakine chronosphere or depakine syrup).

Key words: *malignant migrating partial seizures in infancy, status epilepticus in infancy, intravenous valproates.*

Злокачественные мигрирующие парциальные приступы младенчества (ЗМППМ), или синдром Коппола—Дюлака (malignant migrating partial seizures in infancy — MMPSI, Coppola—Dulac syndrome) являются редкой возрастзависимой эпилептической энцефалопатией младенческого возраста, которая характеризуется дебютом в возрасте до 6 мес жизни, множественными практически непрерывными электроэнцефалографическими и электроклиническими мигрирующими мультифокальными приступными паттернами с вовлечением различных независимых отделов обоих полушарий, задержкой психомоторного развития, резистентностью к противоэпилептическим препаратам (ПЭП) и тяжелым прогнозом. Данный синдром предположительно относится к симптоматическим неокортикальным фокальным эпилепсиям.

ЗМППМ описаны сравнительно недавно. Первые 3 публикации, касающиеся клинического описания данного заболевания, были представлены G. Coppola и соавт. [6] в 1995 г.; затем F. Gerard и соавт. [8] и K. Okuda и соавт. [12]. E. Veneselli и соавт. [15] обобщили предшествующие наблюдения и пополнили их тремя собственными. В 2005 г. O. Dulac [7] обобщил опыт наблюдения 20 пациентов,

© А.А. Холин, 2013

e-mail: neurokafedra@mtu-net.ru

9 девочек и 11 мальчиков (самый большой в мире по числу верифицированных случаев), в парижской клинике Saint Vincent de Paul. A E. Marsh и соавт. [10] в том же году сообщили еще о 6 случаях ЗМППМ. Представленные клинические наблюдения продемонстрировали эпилептологам всего мира новый эпилептический синдром, отличный от ранее описанных форм младенческих эпилептических энцефалопатий.

В настоящее время в мировой литературе описано, по-видимому, менее 100 случаев ЗМППМ. Тем не менее число публикаций неуклонно растет в последние годы. Очевидно, данное заболевание встречается чаще, чем диагностируется ввиду малой известности среди клиницистов. По данным автора настоящей статьи [3], в структуре 267 случаев с дебютом эпилептического статуса (ЭС) до 3-летнего возраста группа детей с ЗМППМ составила 13 (4,9%) человек, а в структуре 147 случаев младенческого ЭС — 8,8%.

Цель исследования — изучение клинической и электроэнцефалографической картины у детей с ЗМППМ, определение характера приступов и особенностей ЭЭГ-паттернов посредством видео-ЭЭГ-мониторирования, наблюдение пациентов в динамике и определение вариантов течения заболевания, а также оценка эффективности антиэпилептической терапии.

Материал и методы

В исследование были включены 19 младенцев, 10 мальчиков и 9 девочек, удовлетворяющих клинико-ЭЭГ-критериям синдрома ЗМППМ, проходивших обследование и лечение в Республиканской детской клинической больнице за шестилетний период (2005—2011).

Всем пациентам в стационаре было проведено видео-ЭЭГ-мониторирование в состоянии бодрствования и по ходу дневного сна длительностью от 1 до 10 ч, а также видео-ЭЭГ-мониторирование в динамике (от 4 до 11 раз). Исследования были проведены с использованием прибора портативного видео-ЭЭГ-мониторинга Энцефалан-видео на базе мобильного регистратора ЭЭГ РМ-ЭЭГ-19/26 Энцефалан-РМ («Медиком МТД», Таганрог).

Нейровизуализационные исследования (КТ, МРТ) проводились с применением компьютерного томографа Somatom CR («Siemens») и магнитно-резонансного томографа Signa Infinity GE (1,5 Тл в отделении лучевой диагностики упомянутой выше больницы).

Результаты

Семейный анамнез по эпилепсии ни у одного из пациентов не был отягощен. В 11 (57,9%) случаях ЗМППМ отмечен симптоматический характер эпилепсии, а остальные 8 (42,1%) случаев были расценены как криптогенные. Среди этиологических факторов церебральные дисгенезии отмечены только у 2 (10,5%) из 19 пациентов — девочек с лиссэнцефалией-пахигирией и полимикрогирией. В 1 (5,3%) случае микст-формы ЗМППМ и ранней миоклонической энцефалопатии (РМЭ) отмечалась ризомелическая точечная остеохондродисплазия из пероксисомной группы болезней обмена. У 2 (10,5%) детей было смешанное гипоксически-ишемическое и инфекционное поражение ЦНС за счет микст-инфекций (цитомегаловирус, уреаплазма, хламидии). В остальных 6 (31,6%) случаях отмечено тяжелое перинатальное гипоксически-ишемическое поражение ЦНС.

Возраст пациентов к периоду дебюта приступов варьировал от 1 сут постнатальной жизни до 6 мес жизни. У 5 (26,3%) пациентов судороги отмечались с первых суток постнатальной жизни, у 5 (26,3%) пациентов они развились на 2—4-е сутки, у 2 (10,5%) младенцев — на 2-й и 3-й неделе жизни, в 4 (21,1%) случаях — на 3-м месяце, в 2 (10,5%) — к 4-му месяцу и у 1 (5,3%) младенца — к 6-му месяцу жизни.

Клинически отмечены высокая частота и выраженный полиморфизм эпилептических приступов **(см. таблицу)**. У всех пациентов отмечалось не менее 5 типов эпилептических приступов, при этом облигатными являлись тонические спазмы, версивные и офтальмо-тонические приступы. В развернутой картине заболевания ЗМППМ практически являлись особой формой младенческого ЭС в виде мигрирующего мультифокального ЭС.

Наиболее частым типом приступом в дебюте заболевания были тонические спазмы — у 6 (31,6%) пациентов, приступы апноэ с цианозом — у 4 (21,1%), тонические версивные приступы — у 3 (15,7%), в 3 (15,7%) случаях отмечен дебют с миоклонических приступов. В 1 (5,3%) случаев ЗМППМ дебютировали с офтальмо-тонических приступов, также в 1 (5,3%) — с диалептических и в 1 (5,3%) — с генерализованных тонико-клонических приступов (ГТКП).

В неврологическом статусе у детей с ЗМППМ отмечалась высокая представленность разных нарушений: высокий порог стигматизации отмечен у 11 (57,9%) пациентов, у 6 (31,6%) отмечались явления микроцефалии, атрофия зрительных нервов была у 14 (73,7%) больных, нарушения глазодвигательной иннервации — у 7 (36,8%), нарушения иннервации лицевой мускулатуры — у 9 (47,3%). Нарушения со стороны иннервации бульбарной группы отмечались у всех пациентов; при этом у 11 (57,9%) детей эти нарушения носили характер псевдобульбарного, а у 8 (42,1%) — бульбарного синдрома. У всех пациентов с ЗМППМ наблюдались изменения со стороны мышечного тонуса: у 12 (63,2%) в виде диффузной мышечной гипотонии и у 7 (36,8%) по типу гипертонуса. Тяжелые двигательные нарушения в виде тетрапареза сформировались у всех детей. Неврологические нарушения у 11 (57,9%) больных были выражены с момента рождения, у 8 (42,1%) при криптогенных случаях они развивались на фоне появления приступов, но при этом они были склонны к неуклонному прогрессированию у всех пациентов. У всех детей была отмечена также тяжелая задержка психомоторного развития с регрессом приобретенных навыков.

Было установлено, что на ЭЭГ в развернутой стадии заболевания фоновая биоэлектрическая активность практически отсутствовала и была полностью замещена продолженными иктальными паттернами в виде спайков, пилообразных α- и θ-волн и быстрых пик-волновых комплексов. На начальных стадиях заболевания в интериктальной записи наряду с диффузным замедлением основной активности отмечались региональные или мультирегиональные эпилептиформные разряды с формированием в итоге паттерна множественных независимых фокусов спайков. В большинстве случаев ЗМППМ — у 14 (73,7%) пациентов — изначально был сформированным паттерн множественных независимых фокусов спайков (MISF) с трансформацией в ЗМППМ по мере учащения эпилепти-

Характеристика эпилептических приступов у пациентов с ЗМППМ

Вид приступа	Число больных	
	n	%
Тонические спазмы	19	100
Тонические версивные	19	100
Офтальмо-тонические	19	100
Офтальмо-клонические	9	47,3
Фаринго-оральные	13	68,4
Клонии языка	7	36,8
Гемиклонические	9	47,3
Джексоновский марш	4	21,1
Диалептические (псевдоабсансы)	11	57,9
Аутомоторные	3	15,8
Ингибиторные (тормозные)	10	52,6
Приступы апноэ с цианозом	11	57,9
Вегетативно-висцеральные с гиперемией и рвотой	4	21,1
Вероятно сенсорные галлюцинаторные	2	10,5
Вероятно сенсорные с парциальными пробуждениями на фоне иктальных явлений	7	36,8
Миоклонические билатеральные	10	52,6
Фрагментарный «летучий» миоклонус	5	26,3
ГТКП	7	36,8
ЭС мигрирующих малых моторных приступов	19	100
ЭС тонических спазмов	8	42,1
ЭС ингибиторных приступов	6	31,6
Миоклонический ЭС	7	36,8
ЭС ГТКП	4	21,1
Гемиконвульсивный ЭС	3	15,8

ческих приступов и приобретения ими мигрирующего статусного характера. В 5 (26,3%) случаях изначально отмечались монофокальные формы эпилепсии с последующим присоединением дополнительных очагов, появлением новых типов приступов и учащением иктальных явлений вплоть до ЭС.

Наряду с «классической» ЭЭГ-картиной ЗМППМ наблюдались атипичные микст-варианты, представлявшие собой наложение паттерна продолженного мигрирующего мультирегионального ЭС на «супрессивно-взрывной» тип ЭЭГ с диффузными полипик-волновыми разрядами **(рис. 1—3)**. У 5 таких младенцев (3 мальчика и 2 девочки) наблюдалась особая микст-форма эпилепсии в виде сочетания ЗМППМ и РМЭ с наличием в клинике множественного фрагментарного «летучего» миоклонуса наряду с мигрирующими фокальными приступами статусного характера.

При нейровизуализации дисгенетические пороки развития ЦНС были обнаружены только у 2 (15,4%) детей в виде лиссэнцефалии-пахигирии и полимикрогирии. У 8 (42,1%) младенцев с криптогенными случаями ЗМППМ отмечались лишь негрубые субатрофические изменения, иногда в сочетании с умеренной задержкой темпов миелинизации. У оставшихся 9 (47,3%) пациентов присутствовал широкий спектр гипоксически-ишемических поражений ЦНС в виде перивентрикулярной лейкомаляции, явлений парасагиттального некроза Шугани, диффузной корково-подкорковой атрофии (мозг типа «грецкого ореха») — у 7 (36,8%) пациентов, а у 2 (10,5%) отмечалась изолированная височная атрофия.

Динамическое наблюдение пациентов с ЗМППМ позволило выделить следующие формы этой патологии: 1) *«классическая» форма* (7 больных) в виде ярко выраженного ЭС мигрирующих мультифокальных приступов, крайне фармакорезистентная, с неблагоприятным прогнозом для статусных приступов и жизни; 2) *микст-форма* — сочетание ЗМППМ и РМЭ (5 пациентов) с сочетанием электро-клинических характеристик ЗМППМ, но также наличием в клинической картине фрагментарного «летучего» миоклонуса и «супрессивно-взрывного» паттерна с полипик-волновыми разрядами на ЭЭГ; 3) *«умеренная», или «мягкая», форма* (5 больных) с последовательной эволюцией из монофокальной формы в PE-MISF (парциальная эпилепсия с множественными независимыми фокусами спайков на ЭЭГ) в «развернутую» картину ЗМППМ, но с возможным обратным регрессом на фоне комбинированной антиэпилептической терапии и урежением приступов; 4) *«стертая» форма* (2 пациента), протекающая в виде только «минимальных» моторных приступов, ингибиторных (тормозных) приступов, множественных иктальных паттернов во сне, приводящих к пробуждениям. Данная форма обусловливает грубую задержку развития у младенцев, но без применения методики видео-ЭЭГ-мониторинга остается нераспознанной.

Обсуждение

Согласно данным мировой литературы, младенцы обоих полов в равной степени подвержены заболеванию, что согласуется с нашими собственными данными. Большинство случаев дебютирует на 1-м месяце жизни (63,1% в представленном исследовании). Заболевание дебютирует в возрастном интервале от 1 нед [8] до 7 мес жизни [6], в среднем — в возрасте около 3 мес. По данным E. Marsh и

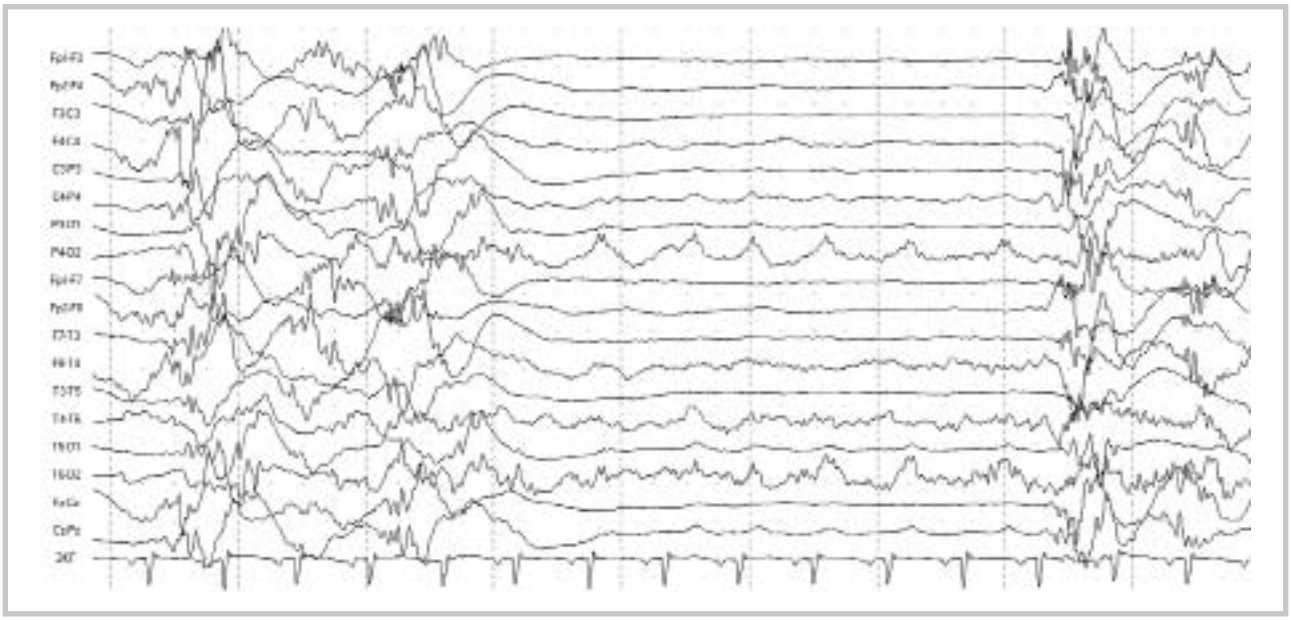

Рис. 1. **Больная *П.*, 1 год. Диагноз: микст-форма ЗМППМ и РМЭ.**

На ЭЭГ видно сочетание изменений «супрессивно-взрывного» характера с включением полипик-волновых разрядов и фокального иктального паттерна в правой затылочно-задневисочной области.

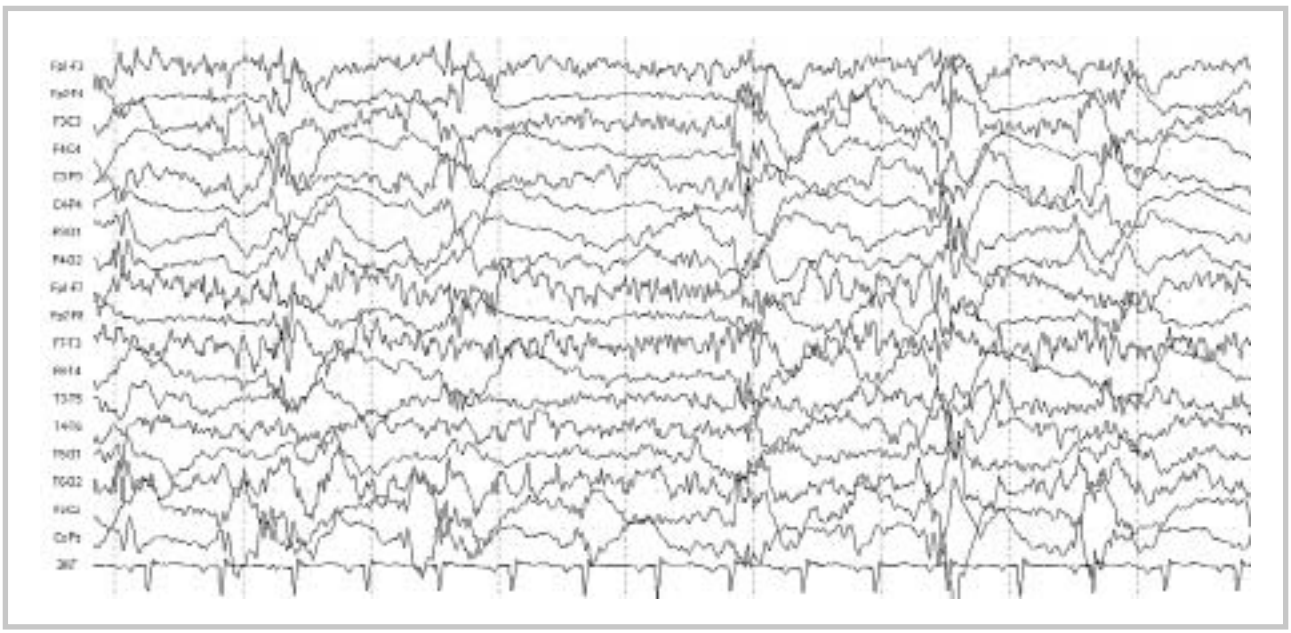

Рис. 2. **Та же больная. Продолжение иктальной записи.**

На ЭЭГ сочетание «супрессивно-взрывного» паттерна и независимых фокальных иктальных изменений в левой лобной и правой височной областях.

соавт. [10], дебют приступов варьирует в диапазоне от 1 сут до 3 мес (в среднем — 25 дней).

Согласно наблюдениям O. Dulac [7], в большинстве случаев в структуре первого приступа отмечается моторный компонент в одной из конечностей или половине тела, и у 50% пациентов — вторичная генерализация. Тем не менее при начале заболевания приступы могут оставаться нераспознанными, особенно в случаях вегетативной манифестации (эпизоды апноэ, короткие замирания с цианозом или покраснением). Начальный период заболевания обычно длится от 1 нед до 3 мес (в среднем в течение 45 дней). В этот период приступы еще могут оставаться достаточно редкими, например 1 раз в неделю.

В возрастном интервале от 24 дней до 10 мес (в среднем в 4,5 мес) приступы становятся очень частыми и полиморфными, обычно сохраняя фокальные черты. Они обычно приобретают кластерный (серийный) характер; становится отчетливо заметно отставание младенцев в психическом и моторном развитии. Клиническая манифестация приступов может проявляться адверсией головы и глаз в сторону, латерализованными подергиваниями глазных яблок, фиксацией взора, клоническими подерги-

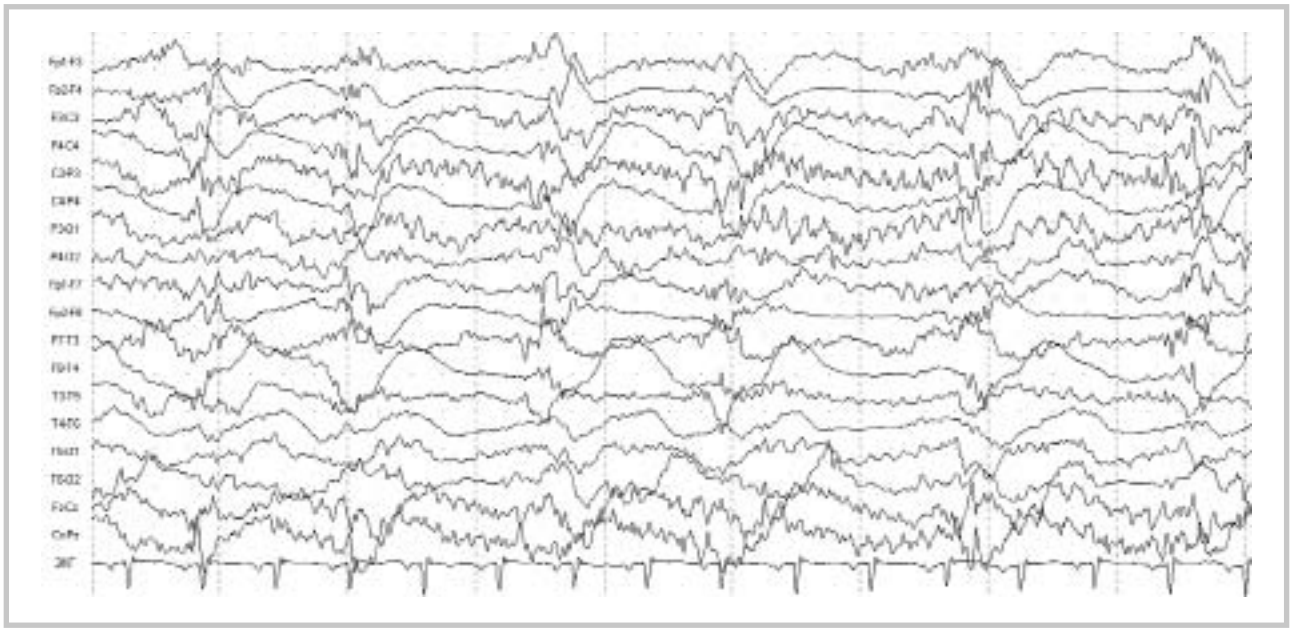

Рис. 3. **Та же больная. Продолжение иктальной записи.**

На ЭЭГ отмечено сочетание «супрессивно-взрывного», фокального иктального в левой теменно-центральной области и центрально-сагиттального (вертексный акцент) паттернов.

ваниями век, тоническим напряжением или клониями в одной конечности или по гемитипу, тоническими аксиальными спазмами, жевательными или сосательными движениями, явлениями апноэ, покраснением лица, гиперсаливацией и вторично — генерализованными приступами [6]. У больных может отмечаться циклолептическое течение приступов, которые возникают в течение 2—5 дней непрерывно, затем появляется несколько «светлых» дней с отсутствием или редкими приступами [7].

Важную роль в диагностике ЗМППМ играет видео-ЭЭГ-мониторинг, который позволяет выявить корреляцию между локализацией иктального паттерна и клиническими характеристиками приступа. Так, иктальный паттерн в лобной области вызывает клинические явления в виде тонического напряжения или клонических подергиваний конечностей контралатерально; возможны ипсилатеральные автоматизмы или возникает картина версивного приступа с альтернирующими тоническими феноменами и формированием позы по типу «фехтовальщика». Иктальный ЭЭГ-паттерн, локализованный в перироландической области, проявляется контралатеральным клонусом губ, языка, мимической мускулатуры, гиперсаливацией. Височные иктальные паттерны клинически проявляются широким «застывшим» взглядом (феномен «staring»), ороалиментарными автоматизмами. Паттерны, исходящие из коры затылочной доли, коррелируют с латерализованными клоническими подергиваниями глазных яблок и девиацией головы. В случаях теменной локализации возможна неспецифическая двигательная активность; иногда создается впечатление, что ребенок как бы «прислушивается» к своим внутренним ощущениям. Указанные явления контрастируют со сложившимся мнением об отсутствии четкой клинико-электроэнцефалографической корреляции фокальных иктальных паттернов у детей младенческого возраста и свидетельствуют скорее об обратном. Следует иметь в виду, что многие приступы плохо заметны визуально и часто остаются нераспознанными родителями и медицинским персоналом. В частности, это такие «минимальные» приступы, как кратковременные задержки дыхания, эпизоды закрывания глаз либо отведения глаз в сторону, эпизоды покраснения лица и др. Лишь видео-ЭЭГ-мониторинг позволяет доказать эпилептический генез данных пароксизмальных феноменов [2, 4].

Для детей с ЗМППМ характерны выраженные неврологические нарушения, возникающие с рождения: тяжелый центральный тетрапарез, нередко протекающий с мышечной гипотонией в аксиальной и конечностной мускулатуре [6], микроцефалия, страбизм, атетоидные гиперкинезы [10]. Большинство пациентов не могут самостоятельно передвигаться, сидеть, а в тяжелых случаях контролировать вертикальное положение головы, пить и глотать пищу. Во всех случаях отмечаются умственная отсталость, обычно тяжелой степени; зрительная агнозия [7].

При ЗМППМ типичным является диффузное замедление фоновой активности. Эпилептиформные нарушения в самом начале болезни являются редкими. Затем, по мере развития заболевания, мультирегиональные спайки отмечаются во всех случаях. А когда приступы становятся очень частыми, интериктальная активность практически не определяется [7, 13].

Иктальные ЭЭГ-паттерны в развернутой картине ЗМППМ вовлекают разные области коры больших полушарий в ходе последовательно возникающих приступов, которые могут перекрывать друг друга в случаях, когда еще не завершился иктальный паттерн в одной области, но уже возник такой же паттерн, исходящий из другого коркового отдела. Может отмечаться сложная картина, сочетающая на одной эпохе постприступные изменения в одном регионе коры головного мозга, инициальный иктальный паттерн в другой области и развернутый иктальный

ный паттерн в третьей. Вероятно, исключительно за счет миграции иктального паттерна пациенты способны длительно пребывать в состоянии ЭС фокальных приступов без развития угрожающего для жизни отека головного мозга [2, 4].

Согласно данным мировой литературы, большинство случаев ЗМППМ расцениваются как криптогенные. Атрофические изменения при нейровизуализации неспецифичны и в дальнейшем усугубляются вследствие постоянных эпилептических приступов [6, 10].

ЗМППМ — форма эпилепсии, резистентная к терапии и характеризующаяся серьезным прогнозом. Базовые, старые и новые препараты в различных комбинациях, а также стероидные гормоны оказываются неэффективными [7]. Вместе с тем O. Dulac [7] наблюдал аггравацию приступов у данной категории больных на фоне лечения препаратами карбамазепина и вигабатрином. J. Perez и соавт. [14] сообщают, что в 2 случаях ЗМППМ была отмечена временная ремиссия приступов на фоне комбинации стирипентола и высоких доз клоназепама. K. Okuda и соавт. [12] сообщили об эффективности применения бромистого калия.

Приступы при ЗМППМ резистентны к кетогенной диете. Хирургическое лечение ЗМППМ представляется нецелесообразным ввиду диффузного характера поражения мозга и отсутствия четкого локального структурного дефекта [7].

В случаях ЗМППМ, представленных в данном наблюдении, монотерапия не оказывала существенного эффекта на течение заболевания. Ни одного пациента не удалось полностью избавить от эпилептических приступов. В 11 (57,9%) случаях антиэпилептическая терапия была полностью неэффективной, снижение приступов более чем на 50% отмечалось у 6 (31,6%) пациентов и у 2 (10,5%) было отмечено их снижение более чем на 75%. Относительно эффективными были комбинации вальпроатов с барбитуратами и бензодиазепинами. С учетом наличия бульбарных и псевдобульбарных нарушений предпочтение отдавалось таким формам вальпроатов, как депакин хроносфера и депакин сироп в дозировках 30—100 мг/кг. Из препаратов бензодиазепиновой группы наибольшей эффективностью обладал фризиум в дозировке 1 мг/кг. У 2 пациентов позитивный эффект был отмечен на фоне комбинаций с леветирацетамом (кеппрой), в 1 случае — улучшение на фоне комбинации бензодиазепинов с топираматом. У 1 пациента было отмечено урежение приступов на фоне применения бромида натрия (30 мг/кг). Применение препаратов карбамазепинового ряда, суксилепа, фенитоина и руфинамида не оказывало существенного эффекта. Гормональная терапия давала лишь временный умеренный позитивный эффект в 8 случаях, а в 5 была абсолютно неэффективной.

При экстренном купировании ЭС, а это в первую очередь касалось гемиконвульсивного ЭС и ЭС ГТКП при ЗМППМ, бензодиазепины (реланиум, мидазолам) оказывали по большей части (12 больных, или 63,2%) лишь временный эффект, либо были полностью неэффективны (7 больных, или 36,8%). Позитивный эффект давало применение гаммаоксибата в дозе 100—150 мг/кг со скоростью 400 мг/мин, а также тиопентала натрия болюсно в дозе 4 мг/кг в течение 2 мин с последующей инфузией 0,2 мг/кг/мин. Однако на фоне отмены отмечалась реактивация клинико-электроэнцефалографических иктальных паттернов. У 3 пациентов с ЗМППМ существенный позитивный эффект в купировании ЭС и стабилизации клинической симптоматики оказывали инъекционные вальпроаты, особенно в случаях тонико-вегетативных приступов с эпизодами апноэ с аггравацией на фоне применения бензодиазепинов [5]. Рекомендуемые дозы вальпроатов составляли 25 мг/кг в виде быстрой внутривенной инфузии в течение 5 мин с последующей поддерживающей инфузией — 2 мг/кг/ч.

В заключение можно отметить, что ЗМППМ являются третьим типом возрастзависимой младенческой эпилептической энцефалопатии, наряду с такими ранними энцефалопатиями, как синдромы Айкарди и Отахара и Веста. Известно, что при последнем кора головного мозга более склонна к генерации эпилептического возбуждения, мигрирующего от одной области коры к другой, без четкой межрегиональной организации [7, 11].

Учитывая, что термин ЗМППМ характеризует данную форму эпилепсии скорее как симптомокомплекс, предлагается к обсуждению следующее название: «злокачественная эпилепсия младенчества с мигрирующими мультифокальными приступами», возможно более полно отражающее суть заболевания. С учетом вкладов ученых — впервые описавшего данную форму эпилепсии — G. Coppola и O. Dulac предлагается также следующая дефиниция: синдром Коппола—Дюлака (Coppola—Dulac syndrome) [9].

В лечении младенческого ЭС инъекционные вальпроаты являются рациональной альтернативой препаратам бензодиазепиновой группы [1]. Наличие нарушений со стороны бульбарной иннервации, повышенного риска нарушений со стороны дыхательной и сердечно-сосудистой систем у пациентов с ЭС является относительным противопоказанием к применению бензодиазепинов и дополнительным показанием к применению вальпроатов (депакин для инъекций), особенно в случаях тонико-вегетативных приступов, сопровождающихся апноэ с брадиаритмией [5]. Следует особо подчеркнуть, что инъекционные вальпроаты применяются строго внутривенно, в противном случае отмечаются некрозы окружающих тканей. В базовой антиэпилептической терапии эпилепсии у детей с наличием бульбарных и псевдобульбарных нарушений предпочтение отдается таким формам вальпроатов, как депакин хроносфера и депакин сироп.

ЛИТЕРАТУРА

1. *Карлов В.А.* Эпилепсия у детей и взрослых женщин и мужчин. М: Медицина 2010; 720.
2. *Холин А.А., Ильина Е.С., Колпакчи Л.М., Федонюк И.Д., Михайлова С.В., Семыкина Л.И., Мухин К.Ю., Петрухин А.С.* Злокачественные мигрирующие парциальные приступы младенчества. Клиническое наблюдение 6 случаев. Рус журн дет неврол 2007; 2: 2: 25—38.
3. *Холин А.А.* Эпилептический статус в младенческом и раннем детском возрасте: Автореф. дис. ... д-ра мед. наук. М 2010; 54.

4. *Холин А.А., Лемешко И.Д., Ильина Е.С., Петрухин А.С.* Клиническая характеристика злокачественных мигрирующих парциальных приступов младенчества. Кремлевская медицина (клинический вестник) 2010; 4: 19—23.

5. *Холин А.А., Ильина Е.С., Лемешко И.Д., Мухин К.Ю., Петрухин А.С.* Злокачественные мигрирующие парциальные приступы младенчества. Опыт применения инъекционной формы конвулекса при младенческом эпилептическом статусе (наблюдение из практики). Журн неврол и психиат 2010; 110: 5—12.

6. *Coppola G., Plouin P., Chiron C., Robain O., Dulac O.* Migrating partial seizures in infancy: a malignant disorder with developmental arrest. Epilepsia 1995; 36: 10: 1017—1024.

7. *Dulac O.* Malignant migrating partial seizures in infancy. In: Epileptic Syndromes in Infancy, Childhood and Adolescence (4rd ed.). Eds: J. Roger et al. John Libbey 2005; 73—76.

8. *Gerard F., Kaminska A., Plouin P., Echenne B., Dulac O.* Focal seizures versus focal epilepsy in infancy: a challenging distinction. Epileptic Disord 1999; 1: 135—139.

9. *Kholin A.A.* Malignant migrating partial seizures in infancy or Coppola-Dulac syndrome. Materials of 29th International Epilepsy Congress. Rome 2011; 716.

10. *Marsh E., Melamed S.E., Barron T., Clancy R.R.* Migrating partial seizures in infancy: expanding the phenotype of a rare seizure syndrome. Epilepsia 2005; 46: 4: 568—572.

11. *Ohtahara Sh., Yamatogi Y.* Epileptic encephalopathies in early infancy with suppression — burst. J Clin Neurophysiol 2003; 20/6: 398—407.

12. *Okuda K., Yasuhara A., Kamei A., Araki A., Kitamura N., Kobayashi Y.* Successful control with bromide of two patients with malignant migrating partial seizures in infancy. Brain Dev 2000; 22: 1: 56—59.

13. *Panayiotopoulos C.P.* A clinical guide to epileptic syndromes and their treatment. Oxford: Bladon Medical Publishing 2002; 36—49.

14. *Perez J., Chiron C., Musial C., Rey E., Blehaut H., d'Athis, Vincent J., Dulac O.* Stiripentol: efficacy and tolerability in epileptic children. Epilepsia 1999; 40: 1618—1626.

15. *Veneselli E., Perrone M.V., Di Rocco M., Gaggero R., Biancheri R.* Malignant migrating partial seizures in infancy. Epilepsy Res 2001; 46: 1: 27—32.