Диагностика и терапия головных болей у детей и подростков с ортопедической патологией

А.А. ГАЙДУК*, Д.Д. КОРОСТОВЦЕВ, Ю.В. ГАЙДУК, Л.Я. АГЕЕВА

Санкт-Петербургский государственный медицинский педиатрический университет, Санкт-Петербург

Diagnosis and treatment of headache combined with orthopedic disorders in children and adolescents

A.A. GAIDUK, D.D. KOROSTOVTSEV, YU.V. GAIDUK, L.YA. AGEEVA

St. Petersburg State Medical Pediatric University, St. Petersburg

Цель исследования — изучение особенностей головных болей, сочетающихся с функциональными нарушениями опорно-двигательного аппарата у детей и подростков, и разработка подходов к их лечению. Обследовали 116 больных в возрасте от 5 до 17 лет. У 89 (77%) пациентов были головные боли напряжения, у 27 (23%) — хронические. Помимо клинического неврологического и ортопедического, все пациенты прошли обследование с помощью специального аппарата, позволяющего количественно оценить осанку в трех плоскостях и биомеханический баланс тела; кроме того, были проведены электроэнцефалография, допплерография сосудов шеи и транскраниальная допплерография, офтальмоскопия. В соответствии с установленными особенностями головных болей, характерными для отдельных групп больных, авторы пришли к выводу о необходимости междисциплинарного подхода к их лечению при повседневном взаимодействии невролога и ортопеда с применением медикаментозной тепапии, лечебной физкультуры, специальных ортопедических стелек и других методов реабилитации. Такое лечение дало более высокие показатели улучшения состояния больных по сравнению с только неврологическими или ортопедическими приемами.

Ключевые слова: *головная боль, нарушения опорно-двигательного аппарата, компьютерная оптическая топография, стабилометрия, лечение.*

To study characteristics of headache combined with orthopedic disorders in children and adolescents and to develop treatment approaches, we examined 116 patients aged from 5 to 17 years. Headache of tension was found in 89 (77%) and chronic headache in 27 (23%) patients. Along with clinical/neurological and orthopedic examination, all patients were studied using a special device that allowed to quantitatively measure the bearing (in three dimensions) and biomechanic body balance. Electroencephalography, Doppler ultrasound and transcranial tests of neck vessels and ophthalmological examination were carried out. Based on the features of headache characteristic of some groups of patients, the authors suggest using a multidiscipline approach including the day-to-day interaction between neurologist and orthopedist, pharmacological therapy, therapeutic physical training, specific orthopedic inner sole and other rehabilitation methods. This treatment has led to better recovery of patients compared to the treatment using only neurological or orthopedic techniques.

Key words: *headache, orthopedic disorders, computed optic topography, stabilometry, treatment.*

Головная боль может быть ведущим симптомом при самых разных заболеваниях. Ее распространенность, по данным отдельных авторов, колеблется весьма значительно: от 50 до 200 случаев на 1000 населения [10, 11, 18, 20], а частота у детей школьного возраста — от 10 до 70% [8, 12, 22—26].

Серьезную медико-социальную проблему головная боль представляет в неврологии детского возраста. Несмотря на кажущуюся субъективность симптома головной боли, именно цефалгия занимает одно из первых мест среди причин снижения работоспособности и уровня качества жизни, особенно у школьников. Не случайно жалобы на головную боль занимают ведущее место среди поводов для обращения детей и подростков к неврологу [1, 2, 4, 6, 9, 18, 21].

Выявление причины цефалгии и ее адекватное лечение являются важной задачей невролога. Внимание врача должны привлекать дети школьного возраста, имеющие помимо головной боли те или иные ортопедические проблемы, которые требуют тщательного обследования [3, 7, 9, 16, 17, 27]. По нашим данным [5], у многих детей, страдающих головными болями, отмечаются малые функциональные нарушения опорно-двигательного аппарата (нарушения осанки, плоскостопие и пр.).

В настоящее время с помощью современного безлучевого метода обследования опорно-двигательного аппарата — компьютерной оптической топографии и стабилометрии появились новые возможности в оценке ортопедического статуса детей с нарушениями осанки и баланса тела [13—15, 17, 28].

© Коллектив авторов, 2013

*e-mail: kdc-gpma@mail.ru

Проблема коррекции нарушений осанки у детей и подростков является весьма важной, поскольку без своевременного лечения малые формы нарушений опорно-двигательного аппарата становятся предрасполагающими факторами для развития структурных изменений в позвоночнике и заболеваний внутренних органов, являющихся причиной возникновения ранних проявлений остеохондроза, т.е. они создают предпосылки к формированию дистрофических изменений в межпозвонковых дисках и суставах позвоночного столба [14, 19].

Цель настоящего исследования — выявление особенности головных болей, сочетающихся с функциональными нарушениями со стороны опорно-двигательного аппарата, у детей и подростков и определение тактики междисциплинарного подхода в лечении данной категории пациентов.

Материал и методы

За период с января 2012 г. по февраль 2013 г. в неврологическом отделении консультативно-диагностического центра Санкт-Петербургского государственного педиатрического медицинского университета были обследованы 12 852 пациента. Головную боль как основную жалобу высказывали 3856 (39%) человек. Возраст детей с цефалгиями составил от 5 до 17 лет 11 мес.

С целью проведения неврологического мониторинга и комплекса расширенного обследования нами была выделена группа пациентов — 116 человек с неврологической и ортопедической патологией. Такие дети и подростки при первичном обращении к неврологу предъявляли жалобы на головные боли давящего или сжимающего характера, локализованные чаще в теменно-затылочной или височной области, умеренной интенсивности, не сопровождающиеся тошнотой. На фоне головной боли у всех больных выделенной группы ухудшалось общее состояние и снижалось качество жизни, что было обусловлено нарушением когнитивных функций (внимание, память), повышенной утомляемостью, изменениями в психоэмоциональной сфере (раздражительность, вспыльчивость, плаксивость). Головные боли были достаточно длительными. Большинство пациентов они беспокоили в течение нескольких месяцев, а ряд больных — нескольких лет. По МКБ-10 головные боли были верифицированы как головные боли напряжения у 89 (77%) больных и хронические — у 27 (23%). 98 пациентов ранее получали курсы медикаментозной терапии, назначенной неврологом по месту жительства. На фоне проводимого медикаментозного лечения пациенты отмечали недлительное улучшение самочувствия, с последующим возобновлением головных болей и прочих жалоб.

У всех детей в выделенной нами группе имелись разной степени выраженности нарушения со стороны опорно-двигательного аппарата. В этих случаях радители детей обычно обращали внимание ортопедов на нарушение осанки в виде асимметрии надплечий, лопаток, «треугольников» талии. У более 70% таких пациентов головные боли сопровождались болевыми ощущениями в области шейного, грудного и поясничного отделов позвоночника. У 30% из них отмечалось напряжение заднешейных мышц, сопровождавшееся ограничением наклонов и поворотов головы в шейном отделе позвоночника.

Все дети были повторно обследованы на аппарате Formetrick+Pedoskan DIERS 3/4D, который позволяет оценивать осанку в трех плоскостях и состояние стоп, что является основой для последующего подбора механической коррекции биомеханического баланса тела пациента. При этом исследовании используются следующие показатели: FP — перекос таза во фронтальной плоскости, измеряется в градусах; MDL/R — максимальное боковое отклонение линии остистых отростков влево/вправо, измеряется в мм; OPF — опоропредпочтение во фронтальной плоскости, измеряется в %; OPS — опоропредпочтение в сагиттальной плоскости, измеряется в %.

При первичном обследовании на указанном выше аппарате у 47 детей были выявлены функциональные сколиозы на фоне перекоса таза, осложненные нарушением осанки в сагиттальной плоскости. У 69 детей и подростков, кроме нарушений со стороны осанки, были также нарушения со стороны стоп. У 51 ребенка в виде плоско-вальгусной деформации стоп, у 18 — в дополнение к снижению выраженности внутреннего продольного свода стоп имелось нарушение со стороны поперечного свода. Больше $^1/_2$ детей имели сочетание патологии позвоночника и стоп.

В неврологическом статусе у всех 116 больных специфической и/или очаговой симптоматики не было выявлено. Однако у некоторых пациентов имелись неспецифические симптомы или их сочетание в виде положительного симптома Хвостека, диффузной мышечной гипотонии, легкого тремора пальцев вытянутых рук, вегетативной дисфункции (мраморность кожи, потливость).

Во всех 116 случаях проводились также электроэнцефалография, допплерография сосудов шеи, транскраниальная УЗДГ, ТКДГ и офтальмоскопия (обследование состояния сосудов глазного дна). На ЭЭГ патологической локальной, региональной или пароксизмальной активности у обследованных детей зарегистрировано не было. При исследовании глазного дна у 46 (40%) пациентов были выявлены признаки ангиопатии (сужены артериолы и/или расширены венулы). При первичной УЗДГ магистральных артерий шеи и головного мозга признаков артериовенозных мальформаций, органических стенотических нарушений исследованных сосудов не было отмечено ни у одного ребенка. Изменения линейной скорости кровотока (ЛСК) носили преимущественно функциональный характер **(табл. 1)**.

У 56 (48%) пациентов была выявлена значимая асимметрия ЛСК по церебральным сосудам. Из них асимметрия кровотока сочеталась со снижением ЛСК по позвоночным артериям (ПА) у 38 (32%) детей (средняя ЛСК по ПА была 22±6 см/с), повышением — у 18 (16%) (68± 9 см/с).

При отсутствии значимой асимметрии у 21 (19%) пациента были выявлены сниженные показатели линейного кровотока по сравнению с возрастной нормой, у 30 (26%) — они превышали возрастную норму. Причем симметричное снижение показателей ЛСК преобладало при локации ПА (средняя ЛСК по ПА была 20±8 см/с), а повышение — передних мозговых (ПМА) (82±6 см/с) и/или средних мозговых (СМА) артерий (106±11 см/с). Только 9 (7%) пациентов не имели признаков нарушений при первичной УЗДГ.

В процессе наблюдения и обследования были выделены три подгруппы пациентов.

Первая подгруппа — 35 человек, которым проводилось только амбулаторное восстановительное лечение нарушений опорно-двигательного аппарата. У них приме-

Таблица 1. **Распределение больных по результатам исследования ЛСК в магистральных артериях шеи и головного мозга, по данным УЗДГ и ТКДГ**

Число больных	Повышение ЛСК	Снижение ЛСК	Асимметрия + повышение ЛСК	Асимметрия + снижение ЛСК	Норма	Всего
Абс.	30	21	18	38	9	116
%	26	19	16	32	7	100

Таблица 2. **Распределение результатов исследования ЛСК в магистральных артериях шеи и головного мозга, по данным УЗДГ и ТКДГ после лечения**

Число больных	Повышение ЛСК	Снижение ЛСК	Асимметрия + повышение ЛСК	Асимметрия + снижение ЛСК	Норма	Всего
Абс.	28	17	12	4	55	116
%	25	15	10	3	47	100

нялась механическая коррекция перекоса таза разновысоким стельками-супинаторами (РСС) с подбором высоты компенсатора на приборе Formetrick+Pedoskan DIERS 3/4D. После проведенной механической коррекции инструктором-методистом проводился обучающий курс ЛФК от 5 до 10 занятий для последующего выполнения выученных упражнений в домашних условиях. Через 2 мес после начала ношения РСС и выполнения физических упражнений в домашних условиях с учетом индивидуальных особенностей нарушения осанки пациентам выполнялся симметричный массаж спины, живота, нижних конечностей и стоп (10 сеансов) в комбинации с сеансами (от 5 до 10) аквааэробики.

Через 10—12 мес по результатам повторного осмотра всех 35 детей и подростков выявлено, что головные боли были купированы у 22 (63%) человек из 35.

При контрольном инструментальном исследовании с помощью прибора Formetrick-Pedoskan DIERS 3/4D у всех 35 детей и подростков FP был компенсирован в среднем на 48%, MDL/R в поясничном или грудопоясничном отделах позвоночника уменьшилось на 43%. В результате проводимой комплексной медицинской реабилитации OPF уменьшилось в среднем по группе на 42%, а OPS — на 29%.

Вторая подгруппа (56 человек) получала только назначенную неврологом медикаментозную терапию (винпоцетин по 2,5—5 мг 2—3 раза в сутки, пикамилон 0,02 г 2—3 раза в сутки, пирацетам в дозе 15—30 мг/кг/сут, семакс 0,1% раствор в дозе 2—4 капли в нос 2 раза в день, пиритинола дигидрохлорида моногидрат по 100 мг 2—3 раза в сутки, гомопантотенат кальция в дозе 20—30 мг/кг в сутки, фенибут по $^1/_2$—1 таблетке 2—3 раза в сутки). Медицинское воздействие на опорно-двигательный аппарат в этих случаях не проводилось. Положительная динамика в первые 1,5—2 мес после курса лечения в виде исчезновения головных болей или уменьшения их частоты на 75% и более, улучшения общего самочувствия и повышения толерантности к нагрузкам была выявлена у 51 (91%) ребенка из 56. Однако в течение последующих 2—3 мес головные боли различной степени выраженности и другие жалобы возобновились у 20 (35%) детей. Таким образом, длительный положительный эффект отмечен в этой подгруппе лишь у 31 (56%) больного.

При контрольном инструментальном исследовании второй подгруппы через 6—8 мес с помощью прибора Formetrick-Pedoskan DIERS 3/4D только у 6 детей и подростков угол FP был компенсирован в среднем на 32%, MDL/R у 8 пациентов уменьшилось на 28%. Смещение OPF уменьшилось в среднем по группе на 12%, смещение OPS у всех пациентов оставалось неизменным.

Третья подгруппа — 25 детей и подростков, при лечении которых в амбулаторном режиме применялись как медицинское воздействие на опорно-двигательный аппарат, так и медикаментозная коррекционная терапия (такая же, как и во второй подгруппе).

Через 6—8 мес по результатам повторного осмотра было выявлено, что головные боли купированы у 19 (75%) пациентов. Через год жалобы на них отсутствовали у 21 (83%) ребенка. Таким образом, в третьей подгруппе был отмечен наиболее стойкий характер улучшения в виде регресса жалоб на головные боли, чем в первой и второй подгруппах.

При контрольном инструментальном исследовании с помощью прибора Formetrick-Pedoskan DIERS 3/4D у 24 детей и подростков угол FP был компенсирован в среднем на 45%, MDL/R у всех 25 пациентов уменьшилось в среднем на 40%. Смещение OPF уменьшилось в среднем по группе на 43%, OPS — на 29%.

Важным показателем положительных изменений, произошедших у обследованных и пролеченных 116 детей, явились данные УЗДГ. При УЗДГ и ТКДГ, проведенных в динамике через 1 год, были выявлены показатели, представленные в **табл. 2**.

Таким образом, после проведенного лечения показатели УЗДГ и ТКДГ улучшились у большинства пациентов. Так, их полная нормализация отмечена у 46 (39%) больных, из них 18 (15%) — из третьей подгруппы, в которой дети получали комбинированную терапию.

Асимметрия ЛСК регрессировала у 40 (34%) больных, ее снижение без сочетания с асимметрией исчезло у 4, повышение — у 2.

Для иллюстрации положительной клинической динамики у пациентов после проведенного комбинированного лечения приводим клиническое наблюдение.

Больной *Егор Л.*, 12 лет 11 мес, обратился в наш центр 17.01.12 с жалобой на головные боли. Головные боли возникали в основном во второй половине дня, после нагрузок в школе или при перемене метеоусловий. Их частота была до 2—4 раз в неделю, они локализовались в лобной и височной областях и носили давящий характер. По МКБ-10 такая головная боль была диагностирована как головная боль напряжения.

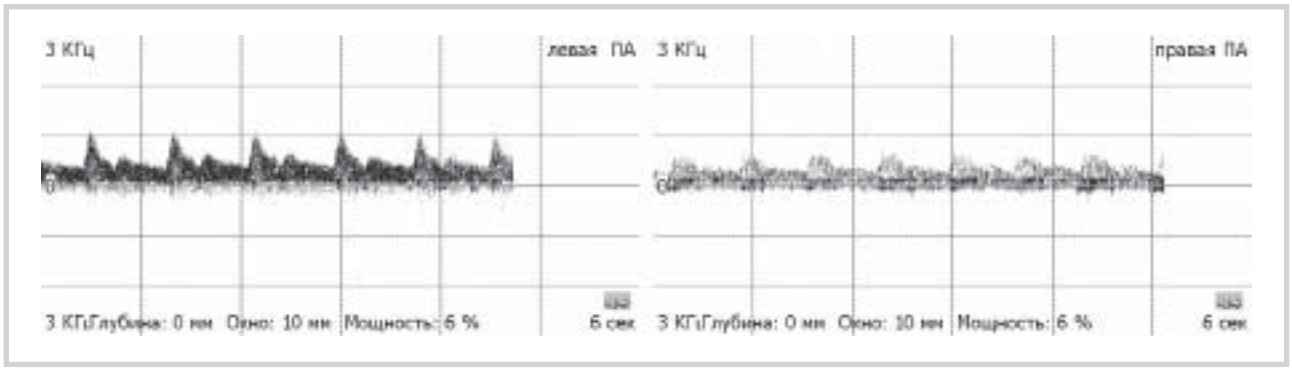

Рис. 1. **Паттерн первичного УЗДГ исследования ПА у пациента *Егора Л.***
Коэффициент асимметрии 50%.

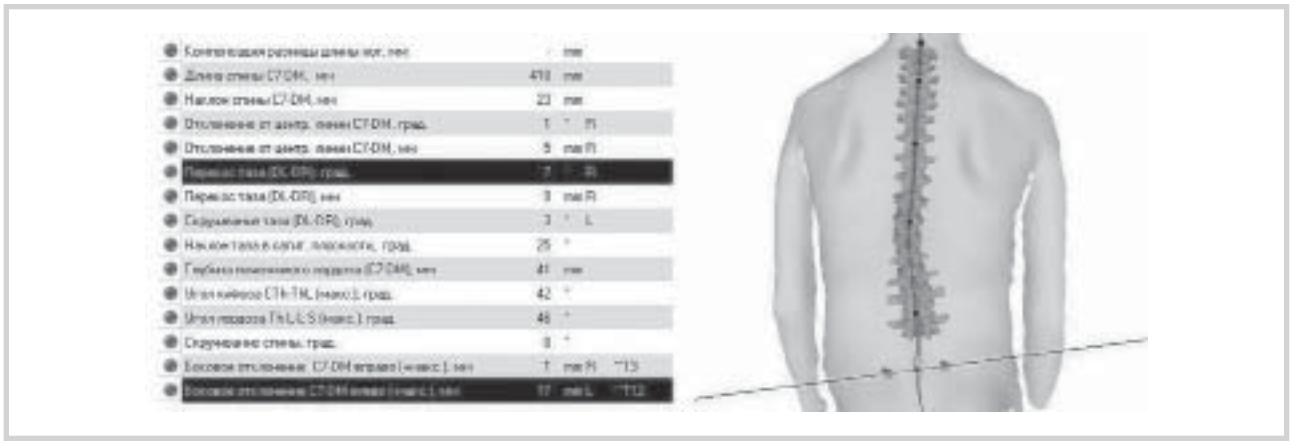

Рис. 2. **Параметры осанки пациента *Егора Л.***
Функциональный сколиоз 2-й степени на фоне перекоса таза влево.

Головные боли указанной частоты появились у больного осенью 2011 г., до этого отмечались очень редко. Они не купировались приемом таких анальгетиков, как цитрамон и парацетамол, но уменьшались после сна.

При первичном УЗДГ от 07.02.12 **(рис. 1)** было выявлено снижение кровотока по ПА в V3 сегменте (средняя ЛСК по ПА 26 см/с слева и 22 см/с справа), асимметрия кровотока в V4 до 50% (56 см/с слева и 28 см/с справа), венозные шумы в задней черепной ямке.

При первичном инструментальном обследовании Formetrick DIERS 3/4D от 29.02.12 **(рис. 2)** у ребенка был выявлен функциональный сколиоз 2-й степени на фоне перекоса таза влево, усиление поясничного лордоза. FP составлял 7°, MDL/R на уровне Th12 позвонка равнялся 17 мм.

На первичном инструментальном обследовании на Pedoskan DIERS 3/4D от 29.02.12 у ребенка было выявлено комбинированное плоскостопие обеих стоп **(рис. 3)**.

В течение года ребенок получал терапию курсами по 1,5—2 мес с перерывом между ними 2—3 мес. Лечение включало прием ноотропных, сосудистых препаратов (винпоцетин по 5 мг 2 раза в сутки, гомопантотенат кальция в дозе 25 мг/кг/сут), витаминов группы В (нейромультивит). На момент повторного выполнения УЗДГ в январе 2013 г. у пациента головные боли отмечались не чаще 1—2 раз в месяц.

Интенсивность головных болей уменьшилась, жалобы исчезали после непродолжительного отдыха. По данным повторного УЗДГ от 22.01.13, нормализовался кровоток по ПА, восстановился венозный отток **(рис. 4)**.

Ребенок носил две пары ортопедической обуви с общей высотой компенсатора слева — 1,2 см в течение 6 мес и 0,8 см в последующие 6 мес. Получил 2 серии по 10 сеансов массажа и 16 занятий аквааэробики. Освоенный комплекс ЛФК выполнял в домашних условиях по 20—30 мин в течение всего периода наблюдения.

При повторном инструментальном обследовании на Formetrick DIERS 3/4D от 04.02.13 **(рис. 5)** у ребенка было выявлено значительное улучшение осанки и установлен диагноз «функциональный сколиоз 1-й степени на фоне перекоса таза влево, усиление грудного кифоза». FP составлял всего 2°, MDL/R на уровне L2 позвонка равнялся 9 мм.

При повторном инструментальном обследовании с использованием Pedoskan DIERS 3/4D от 04.02.13 **(рис. 6)** у ребенка было выявлено комбинированное плоскостопие обеих стоп. OPF тела остался без изменения с незначительным до 51% смещением влево, а OPS тела нормализовался и составил 40%, что соответствует верхней границе нормы.

Таким образом, у пациента имелись сочетанные клинические проявления в виде головных болей напряжения

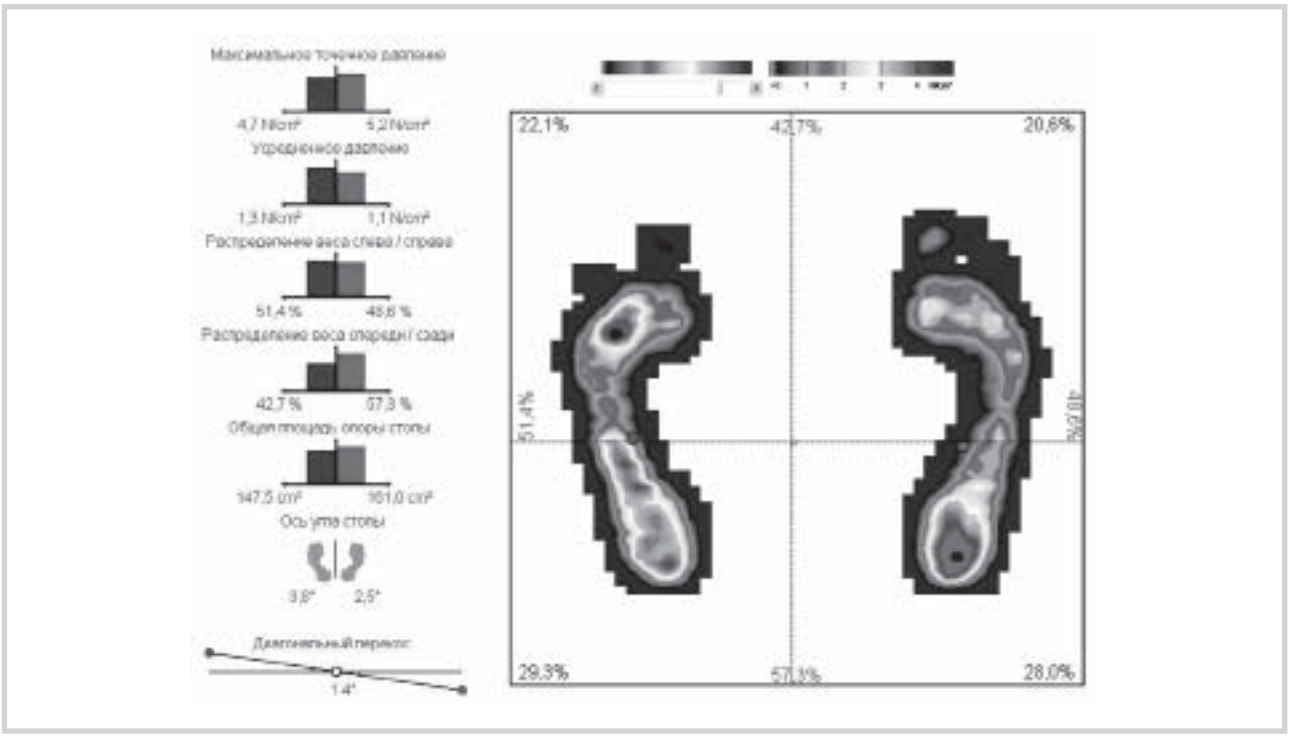

Рис. 3. **Стабилометрия пациента *Егора Л.***

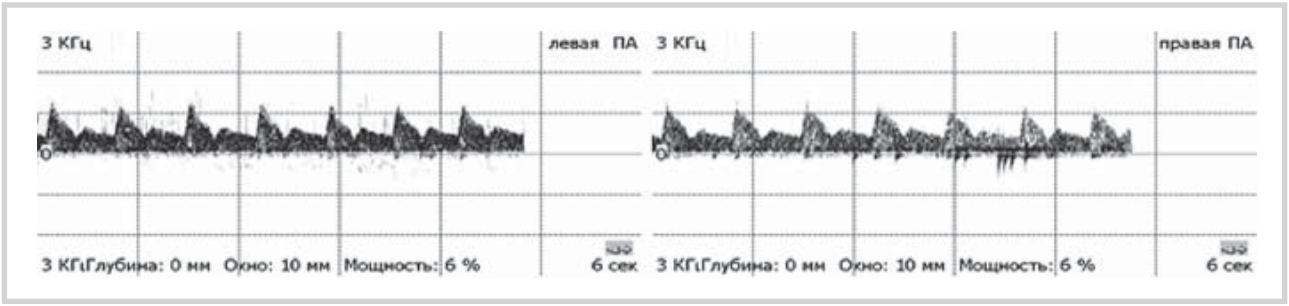

Рис. 4. **Паттерн повторного УЗДГ исследования ПА у пациента *Егора Л.***
Коэффициент асимметрии 8%.

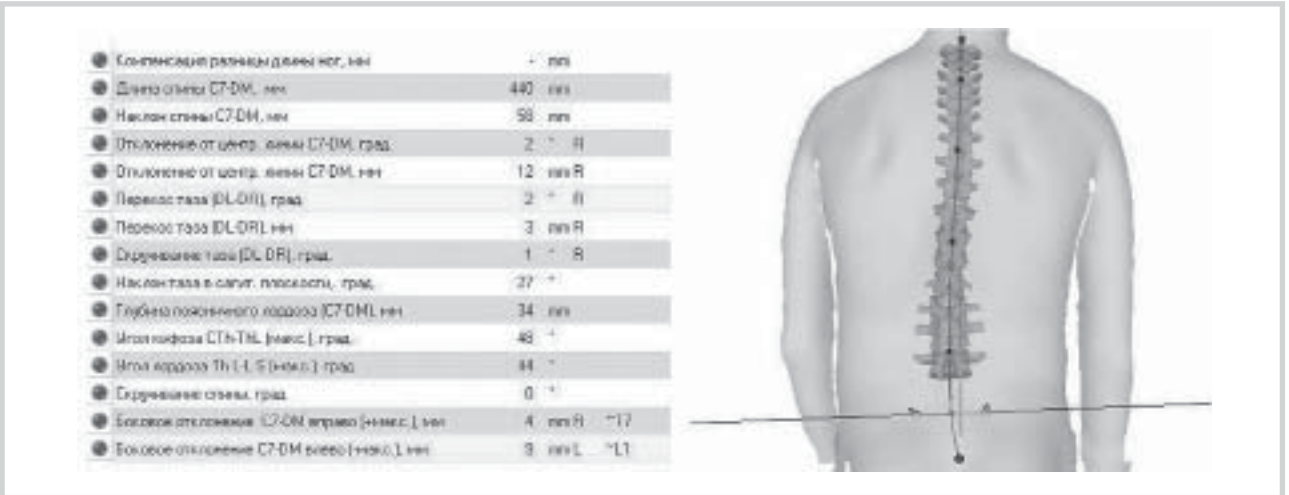

Рис. 5. **Параметры осанки пациента *Егора Л.***
Функциональный сколиоз 1-й степени на фоне перекоса таза влево.

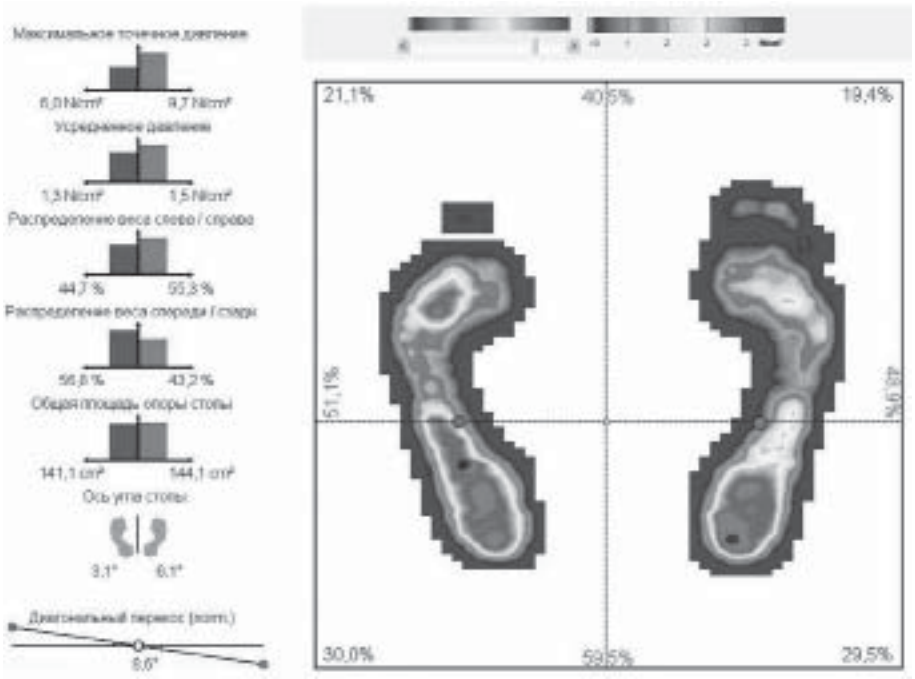

Рис. 6. **Стабилометрия пациента *Егора Л.***

и нарушения осанки (функциональный сколиоз 2-й степени, перекос таза). Очевидно, что коррекция данной сочетанной патологии позволила добиться не только кратковременных, но и долгосрочных положительных результатов, в том числе за счет стойкой нормализации показателей гемодинамики в ПА на фоне улучшения ортопедического статуса.

Механическая коррекция с помощью РСС у представленного пациента приводит к значительному улучшению положения таза, оси позвоночника и сбалансированности позы, что создает более благоприятное восприятие проводимых физических мероприятий в виде закрепления достигнутых параметров осанки и позы пациента. Гармонизация параметров таза и выявленных нарушений оси поясничного и грудного отделов позвоночника способствует стабилизации и самого подвижного шейного отдела позвоночника, что незамедлительно сказывается на улучшении локальной гемодинамики.

Описанный выше клинический пример иллюстрирует необходимость совместного комплексного лечения пациентов с головными болями и ортопедическими нарушениями у невролога и ортопеда для улучшения осанки, что приводит к устойчивому улучшению показателей церебральной гемодинамики.

Подытоживая результаты проведенного исследования, можно отметить, что сочетание ортопедической патологии и головной боли у детей взаимосвязано и является показанием к комплексной терапии у невролога и ортопеда. Междисциплинарный подход к лечению детей с головной болью и нарушениями опорно-двигательного аппарата, включая курсы медикаментозной терапии, ЛФК, применение специальных стелек, приводит, помимо нормализации ортопедических нарушений, к регрессу жалоб на головные боли, нормализации показателей ЛСК в церебральных сосудах по данным УЗДГ. Наиболее стойкий длительный положительный эффект достигается только в случае применения терапии, включающей комплекс медицинской реабилитации для опорно-двигательного аппарата пациента, назначенный ортопедом, и медикаментозную терапию, рекомендованную неврологом.

ЛИТЕРАТУРА

1. *Амелин А.В., Игнатов Ю.Д., Скоромец А.А.* Мигрень. СПб 2001.
2. *Бадалян Л.О., Берестов А.И., Дворников А.В.* Головные боли у детей и подростков. М 1991.
3. *Батурова Е.А.* Комплексное использование ультразвуковой допплерографии, электроэнцефалографии и эхоэнцефалоскопии для уточнения отдельных звеньев патогенеза головной боли у детей в амбулаторных условиях: Автореф. дис. ... канд. мед. наук. М 1998.
4. *Вейн А.М., Колосова О.А. и др.* Головная боль. М 1994.
5. *Гайдук А.А.* Статическая деформация позвоночника на фоне перекоса таза у детей и подростков: диагностика и способы коррекции. Травматология и ортопедия России. СПб 2010; 4: 45—49.
6. *Кваскова И.В., Шварков С.Б.* Клинические проявления мигрени у детей. Журн неврол и психиат 1999; 1: 15—17.
7. *Кипарисова Е.С.* Головная боль при вегетативно-сосудистой дистонии. М 1991.
8. *Кривоносов И.В.* Головные боли у детей школьного возраста с последствиями натальной травмы краниоцервикальной области. Диагностика и реабилитация: Автореф. дис. ... канд. мед. наук. М 2005.
9. *Лиев А.А., Скоробогач М.И., Сташук Н.П.* Дифференциальное лечение различных клинико-нейрофизиологических вариантов миофасциальной боли у детей с последствиями родовой травмы шейного отдела позвоночника. Мануальная терапия 2005; 2: 67—68.

10. *Маневич Т.М.* Хронические головные боли напряжения у детей и подростков. Клиническая и психологическая оценка: Автореф. дис. ... канд. мед. наук. М 2002.
11. *Мякотных В.С.* Неэпилептические пароксизмальные состояния, учебно-методическое пособие. Екатеринбург 2012.
12. *Рачин А.П.* Головная боль напряжения у школьников: Автореф. дис. ... канд. мед. наук. М 2002.
13. *Сарнадский В.Н., Фомичев Н.Г.* Мониторинг деформации позвоночника методом компьютерной оптической топографии. Пособие для врачей МЗ РФ. Новосибирск: НИИТО 2001; 44.
14. *Сквознова Т.М.* Комплексная коррекция статических деформаций у подростков с дефектами осанки и сколиозами 1 и 2 степени: Автореф. дис. ... д-ра мед. наук. М 2008; 39.
15. *Смирнова Л.М.* Основные характеристики матричных измерителей давления для динамоплантографии и зональной динамографии. Биомедицинская радиоэлектроника 2010; 4: 25—31.
16. *Талицкая О.Е., Шварков С.Б.* Цефалгический синдром при вегетативной дисфункции у детей. Журн невропатол и психиат 1999; 99: 1: 11—14.
17. *Талицкая О.Е.* Цефалгический синдром у детей с вегетативной дистонией: Автореф. дис. ... канд. мед. наук. М 2002.
18. *Улицкий Л.А., Чухловина М.Л.* Головная боль. СПб, 2000.
19. *Щурова Е.Н., Худяев А.Т., Куликов О.А.* Исследование стабилометрических показателей пациентов до и после удаления межпозвонковой грыжи диска в поясничном отделе позвоночника. Нейрохирургия 2010; 1: 23—30.
20. *Юдельсон Я.Б., Страчунская Е.Я.* Головная боль. Смоленск 1994.
21. *Яхно Н.Н., Парфенов В.А., Алексеев В.В.* Головная боль. М: Ремедиум 2000; 150.
22. *Abu-Arefeh I., Russell G.* Prevalence of headache and migraine in school children. BMJ 1994; 309: 765—769.
23. *Abu-Arafeh I.A., Russell G.* (eds.) Childhood headache. Cambridge: University Press 2002.
24. *Deubner D.C.* An epidemiologic study of migraine and headache in 10—20-year-olds. Headache 1977; 17: 173—180.
25. *Frankenberg S.V., Pothmann R., Muller B., Sartory G.* Prevalence of headache in schoolchildren. Cephalalgia 1995; Suppl 16: 6.
26. *Guidetti V.* Headache in children and adolescents. Cephalalgia 1996; 16: 41—46.
27. Headache Classification Committee of the International Headache Society: classification and diagnostic criteria for headache disorders, cranial neuralgias, and facial pain. Cephalalgia 1998; 7: Suppl 8: 1—96.
28. *Veeck C.* 3D Formanalyse der Wirbelsaule mit dem System Formetric II 2003.