Морфометрические показатели нейродегенеративного процесса при болезни Паркинсона и хронической ишемии головного мозга

Р.Р. БОГДАНОВ, Е.И. МАНАННИКОВА, А.С. АБРАМЕНКО, Т.В. МАРАТКАНОВА, С.В. КОТОВ*

ГБУЗ МО Московский областной научно-исследовательский клинический институт им. М.Ф. Владимирского, Москва

Morphometric parameters of the neurodegenerative process in Parkinson's disease and chronic cerebral ischemia

R.R. BOGDANOV, E.I. MANANNIKOVA, A.S. ABRAMENKO, T.V. MARATKANOVA, S.V. KOTOV

Vladimirsky Moscow Regional Clinical and Research Institute, Moscow

Приведены результаты волюметрической морфометрии при МРТ полушарий головного мозга, черной субстанции и красного ядра у больных с различными стадиями болезни Паркинсона (БП) и пациентов с ранней и развернутой стадиями цереброваскулярной болезни в сравнении с показателями здоровых. Обнаружено, что уже на ранней стадии степень атрофии мозгового вещества при цереброваскулярной болезни более выражена, чем при БП. В то же время при этих заболеваниях отмечены разнонаправленные изменения размеров черной субстанции, что может иметь диагностическое значение на ранних стадиях развития патологии.

Ключевые слова: *болезнь Паркинсона, черная субстанция, морфометрия.*

Authors have compared the results of MRI volumetric morphometry of brain hemispheres, substantia nigra and red nucleus in patients with different stages of Parkinson's disease (PD), patients with early and developed stages of cerebrovascular disease and healthy people. Already in the early stage of disease, the degree of cerebral hemisphere atrophy was more pronounced in patients with cerebrovascular disease compared to PD patients. At the same time, multidirectional changes in the size of the substantia nigra were noted. This finding may be relevant for the diagnosis of PD in the early stages.

Key words: *Parkinson's disease, substantia nigra, morphometry.*

Болезнь Паркинсона (БП) — нейродегенеративное заболевание, патогенез которого связывают с преимущественной дегенерацией нигростриарных нейронов и, как следствие, нарушением функции базальных ганглиев. Моторные симптомы при БП проявляются на этапе, когда погибает не менее 50—80% дофаминергических нейронов черной субстанции (ЧС). В настоящее время показано, что процесс не ограничивается нигростриарными нейронами, а вовлекает и другие популяции нервных клеток, что приводит к формированию так называемых немоторных симптомов [1, 2, 4, 6]. Распространенность БП среди нейродегенеративных заболеваний достаточно высока, составляя 200—300 на 100 тыс. населения [3].

В результате уменьшения числа нейронов ЧС снижается количество дофаминергических проекций на подкорковые ядра, что приводит к развитию триады характерных моторных симптомов БП — тремора покоя, брадикинезии и ригидности, к которым на развернутых стадиях болезни присоединяется постуральная неустойчивость. На ранних стадиях БП не все характерные симптомы выражены одинаково, поэтому возникают сложности дифференциальной диагностики БП и симптоматического паркинсонизма, эссенциального тремора, торсионной дистонии, которые не связаны с дегенерацией нигральных нейронов и дефицитом дофамина в стриатуме, при этом в 15% всех случаев диагноз БП бывает неверным [7, 24, 28].

Учитывая традиционную для России и стран СНГ большую распространенность в популяции лиц пожилого возраста хронических форм цереброваскулярной патологии, начальные формы БП и другие нейродегенеративные заболевания иногда расцениваются как дисциркуляторная энцефалопатия, что приводит к поздней диагностике последних и низкой эффективности обычно используемой в такой ситуации симптоматической терапии, поскольку возможности для патогенетического воздействия уже упущены.

Цель настоящей работы — изучение признаков нейродегенеративного процесса у больных с БП в сравнении с пациентами с цереброваскулярной болезнью (ЦВБ) методом волюметрической морфометрии головного мозга по данным высокопольной магнитно-резонансной томографии (МРТ).

© Коллектив авторов, 2013

*e-mail: kotovsv@yandex.ru

Материал и методы

Было проведено клинико-нейровизуализационное обследование четырех групп пациентов: 10 пациентов — с начальными проявлениями БП, I стадия по шкале Хена и Яра (БП1) [14]; 10 — с выраженными клиническими проявлениями, III стадия по шкале Хена и Яра (БП2); 10 — с ранними проявлениями ЦВБ после перенесенной транзиторной ишемической атаки (ТИА) или малого/лакунарного инсульта с полным или почти полным регрессом неврологического дефицита (ЦВБ1); 10 — с выраженными проявлениями ЦВБ после перенесенного повторного малого/лакунарного инсульта (ЦВБ2). Диагноз БП устанавливали в соответствии с критериями Банка головного мозга общества БП Великобритании [15]. Контрольную группу (К) составили 10 практически здоровых лиц в возрасте 21 года — 48 лет. Демографические показатели обследованных групп пациентов представлены в **табл 1**.

Нейровизуализационное исследование проводили на магнитно-резонансном томографе Initial Achieva 3.0T («Philips Medical System Nederland B.V.», Нидерланды) с напряженностью магнитного поля 3 Тесла.

Протокол исследования включал использование T2- и T2*-взвешенных изображений (T2-ВИ, T2*-ВИ), с использованием импульсных последовательностей (ИП) TSE (Turbo spin echo), FFE (Fast field echo), GraSE (Gradient spin echo). Ориентация срезов проводилась в наклонной, близкой к аксиальной, плоскости, параллельно линии, соединяющей середину хиазмы и нижний контур валика мозолистого тела. Середина сканируемого блока срезов располагалась между верхними и нижними холмиками четверохолмия. Также проводилось сканирование в ИП T2-TSE в корональной и аксиальной плоскости, перпендикулярно основной аксиальной плоскости.

Оценку объема мозгового вещества и ЦСЖ полушарий головного мозга, серого и белого вещества среднего мозга осуществляли методом волюметрической морфометрии. Для региона полушарий головного мозга использовали аксиальные срезы, проходящие выше полости III желудочка, через тела боковых желудочков, выше коры островка. После визуального определения исследуемой зоны изображения автоматически сегментировались на серое + белое вещество и ЦСЖ.

Для определения волюметрических характеристик ЧС исследовали срезы среднего мозга в режимах T2-ВИ и FLAIR. Ранее было выявлено, что T2 и T2* время релаксации в области ЧС при БП изменяется вследствие накопления железа [13, 22]. Проведенное нами предварительное сопоставление изображений в режимах T2, T2* и FLAIR показало совпадение расположения гипоинтенсивных зон ЧС в этих режимах, при этом наибольшая контрастность изображения получена в режиме FLAIR. Учитывая сложность разделения компактной и ретикулярной частей ЧС, в исследование включалась ЧС в целом как гипоинтенсивная область на фоне белого вещества ножек мозга. Нормализацию размера ЧС в зависимости от объема среднего мозга не проводили. Для точности трассирования границ ЧС и красного ядра (КЯ) использовали схемы Duvernoy's Atlas of Human Brain Stem and Cerebellum [20].

Границы ЧС и КЯ трассировали вручную. При определении зоны интереса границу проводили по участкам, имеющим примерно промежуточную яркость сигнала между ЧС и окружающим белым веществом. Для снижения роли субъективного фактора исследование проводили два специалиста независимо друг от друга.

Результаты

При клиническом обследовании пациентов группы БП1 выявлялся синдром паркинсонизма в виде классической триады, который проявлялся в одной половине тела (стадия гемипаркинсонизма), при этом постуральные расстройства отсутствовали. Согласно критериям упоминавшегося выше Банка головного мозга общества БП Великобритании, проводилась дифференциальная диагностика с вторичным паркинсонизмом и паркинсонизмом при других нейродегенеративных заболеваниях.

При клиническом обследовании пациентов группы БП2 выявлялся синдром паркинсонизма, соответствующий критериям Банка головного мозга общества БП Великобритании. Пациенты этой группы по сравнению с группой БП1 отличались большей выраженностью симптоматики с двусторонними проявлениями заболевания; у них отмечались постуральные нарушения и большая длительность заболевания.

Пациенты группы ЦВБ1 предъявляли жалобы на головные боли, головокружение несистемного характера, снижение умственной работоспособности, нарушение памяти и внимания. У всех пациентов в анамнезе имелся острый сосудистый мозговой эпизод с развитием очаговых симптомов в виде гемипареза, сенсорного дефицита или координаторных расстройств. При неврологическом осмотре у пациентов этой группы не выявлялось выраженного очагового дефицита.

В группе ЦВБ2 пациенты предъявляли аналогичные жалобы. Все они за 1—5 лет до момента исследования перенесли не менее двух эпизодов малого/лакунарного инсульта. В неврологическом статусе у них выявлялись анизорефлексия, симптомы орального автоматизма, пирамидные моно- и гемипарезы, координаторные нарушения.

Таблица 1. **Демографические показатели у пациентов с БП, ЦВБ и лиц контрольной группы (*M±m*)**

Группа	Пол, М/Ж	Возраст, годы	Длительность заболевания, годы
БП1	6/4	57,0±2,4*#	2,2±0,4**
БП2	6/4	62,8±4,2*#	3,7±1,1**
ЦВБ1	5/5	57,6±1,4*#	3,3±0,4**
ЦВБ2	4/6	66,0±3,2*	6,5±0,7
К	5/5	29,3±2,6	

Примечание. * — достоверность различий в соответствующих группах по сравнению с контролем на уровне $p<0,01$; # — по сравнению с ЦВБ2 на уровне $p<0,05$; ** — достоверность различий по сравнению с ЦВБ2.

Нарушений корковых функций у пациентов групп ЦВБ1 и ЦВБ2 не отмечено.

Данные морфометрии по результатам нейровизуализации представлены в **табл. 2**. Из нее видно, что статистически значимое уменьшение объема мозгового вещества по отношению к группе контроля отмечалось лишь в группах ЦВБ1 и ЦВБ2, в то время как увеличение объема субарахноидальных пространств — во всех группах. В группе БП1 отмечена тенденция к увеличению доли ликворосодержащих пространств при сохранности по сравнению с нормой доли мозгового вещества. У пациентов с БП2 наряду с увеличением доли ликворосодержащих пространств отмечена тенденция к уменьшению относительного объема мозгового вещества. Наконец, более выраженное отражение данной закономерности было выявлено в группе пациентов с ЦВБ1, причем различия статистически значимы по сравнению как с нормой, так и группой БП1. Наибольшее снижение объема мозгового вещества с соответствующим увеличением ликворосодержащих пространств наблюдалось в группе ЦВБ2, причем различия достоверны с группами БП1 и БП2.

МРТ-изображение среднего мозга по данным волюметрического исследования ЧС и КЯ представлено на **рисунке,** а результаты волюметрического исследования объемов ЧС и КЯ — в **табл. 3**.

Как видно из **табл. 3**, хотя объем ЧС у пациентов в группе БП1 был несколько ниже, чем в группе К, различие было недостоверным. В то же время зарегистрировано, что у пациентов БП2 объем ЧС был достоверно больше, чем в группе БП1. Следует подчеркнуть, что показатели включали как компактную, так и ретикулярную части ЧС, причем гипоинтенсивность этой зоны определялась накоплением нейромеланина, ферритина и других органических соединений железа. Ранее ряд исследователей [5, 9] при транскраниальной ультрасонографии выявляли гиперэхогенность ЧС у пациентов с БП. Возможно, что в данном случае выявлен аналогичный ультрасонографическому МРТ-феномен. У пациентов групп ЦВБ1 и ЦВБ2 объемы ЧС статистически не отличались от группы К, при этом их сравнение в группах БП1 и ЦВБ1 выявило статистически значимые различия, что будет полезным в клинической практике при дифференциальной диагностике. Объем КЯ уменьшался по сравнению с контролем во всех основных группах, при этом отмечались более выраженные различия между группами БП1 и БП2, что, возможно, отражает большую распространенность нейродегенеративного процесса у пациентов группы БП2, однако это предположение требует дальнейшего изучения.

Обсуждение

На заре нейровизуализации МРТ головного мозга при паркинсонизме выполнялось преимущественно с целью исключения симптоматических причин его возникновения — опухоли, кальцификатов, очагов сосудистого генеза, гидроцефалии, накопления меди при болезни Вильсона—Коновалова, последствий марганцевой интоксикации и др. Изменения при БП ограничивались признаками атрофии мозгового вещества, в то время как сосудистые заболевания головного мозга имели более яркую нейровизуализационную картину, что легло в основу «соблазна» объяснять множество неврологических феноменов сосудистой патологией головного мозга. В настоящее время по мере совершенствования технических возможностей нейровизуализация все шире используется для изучения аспектов патогенеза нейродегенеративных расстройств. Так, C. Tessa и соавт. [26] у пациентов с впервые выявленной БП, не получавших специфической терапии, при диффузионной тензорной МРТ выявили признаки диффузного снижения объема серого вещества полушарий головного мозга, что согласуется с гипотезой стадийности развития БП H. Braak [6, 7], утверждающей, что к моменту манифестации моторных симптомов процесс нейродегенерации уже приобретает распространенный характер.

Таблица 2. **Соотношение объема (усл. ед.) мозгового вещества и пространств, заполненных ЦСЖ, у пациентов с БП, ЦВБ и лиц контрольной группы (*M±m*)**

Группа	Объем мозгового вещества	Объем боковых желудочков	Объем субарахноидального пространства
БП1	0,850±0,009	0,043±0,003*	0,107±0,008*
БП2	0,818±0,013*	0,062±0,005#	0,120±0,010*
ЦВБ1	0,806±0,010*#	0,073±0,004#	0,122±0,011*
ЦВБ2	0,782±0,009*#^	0,094±0,006*#^	0,124±0,008*
К	0,869±0,008	0,063±0,005	0,069±0,007

Примечание. *— $p<0,01$ достоверность различий между группами больных и контролем; # — $p<0,01$ по сравнению с БП1; ^ — $p<0,05$ по сравнению с БП2 по объему мозгового вещества и $p<0,01$ — по объему боковых желудочков.

Таблица 3. **Средние показатели объемов ЧС и КЯ, коэффициента асимметрии ЧС в изученных группах**

Группа	Объем ЧС, мм^3	Коэффициент асимметрии ЧС	Объем КЯ, мм^3
БП1	923,6±24,1	1,08±0,02*	239,8±9,0*#
БП2	1033,0±22,10*#^	1,13±0,01	185,9±14,9**
ЦВБ1	1007,9±15,3**^	1,06±0,02*	214,1±6,1**
ЦВБ2	884±26,8	1,05±0,01*	218,4±7,0**
К	974,2±19,0^	1,05±0,02*	269,4±6,7

Примечание. Достоверность различий по объему ЧС: * — $p<0,01$ с БП1, ** — $p<0,05$ с БП1, # — $p<0,01$ с ЦВБ2, ^ — $p<0,05$ с ЦВБ2; коэффициент асимметрии ЧС: * — $p<0,05$ с БП2; по объему КЯ: * — $p<0,05$ с К, ** — $p<0,01$ с К, # — $p<0,01$ с БП2.

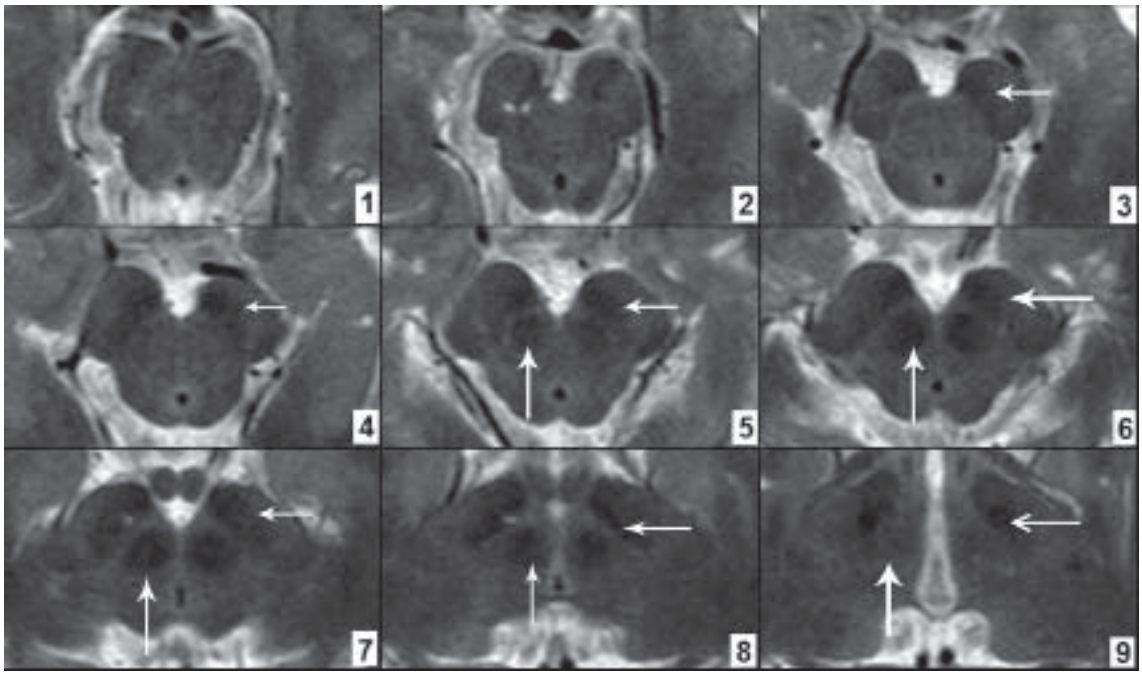

Изображения среднего мозга от понто-мезэнцефального (1) до мезэнцефально-диэнцефального перехода (срезы 1—9) на Т2-ВИ (толщина среза 2 мм, межсрезовое расстояние 0). На срезах 3—8 визуализируется ЧС (горизонтальная стрелка), на срезах 5—9 — КЯ (вертикальная стрелка), на срезе 9 горизонтальной стрелкой указано субталамическое ядро, расположенное как продолжение ЧС на диэнцефальном уровне.

Некоторые исследователи [8, 11, 18, 27] при помощи этой техники выявляли изменения зрительного бугра, КЯ, ЧС, их восходящих и нисходящих путей при БП.

В то же время морфометрические исследования, в том числе с использованием воксельной морфометрии, полученные различными исследователями, носят противоречивый характер, что, вероятно, обусловлено трудностями трассирования границ компактной части ЧС. В частности, ни один из режимов не позволил выделить компактную и ретикулярную части ЧС [17, 23]. С другой стороны, контрастность ЧС при МРТ определяется накоплением в ней нейромеланина, обладающего парамагнитными свойствами, и внутриклеточными скоплениями ферритина и других железосодержащих веществ, концентрация которых меняется как при естественном старении, так и нейродегенеративных процессах, к которым относится и БП. Известно, что ретикулярная часть ЧС содержит больше железа, чем компактная, последняя в свою очередь содержит большее количество нейромеланина, а атомы железа в ней находятся в связанном состоянии с белком ферритином [10, 29]. С этих позиций больший объем ЧС в группе БП2 по сравнению с БП1, выявленный в нашей работе, возможно, отражает более длительный нейродегенеративный процесс с накоплением различных органических соединений железа. В то же время H. Oikawa и соавт. [21] не отметили существенных изменений размеров и плотности ЧС при исследованиях в режимах Т2 и протонной плотности. L. Minati и соавт. [19] с использованием режима Т1 с подавлением сигнала от серого и белого вещества при БП выявили гипоинтенсивность сигнала от наружного отдела ЧС, преимущественно ретикулярной ее части.

Как известно, соотношение ткани мозга и ликворных пространств отражает степень атрофии головного мозга. Отсутствие выраженных атрофических изменений вещества головного мозга в группах БП1 и БП2 по сравнению с больными с ЦВБ, где уже в группе ЦВБ1 имеются статистически значимые отличия как по сравнению с группой контроля, так и с группой БП1, отражают особенности нейродегенеративного процесса при БП и органические изменения при ЦВБ. Атрофия головного мозга как проявление нейродегенеративного процесса в соответствии с моделью H. Braak и соавт. [6, 12] на ранних стадиях БП селективно захватывает лишь нижние отделы ствола головного мозга и обонятельные луковицы. Подобные данные получили T. Jubault и соавт. [16], выявившие у пациентов с начальной стадией БП единичную область атрофии белого вещества в каудальных отделах варолиева моста (с поражением которых связывают нарушения REM-сна при БП) и ростральных отделах продолговатого мозга (что может объяснять нарушение парасимпатической иннервации). При этом не выявлено заметного изменения объема серого вещества и признаков атрофии белого вещества в других отделах мозга.

В настоящее время большие надежды возлагаются на технологию волюметрического анализа структуры головного мозга — воксельную морфометрию. Однако на современном этапе нет достаточного количества данных по изучению с ее помощью нормального мозга, в том числе при старении. Также применявшие ее авторы отмечают ряд недостатков метода, в частности некорректную интерпретацию отдельных участков белого вещества полушарий и восприятие ствола мозга как однородной струк-

туры, образованной только белым веществом. Это накладывает ряд ограничений в применении данной методики для оценки состояния дофаминергических структур и требует разработки новых технических и методологических подходов [25].

Таким образом, анализ морфометрических параметров головного мозга при БП и ЦВБ показал наличие значимых нейровизуализационных отличий, отражающих особенности патогенеза этих нозологических форм, которые, возможно, будут полезными в ранней дифференциальной диагностике этих заболеваний. В рамках каждой из нозологических форм выраженность клинических проявлений нашла отражение в качественных и количественных морфологических изменениях, наблюдаемых при морфометрии нейровизуализационных данных, что, вероятно, найдет применение в клинической практике. Однако проблемы, выявляемые при анализе посвященных морфометрии работ, говорят о том, что поставленные задачи в настоящее время решены далеко не полностью и требуют дальнейших исследований в этой важной и перспективной области.

ЛИТЕРАТУРА

1. *Богданов Р.Р., Богданов А.Р., Котов С.В.* Тактика ведения пациентов с начальными проявлениями болезни Паркинсона. Доктор.Ру 2012; 5: 73: 17—21.
2. *Иллариошкин С.Н.* Течение болезни Паркинсона и подходы к ранней диагностике. В кн.: Болезнь Паркинсона и расстройства движений: Руководство для врачей по материалам II Национального конгресса. М 2011; 41—47.
3. *Левин О.С.* Клиническая эпидемиология болезни Паркинсона. В кн.: Болезнь Паркинсона и расстройства движений. Руководство для врачей по материалам II Национального конгресса. М 2011; 5—9.
4. *Шток В.Н., Иванова-Смоленская И.А., Левин О.С.* Экстрапирамидные расстройства. М: МЕДпресс-информ 2002; 608.
5. *Behnke S., Double K.L., Duma S. et al.* Substantia nigra echomorphology in the healthy very old: Correlation with motor slowing. Neuroimage 2007; 34: 3: 1054—1059.
6. *Braak H., Del Tredici K., Rub U. et al.* Staging of brain pathology related to sporadic Parkinson's disease. Neurobiol Aging 2003; 24: 197—211.
7. *Braak H., Rub U., Jansen Steur E.N. et al.* Cognitive status correlates with neuropathologic stage in Parkinson disease. Neurology 2005; 64: 1404—1410.
8. *Brooks D.J.* Imaging approaches to Parkinson disease. J Nucl Med 2010; 51: 4: 596—609.
9. *Brüggemann N., Hagenah J., Stanley K. et al.* Substantia nigra hyperechogenicity with LRRK2 G2019S mutations. Mov Disord 2011; 1: 26: 5: 885—888.
10. *Double K., Gerlach M., Schünemann V. et al.* Iron-binding characteristics of neuromelanin of the human substantia nigra. Biochem Pharmacol 2003; 66: 489—494.
11. *Eapen M., Zald D.H., Gatenby J.C. et al.* Using high-resolution MR Imaging at 7T to evaluate the anatomy of the midbrain dopaminergic system. Am J Neuroradiol 2011; 32: 688—694.
12. *Geng D.Y., Li Y.X., Zee C.S.* Magnetic resonance imaging-based volumetric analysis of basal ganglia nuclei and substantia nigra in patients with Parkinson's disease. Neurosurgery 2006; 58: 256—262.
13. *Gorell J.M., Ordidge R.J., Brown G.G. et al.* Increased iron-relatedMRIcontrast in the substantia nigra in Parkinson's disease. Neurology 1995; 45: 1138—1143.
14. *Hoehn M.M., Yahr M.D.* Parkinsonism: onset, progression, and mortality. Neurology 1967; 17: 5: 427—442.
15. *Hughes A.J., Daniel S.E., Blankson S., Lees A.J. et al.* A clinicopathologic study of 100 cases of Parkinson's disease. Arch Neurol 1993; 50: 140—148.
16. *Jubault T., Brambati S.M., Degroot C. et al.* Regional Brain Stem Atrophy in Idiopathic Parkinson's Disease Detected by Anatomical MRI. PLoS ONE 2009; 4: 12: 8247.
17. *Manova E.S., Habib C.A., Boikov A.S. et al.* Characterizing the mesencephalon using susceptibility-weighted imaging. Am J Neuroradiol 2009; 30: 569—574.
18. *Menke R.A., Scholz J., Miller K.L. et al.* MRI characteristics of the substantia nigra in Parkinson's disease: a combined quantitative T1 and DTI study. Neuroimage 2009; 47: 435—441.
19. *Minati L., Grisoli M., Carella F. et al.* Imaging degeneration of the substantia nigra in Parkinson disease with inversion-recovery MR imaging. Am J Neuroradiol 2007; 28: 309—313.
20. *Naidich T.P., Duvernoy H.M., Delman B.N. et al.* Duvernoy's Atlas of the human drain stem and cerebellum. Springer-Verlag Wien 2009; 53—116.
21. *Oikawa H., Sasaki M., Tamakawa Y. et al.* The substantia nigra in Parkinson disease: proton density-weighted spin-echo and fast short inversion time inversion-recovery MR findings. Am J Neuroradiol 2002; 23: 1747—1756.
22. *Ordidge R.J., Gorell J.M., Deniau J.C. et al.* Assessment of relative brain iron concentrations using T2-weighted and T2*-weighted MRI at 3 Tesla. Magn Reson Med 1994; 32: 335—341.
23. *Sasaki M., Shibata E., Tohyama K. et al.* Neuromelanin magnetic resonance imaging of locus ceruleus and substantia nigra in Parkinson's disease. Neuroreport 2006; 17: 1215—1218.
24. *Schneider S.A., Edwards M.J., Mir P. et al.* Patients with adult-onset dystonic tremor resembling parkinsonian tremor have scans without evidence of dopaminergic deficit (SWEDDs). Mov Disord 2007; 22: 2210—2215.
25. *Stoessl A.J.* Neuroimaging in Parkinson's disease. Neurotherapeutics 2011; 8: 1: 72—81.
26. *Tessa C., Giannelli M., Della Nave R. et al.* A Whole-Brain Analysis in De Novo Parkinson disease. Am J Neuroradiol 2008; 29: 674—680.
27. *Vaillancourt D.E., Spraker M.B., Prodoehl J. et al.* High-resolution diffusion tensor imaging in the substantia nigra of de novo Parkinson disease. Neurology 2009; 72: 1378—1384.
28. *Whone A.L., Watts R.L., Stoessl J. et al.* Slower progression of PD with ropinirole versus L-dopa: the REAL-PET study. Ann Neurol 2003; 54: 93—101.
29. *Zecca L., Gallorini M., Schuenemann V. et al.* Iron, neuromelanin and ferritin content in the substantia nigra of normal subjects at different ages: consequences for iron storage and neurodegenerative processes. J Neurochem 2001; 76: 1766—1773.