МРТ-диагностика прогрессирующей мультифокальной лейкоэнцефалопатии

С.Н. КУЛИКОВА, В.В. БРЮХОВ, А.В. ПЕРЕСЕДОВА, М.В. КРОТЕНКОВА, И.А. ЗАВАЛИШИН

Научный центр неврологии РАМН, Москва

MRI-diagnosis of progressive multifocal leukoencephalopathy

S.N. KULIKOVA, V.V. BRIUKHOV, A.V. PERESEDOVA, M.V. KROTENKOVA, I.A. ZAVALISHIN

Nevrology Research Center of the Russian Academy of Medical Sciences, Moscow

Ключевые слова: *прогрессирующая мультифокальная лейкоэнцефалопатия, воспалительный синдром восстановления иммунитета, магнитно-резонансная томография, дифференциальная диагностика.*

Key words: *progressive multifocal leukoencephalopathy, immune reconstitution inflammatory syndrome, magnetic resonance imaging, differential diagnosis.*

Прогрессирующая мультифокальная лейкоэнцефалопатия (ПМЛ) представляет собой обусловленное оппортунистической инфекцией демиелинизирующее заболевание, поражающее преимущественно лиц с иммунодефицитными состояниями, у которых наблюдается подавление Т-клеточного иммунитета (ВИЧ-инфицированные, онкогематологические больные, проходящие химиотерапию, больные аутоиммунными заболеваниями, с почечной и печеночной недостаточностью) [52]. Возникновение ПМЛ связано с активацией одной из форм так называемого JC-вируса, обладающего тропизмом к олигодендроцитам, который был выделен B. Padgett в 1971 г. [48]. Установлено, что для развития заболевания необходимо сочетание следующих факторов: мутация в геноме вируса (в белке капсида VP1), снижение иммунного статуса пациента, мутация в геноме хозяина [57, 58]. В течение двух десятилетий после первого описания, ПМЛ была редко встречающимся заболеванием, однако по мере роста заболеваемости ВИЧ, частота встречаемости ПМЛ увеличилась практически в 50 раз [13, 25]. До появления высокоактивной антиретровирусной терапии (ВААРТ) у пациентов с ВИЧ ПМЛ возникала в 5% случаев [57].

Возросший в настоящее время интерес к данной патологии связан с развитием заболевания у пациентов, получающих иммуносупрессивную терапию, в частности пуриновыми аналогами (флударабин, неларабин), иммуносупрессорами (метотрексат, азатиоприн, митоксантрон и т.д.), моноклональными антителами, такими как натализумаб (моноклональное антитело, связывающееся с альфа-4 субъединицей альфа-4-бета-1 и альфа-4-бета-7 интегринов на поверхности всех лейкоцитов, кроме нейтрофилов, и использующееся для лечения РС), эфализумаб (моноклональное антитело, связывающееся с CD11a и использующееся для лечения псориаза) и ритуксимаб (моноклональное антитело к CD20, также применяемое для лечения ряда патологий) [1, 3, 15, 16, 34, 36, 44, 61]. Основными факторами риска развития ПМЛ у пациентов, получающих натализумаб, являются: предшествующая иммуносупрессивная терапия, наличие в крови антител к JC-вирусу, длительность применения натализумаба более 24 мес [19]. При этом течение ПМЛ, ассоциированной с применением натализумаба, является более благоприятным, чем у пациентов с ВИЧ [35].

Успешное лечение ПМЛ в первую очередь зависит от своевременно поставленного диагноза. Первым этапом лечения является отмена иммуносупрессоров и проведение плазмафереза для ускорения их элиминации из организма, что, в свою очередь, может привести к реактивации иммунной системы и развитию воспалительного синдрома восстановления иммунитета (ВСВИ, англ. аббревиатура IRIS — immune reconstitution inflammatory syndrome), который может выражаться в усугублении ранее выявленных симптомов ПМЛ [11, 22, 31]. Развитие ВСВИ также было описано у пациентов с ВИЧ-инфекцией на фоне терапии ВААРТ [55, 50]. Следует отметить, что в большинстве случаев развития ВСВИ после проведения плазмафереза по поводу ПМЛ своевременное назначение кортикостероидов приводило к улучшению состояния [31].

Клинические проявления ПМЛ крайне разнообразны и неспецифичны, зависят от пораженной области мозга, чаще возникают подостро и проявляются очаговым или многоочаговым неврологическим дефицитом, нарастающим от нескольких дней до нескольких недель. У пациентов без ВИЧ преимущественно поражаются полушария большого мозга, частота вовлечения в патологический процесс ствола составляет примерно 1:10, в отличие от ВИЧ-позитивных, где поражение стволовых структур встречается примерно в 25% случаев [2]. У пациентов с

© Коллектив авторов, 2013

e-mail: kulikovasn@gmail.com

иммуносупрессией и подостро возникшей прогрессирующей неврологической симптоматикой следует предположить наличие ПМЛ. Окончательный диагноз ставится на основании клинических, радиологических и лабораторных данных [1].

МРТ-диагностика ПМЛ

Среди лучевых методов исследования наиболее чувствительным является магнитно-резонансная томография (МРТ), способная выявлять патологию на ранних стадиях, часто еще до клинических проявлений. При наличии четких клинических признаков ПМЛ на МРТ всегда обнаруживаются изменения, и наоборот, отсутствие изменений на МРТ при появлении новых симптомов свидетельствует против развития ПМЛ [2].

Поражение вещества головного мозга при развернутой ПМЛ выглядит как патологические зоны, часто размером более 3 см, которые располагаются преимущественно в подкорковых структурах, вовлекая в патологический процесс дугообразные волокна, иногда распространяясь и на серое вещество коры. Поражение чаще бывает асимметричным, перивентрикулярное белое вещество остается относительно сохранным [52]. Часто наблюдается вовлечение в патологический процесс белого вещества затылочных и теменных долей, мозолистого тела, а также структур задней черепной ямки, преимущественно средних мозжечковых ножек [5, 12, 40, 47, 50, 63, 64]. Распространенность патологической зоны может быть ограничена только мозжечком и/или стволом мозга, а также может селективно поражать кортикоспинальный тракт. Зоны полулунной формы в мозжечке характерны практически только для пациентов с ПМЛ [12, 33, 42, 54, 59]. Несмотря на преимущественное поражение белого вещества, при ПМЛ, как уже указывалось, в патологический процесс иногда вовлекается серое вещество коры, а также глубокое серое вещество (базальные ядра). Кроме того, могут наблюдаться точечные кровоизлияния [41, 53]. Границы патологических зон неровные, характеризуются нечеткими контурами в белом веществе и четким контуром, обращенным в сторону серого вещества [65]. При исследовании в динамике отмечается быстро прогрессирующее вовлечение в патологический процесс новых зон, слияние существующих очагов, различная степень атрофии коры и вентрикуломегалия, появляющиеся уже через несколько месяцев или даже недель.

Традиционные МРТ-последовательности. Патологические зоны при ПМЛ имеют повышенную интенсивность МР-сигнала на Т2-взвешенных и Т2-FLAIR-взвешенных изображениях (Т2-ВИ и Т2-FLAIR-ВИ), различную форму и размеры, по мере прогрессирования болезни очаги увеличиваются и сливаются, что, однако, не сопровождается объемным воздействием. Небольшие по размерам зоны диффузного повышения интенсивности МР-сигнала в подкорковом белом веществе лучше всего могут быть видны на Т2-FLAIR-ВИ **(рис. 1)**, они считаются наиболее чувствительными для диагностики вновь появившихся изменений вещества мозга [26]. Одной из особенностей патологических зон при ПМЛ является неоднородность повышения интенсивности сигнала в режиме Т2-ВИ **(рис. 2)**, вероятно, за счет небольших кистозных компонентов [52]. Кроме того, по периферии патологических зон у большинства пациентов определяются многочисленные точечные очаги [65]. На Т1-взвешенных изображениях (Т1-ВИ) сами зоны выглядят сначала слабо гипоинтенсивными, по мере прогрессирования заболевания интенсивность сигнала продолжает снижаться **(рис. 3)**. Восстановления сигнала на Т1-ВИ без соответствующей терапии не происходит [64].

Внешний вид патологических изменений вещества мозга при ПМЛ на диффузионно-взвешенных изображе-

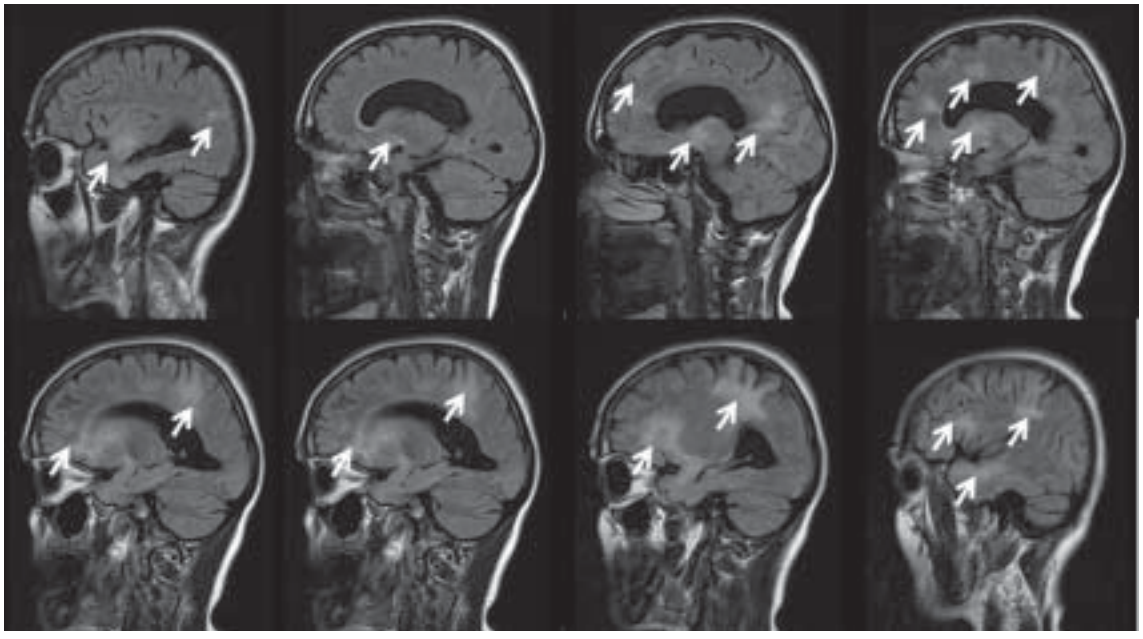

Рис. 1. **Прогрессирующая мультифокальная лейкоэнцефалопатия у больной с ВИЧ-инфекцией.**

МРТ головного мозга, T2FLAIR-взвешенные изображения в сагиттальной проекции. Визуализируются мультифокальные зоны диффузно повышенной интенсивности МР-сигнала (указаны стрелками).

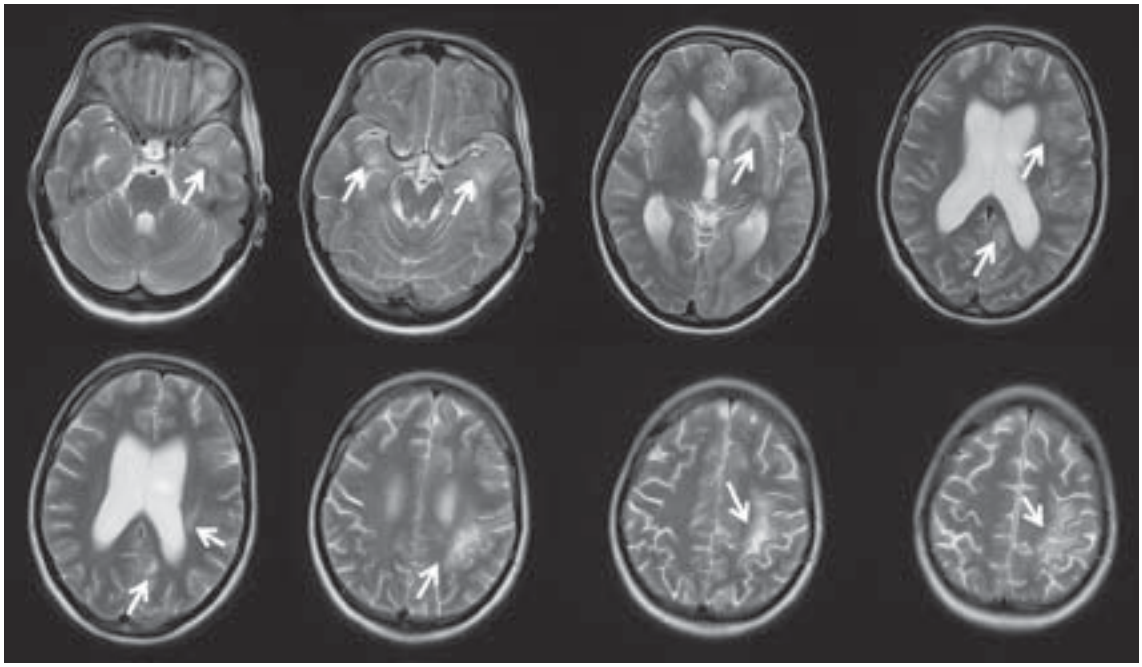

Рис. 2. **Прогрессирующая мультифокальная лейкоэнцефалопатия у больной с ВИЧ-инфекцией.**

МРТ головного мозга, Т2-взвешенные изображения, аксиальная проекция. Визуализируются мультифокальные зоны неоднородно повышенной интенсивности МР-сигнала (указаны стрелками) с четкими контурами со стороны серого вещества и нечеткими контурами в белом веществе.

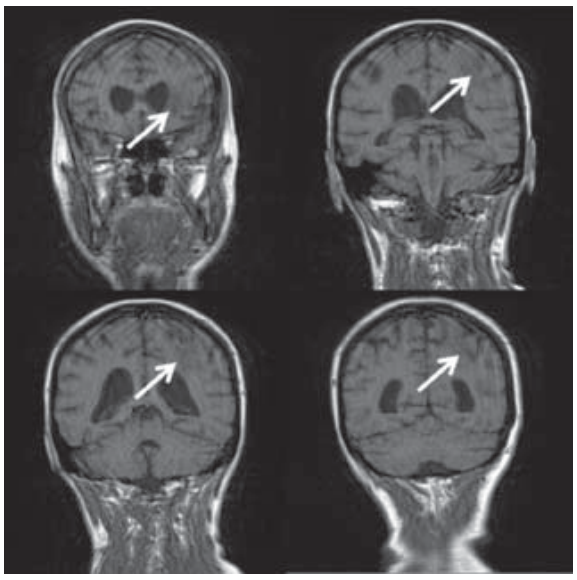

Рис. 3. **Прогрессирующая мультифокальная лейкоэнцефалопатия у больной с ВИЧ-инфекцией. МРТ головного мозга, Т1-взвешенные изображения в коронарной проекции.**

Визуализируются зоны неоднородно пониженной интенсивности МР-сигнала (указаны стрелками).

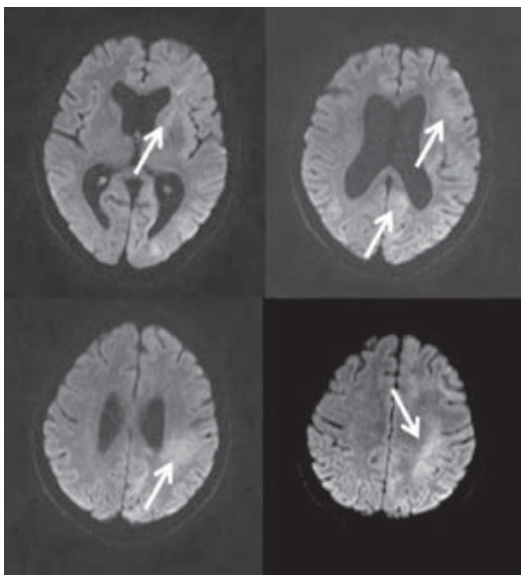

Рис. 4. **Прогрессирующая мультифокальная лейкоэнцефалопатия у больной с ВИЧ-инфекцией.**

МРТ головного мозга, диффузионно-взвешенные изображения, аксиальная проекция. Визуализируются диффузные зоны повышенной интенсивности МР-сигнала (указаны стрелками).

ниях (ДВИ) зависит от стадии болезни. В остром периоде патологическая зона состоит из центрального компонента пониженной интенсивности МР-сигнала на ДВИ с повышенным измеряемым коэффициентом диффузии (ИКД) на ИКД-карте и периферической зоны повышенной интенсивности МР-сигнала на ДВИ, которая с течением времени снижается, отражая тем самым разрешение острого воспалительного процесса. ИКД периферической

зоны неоднороден и может варьировать от слабо повышенного до пониженного [10, 14, 19, 40, 47]. Однако повышение интенсивности МР-сигнала от всей или участка патологической зоны в режиме ДВИ является характерным для ПМЛ **(рис. 4)** [51].

МРТ с внутривенным введением контрастного вещества. Гистологически ПМЛ характеризуется незначительным воспалительным компонентом или его отсутствием, поэтому чаще всего после внутривенного введения контрастного вещества патологических зон его накопления не выявляется, однако на ранних стадиях могут наблюдаться накапливающие контрастное вещество очаги, вероятно вследствие повреждения гематоэнцефалического барьера [7, 55]. Возможно также незначительное накопление его по периферии, особенно у пациентов с ВИЧ, получающих противовирусную терапию [5, 12]. Типичные паттерны накопления контрастного вещества у пациентов с РС (диффузное, по типу кольца или незамкнутого кольца) не наблюдались у пациентов с ПМЛ [65].

MTR. Применение метода переноса намагниченности позволяет рассчитать индекс переноса намагниченности (MTR), который отражает эффективность обмена намагниченностью между протонами макромолекул и свободной воды до и после приложения подавляющего импульса. В неповрежденном белом веществе MTR довольно высок из-за протонов миелина. Демиелинизация нарушает структуру белого вещества, обмен намагниченностью увеличивается, что приводит к снижению MTR. Как в патологических зонах при ПМЛ, так и в очагах РС наблюдается снижение MTR, однако при исследовании в динамике MTR в очагах РС зачастую увеличивается в связи с процессами ремиелинизации, в то время как при ПМЛ наблюдается его прогрессирующее снижение [12].

MRS. При протонной МР-спектроскопии (MRS) в центре патологической зоны наблюдается снижение пика N-ацетиласпартата как маркера гибели нейронов, увеличение пика холина за счет распада миелина и повышения мембранного обмена, увеличение пика лактата в связи с повышенной активацией макрофагов после распада мембран. Содержание креатина обычно не изменяется и может быть использовано как референтное значение. Обычно наблюдается увеличение пика миоинозитола как маркера глиального воспаления, который впоследствии уменьшается. Изменения содержания метаболитов, а следовательно, и состояния нейронов по периферии патологической зоны в целом менее выражены, чем в более длительно существующей центральной части [55].

Особенности МР-картины ПМЛ у пациентов с РС. Для обновления МРТ-критериев ПМЛ у пациентов с РС, опубликованных в 2006 г., и сравнения их с таковыми у пациентов с ВИЧ-инфекцией было проведено ретроспективное исследование 22 пациентов с РС, принимавших натализумаб в течение 2 лет, у которых был установлен диагноз ПМЛ, у 10 из них также наблюдался ВСВИ (IRIS) [64, 65]. МР-картина ПМЛ, подобная находкам у ВИЧ-инфицированных пациентов, выявлялась у большинства пациентов с РС, принимавших натализумаб. Тем не менее можно отметить, что у пациентов с РС чаще встречается вовлечение в патологический процесс серого вещества коры полушарий большого мозга, патологические зоны чаще всего локализуются в лобных долях полушарий большого мозга, гораздо более часто (у 59—67%) наблюдается накопление ими контрастного вещества, точечное или по периферии зоны [17, 51]. Кроме того, по периферии очагов у большинства пациентов определяются также многочисленные точечные очаги. Абсолютно у всех пациентов выявлялись крупные очаги в корково-подкорковой области, что, возможно, свидетельствует о начале патологического процесса в зоне с наиболее активным кровотоком. О том же могут свидетельствовать и обнаруженные точечные подкорковые очаги повышенной интенсивности МР-сигнала в режимах Т2-ВИ и Т2FLAIR-ВИ у пресимптомных пациентов, на месте которых затем при исследовании в динамике обнаруживалась характерная МР-картина ПМЛ [49]. Эти данные позволяют предположить, что расположенные группой точечные очаги могут являться первым признаком начала патологического процесса, и ранняя диагностика ПМЛ, которая ассоциируется с более высокой выживаемостью пациентов [62], должна быть направлена в первую очередь на обнаружение этого паттерна.

Воспалительный синдром восстановления иммунитета

ВСВИ представляет собой воспалительный ответ на проявляющиеся или не проявляющиеся клинически инфекционные агенты при восстановлении функции иммунной системы после состояния иммуносупрессии или иммунодефицита, описанный впервые в 1992 г. у пациента с ВИЧ-инфекцией [21]. Также возможно возникновение ВСВИ и в отсутствие какого-либо оппортунистического заболевания в виде парадоксального ухудшения неврологической симптоматики, проявляющегося тяжелым прогрессирующим энцефалитом или демиелинизацией в ЦНС [18, 43]. По клиническим проявлениям ВСВИ разделяют на асимптомный (отсутствие клинических признаков), симптомный (объективное ухудшение неврологической симптоматики) и фатальный (значительное неврологическое ухудшение, отек мозга, кома, признаки вклинения вещества мозга) [30, 43]. У ВИЧ-инфицированных пациентов ВСВИ начинается подостро и чаще всего проявляется утяжелением симптомов ПМЛ; время дебюта клинических проявлений варьирует от 1 до 104 нед после начала антиретровирусной терапии, однако чаще всего симптоматика наблюдается между 4-й и 8-й неделями. [46, 60]. У пациентов с ПМЛ, принимающих натализумаб, при отмене препарата ВСВИ развивается чаще, а симптомы обычно более выраженные, что можно объяснить интактной иммунной системой пациентов с РС, осуществляющей быстрый выброс большого количества лимфоцитов из крови в вещество мозга, как только произойдет отмена препарата [17, 52].

При проведении МРТ-исследования у пациентов с РС отмечается увеличение в размерах существующих патологических зон и появление участков, накапливающих контрастное вещество в связи с локальным воспалением и разрушением гематоэнцефалического барьера [17, 43]. Было показано, что у 86% пациентов с ПМЛ-ВСВИ обнаруживается накопление контрастного вещества — на 23—57% выше, чем у пациентов с ВИЧ, что, отчасти, подтверждает присутствие значительной воспалительной реакции и демиелинизации [7, 60]. Это воспаление может сопровождаться отеком мозга, значительным объемным воздействием, а в редких тяжелых случаях развитием вклинения вещества мозга и смертью [24]. Следует отметить, что ВСВИ может иметь молниеносное течение. У 86% пациентов также обнаруживались точечные гиперинтенсивные очаги в окружении основной патологиче-

ской зоны на Т2-ВИ, большая часть которых накапливала контрастное вещество. Гистологическое исследование показало, что воспаление у пациентов с ПМЛ-ВСВИ ассоциировано с выраженной инфильтрацией $CD8^+$ лимфоцитами, преимущественно периваскулярных пространств, которые и могут выглядеть на Т2-ВИ как точечные гиперинтенсивные очаги, не накапливающие контрастное вещество в ранней стадии и начинающие копить его позднее [65]. При ВСВИ по краю патологических зон на Т1-ВИ могут визуализироваться линейные участки повышенной интенсивности МР-сигнала. За исключением этих щелевидных участков, которые могут служить для дифференциальной диагностики двух данных патологий, МР-признаки ПМЛ и ПМЛ-ВСВИ очень сходны [65].

Дифференциальная диагностика

Причиной изменений в веществе головного мозга при МРТ-исследовании сходных с нейровизуализационной картиной ПМЛ могут быть различные патологические состояния. Избежать ошибки при проведении МРТ-диагностики в первую очередь возможно благодаря тщательному сбору анамнеза и данным других методов исследования. Ниже приведены наиболее, с нашей точки зрения, трудные в плане дифференциальной диагностики состояния, что связано, в том числе, с возможностью развития ПМЛ на фоне этих заболеваний.

РС. Поражение при ПМЛ может быть сходным с вновь возникшим очагом демиелинизации при РС. Новые очаги при РС также чаще всего могут иметь гипоинтенсивный сигнал на Т1-ВИ, однако, как правило, около 80% из них со временем сменяют его на изоинтенсивный. Также при проведении исследования с переносом намагниченности в очагах демиелинизации при РС с течением времени, как правило, наблюдается ремиелинизация и восстановление MTR, в то время как при ПМЛ поражение вещества головного мозга необратимо [6, 32]. В то же время, новые очаги демиелинизации при РС сопровождаются тем или иным паттерном контрастного усиления и зачастую незначительным объемным воздействием [52]. Крупные, сливающиеся очаги, имеющие неоднородно повышенный МР-сигнал в режиме Т2-ВИ, вовлечение в патологический процесс глубинного серого вещества, патологические зоны в мозжечке в виде полумесяца в целом более характерны для ПМЛ, в то время как перивентрикулярные очаги, накапливающие контрастное вещество, встречаются гораздо реже [12].

ВИЧ-энцефалит. Поражение вещества головного мозга довольно часто возникает у ВИЧ-инфицированных, радиологически проявляясь поражением белого вещества и выраженным атрофическим процессом, а клинически — прогрессирующей деменцией [8]. Обнаружение у ВИЧ-инфицированных пациентов двусторонних, асимметрично расположенных, мультифокальных патологических зон, затрагивающих подкорковое белое вещество, а также отсутствие признаков выраженной атрофии вещества мозга скорее свидетельствует о развитии ПМЛ, в то время как диффузное симметричное двустороннее поражение с признаками атрофии, но без вовлечения в патологический процесс дугообразных волокон, скорее свидетельствует о наличии у пациента ВИЧ-энцефалита [55]. Кроме того, поражение при ВИЧ-энцефалите редко имеет выраженный гипоинтенсивный сигнал на Т1-ВИ, а также является обратимым при своевременном проведении антиретровирусной терапии [8].

Васкулит при системной красной волчанке. Вещество головного мозга поражается при различных системных аутоиммунных заболеваниях, таких как системная красная волчанка (СКВ), гранулематоз Вегенера, первичный ангиит ЦНС, синдром Бехчета. Однако только поражение при СКВ обсуждается в плане дифференциальной диагностики с ПМЛ в связи с возможностью развития данной патологии на фоне терапии СКВ. Патологические зоны в белом веществе, как правило, двусторонние, расположены симметрично и могут быть неотличимы от ПМЛ. Клинически для поражения сосудов головного мозга при СКВ характерны нарушения психики, которые, наряду с признаками системной патологии и результатами анализа цереброспинальной жидкости могут помочь в проведении дифферернциальной диагностики с ПМЛ [28, 29].

Синдром задней обратимой энцефалопатии (СЗОЭ, PRES) представляет собой радиологический и клинический синдром, характеризующийся обратимым поражением вещества головного мозга и развивающийся вследствие артериальной гипертензии (резкого значительного подъема артериального давления) [9, 37], эклампсии и преэклампсии [4], приема химиотерапевтических препаратов [56], трансплантации органов, особенно костного мозга, что также требует приема иммунодепрессантов [9], септицемии, приводящей к полиорганной недостаточности [9], хронической почечной недостаточности и гемодиализа [23], аутоиммунных заболеваний (СКВ, гранулематоз Вегенера, системная склеродермия), даже в периоды между лечением иммунодепрессантами [38]. При проведении МРТ головного мозга патологические зоны сопровождаются гиперинтенсивным МР-сигналом на Т2-ВИ, имеют изо- или слабо гипоинтенсивный МР-сигнал на Т1-ВИ, чаще всего бывают расположены в сером, подкорковом и глубоком белом веществе затылочных и теменных долей полушарий большого мозга, хотя в процесс могут вовлекаться также лобные, височные доли и полушария мозжечка, наиболее характерным является двустороннее симметричное поражение [9]. Накопления контрастного вещества патологическими зонами, как правило, не наблюдается [27]. На ДВИ отмечается повышение коэффициента диффузии в связи с наличием в этих зонах вазогенного отека из-за дисфункции механизмов ауторегуляции. Одним из предположений о природе возникновения СЗОЭ является теория токсической дисфункции эндотелия, приводящей к васкулопатии. Расположение патологических зон преимущественно в задних отделах полушарий большого мозга можно объяснить менее выраженным влиянием на эту область симпатической нервной системы, которая, как предполагается, обладает компенсаторным влиянием при срыве механизмов регуляции кровотока в ответ на повреждение эндотелия [45]. Двустороннее строго симметричное вовлечение в процесс серого и белого вещества затылочных долей может помочь в проведении дифференциальной диагностики этого довольно частого осложнения вышеуказанных патологий с ПМЛ [26].

Суммируя приведенные данные, следует отметить, что наблюдаемая гетерогенность клинических признаков ПМЛ подчеркивает диагностическую ценность регулярного проведения МРТ-исследований, особенно у иммуноскомпроментированных пациентов. В настоящее время

уже разработаны алгоритм и протокол проведения МРТ-исследований для больных с повышенным риском развития натализумаб-индуцированной ПМЛ (прием натализумаба в течение более 24 мес, терапия иммунодепрессантами в анамнезе и наличие в сыворотке крови антител к JC-вирусу [20]). Ежегодно таким больным рекомендуется проводить сканирование, обязательно включающее в себя последовательности для получения Т2-3D-FLAIR-ВИ, Т2-ВИ, ДВИ, а также Т1-ВИ до и после внутривенного введения контрастного вещества. Кроме того, для возможно более раннего обнаружения патологического процесса каждые 3 мес следует выполнять сканирование в режиме 3D-FLAIR, который является наиболее чувствительным для обнаружения новых поражений белого вещества при ПМЛ [39]. При прекращении приема натализумаба по любым причинам, кроме ПМЛ, необходимо наблюдение за больными в плане риска развития данной патологии в течение нескольких, предположительно, 6 мес [20]. Учитывая тот факт, что успешное лечение ПМЛ в первую очередь зависит от своевременности установления диагноза, клиническая настороженность неврологов и корректное соблюдение вышеуказанного алгоритма диагностики ПМЛ рентгенологами являются ключевыми положениями плана минимизации рисков при терапевтически-индуцированной ПМЛ.

ЛИТЕРАТУРА

1. *Захарова М.Н.* Прогрессирующая мультифокальная лейкоэнцефалопатия (обзор литературы). Журн неврол и психиат 2012; 9: 2: 29—33.
2. *Aksamit A.J.* Review of progressive multifocal leukoencephalopathy and natalizumab. Neurologists 2006; 12: 293—298.
3. *Aksamith A.J.* Progressive multifocal leucoencephalopathy. Continuum (Minneapolis Minn) 2012; 18 (6 — infection disease): 1374—1391.
4. *Amagada J.O., Kondagunta H., Afshan N., Watermeyer S., Jones R.* Posterior reversible encephalopathy syndrome secondary to eclampsia. J Obstet Gynaecol 2008; 28: 646—647.
5. *Arbusow V., Strupp M., Pfister H.W., Seelos K.C., Bru Ckmann H., Brandt T.* Contrast enhancement in progressive multifocal leukoencephalopathy: a predictive factor for long term survival. J Neurol 2000; 247: 306—308.
6. *Armand J.P., Dousset V., Franconi J.M. et al.* Progressive multifocal leukoencephalopathy: study of the demyelination by magnetization transfer. J Radiol 1997; 78: 131—134.
7. *Bag A.K., Cure J.K., Chapman P.R., Roberson G.H., Shah R.* JC virus infection of the brain. AJNR Am J Neuroradiol 2010; 31: 1564—1576.
8. *Bakshi R.* Neuroimaging of HIV and AIDS related illnesses: a review. Front Biosci 2004; 9: 632—646.
9. *Bartynski W.S.* Posterior reversible encephalopathy syndrome, part 1: fundamental imaging and clinical features. AJNR Am J Neuroradiol 2008; 29: 1036—1042.
10. *Bergui M., Bradac G.B., Oguz K.K. et al.* Progressive multifocal leukoencephalopathy: diffusion-weighted imaging and pathological correlations. Neuroradiology 2004; 46: 22—25.
11. *Blinkenberg M., Sellenberg F., Leffers A.M. et al.* Clinically silent PML and prolonged immune reconstitution inflammatory syndrome in a patient treated with natalizumab. Multiple Sclerosis Journal Epub ahead of print. Sagepub.co.uk/journalsPermissions.nav. DOI: 10.1177/1352458513481010.
12. *Boster A., Hreha S., Berger J.R., Wanke I.* Progressive multifocal leukoencephalopathy and relapsing remitting multiple sclerosis. Arch Neurol 2009; 66: 593—599.
13. *Brooks B.R., Walker D.L.* Progressive multifocal leukoencephalopathy. Neurol Clin 1984; 2: 299—313.
14. *Buckle C., Castillo M.* Use of diffusion-weighted imaging to evaluate the initial response of progressive multifocal leukoencephalopathy to highly active antiretroviral therapy: early experience. AJNR Am J Neuroradiol 2010; 31: 1031—1035.
15. *Carson K.R., Evens A.M., Richey E.A. et al.* Progressive multifocal leukoencephalopathy after rituximab therapy in HIV-negative patients: a report of 57 cases from the Research on Adverse Drug Events and Reports project. Blood 2009; 113: 4834—4840.
16. *Carson K.R., Focosi D., Major E.O. et al.* Monoclonal antibody-associated progressive multifocal leucoencephalopathy in patients treated with rituximab,natalizumab, and efalizumab: a Review from the Research on Adverse Drug Events and Reports (RADAR) Project. Lancet Oncol 2009; 10: 816—824.
17. *Clifford D.B., DeLuca A., Simpson D.M., Arendt G., Giovannoni G., Nath A.* Natalizumab-associated progressive multifocal leukoencephalopathy in patients with multiple sclerosis: lessons from 28 cases. Lancet Neurol 2010; 9: 438—446.
18. *Corral I., Quereda C., Garcia-Villanueva M. et al.* Focal monophasic demyelinating leukoencephalopathy in advanced HIV infection. Eur Neurol 2004; 52: 36—41.
19. *da Pozzo S., Manara R., Tonello S., Carollo C.* Conventional and diffusion-weighted MRI in progressive multifocal leukoencephalopathy: new elements for identification and follow-up. Radiol Med 2006; 111: 971—977.
20. *Fox R.J., Rudick R.A.* Risk stratification and patient counseling for natalizumab in multiple sclerosis. Neurology 2012; 78: 6: 436—437.
21. *French M.A., Mallal S.A., Dawkins R.L.* Zidovudine-induced restoration of cell-mediated immunity to mycobacteria in immunodeficient HIV-infected patients. AIDS 1992; 6: 1293—1297.
22. *Gheuens S., Smith D.R., Wang X., Alsop D.C., Lenkinski R.E., Koralnik I.J.* Simultaneous PML-IRIS after discontinuation of natalizumab in a patient with MS Neurology 2012;78: 1390—1393.
23. *Gokce M., Dogan E., Nacitarhan S., Demirpolat G.* Posterior reversible encephalopathy syndrome caused by hypertensive encephalopathy and acute uremia Neurocrit Care 2006; 4: 133—136.
24. *Gray F.* Fulminant inflammatory leukoencephalopathy associated with HAART-induced immune restoration in AIDS-related progressive multifocal leukoencephalopathy. Acta Neuropathol 2005; 109: 449—455.
25. *Holman R.C., Torok T.J., Belay E.D., Janssen R.S., Schonberger L.B.* Progressive multifocal leukoencephalopathy in the United States, 1979—1994: increased mortality associated with HIV infection. Neuroepidemiology 1998; 17: 303—309.
26. *Horger M., Beschorner R., Beck R., Nagele T., Schulze M., Ernemann U., Heck S.* Common and uncommon imaging findings in progressive multifocal leukoencephalopathy (PML) with differential diagnostic considerations Clinical Neurology and Neurosurgery 2012.
27. *Hugonnet E., Da Ines D., Boby H., B Claise., Petitcolin V., Lannareix V., Garcier J.-M.* Posterior reversible encephalopathy syndrome (PRES): Features on CT and MR imaging. Diagnostic and Interventional Imaging 2012.
28. *Itoh K., Kano T., Nagashio C.* Progressive multifocal leukoencephalopathy in patients with systemic lupus erythematosus. Arthritis Rheum 2006; 54: 1020—1022.
29. *Jennings J.E., Sundgren P.C., Attwood J., McCune J., Maly P.* Value of MRI of the brain in patients with systemic lupus erythematosus and neurologic disturbance. Neuroradiology 2004; 46: 15—21.
30. *Johnson T., Nath A.* Neurological complications of immune reconstitution in HIV-infected populations. Ann N Y Acad Sci 2010; 1184: 106—120.
31. *Kappos L., Bates D., Edan G. et al.* Natalizumab treatment for multiple sclerosis: updated recommendations for patients selection and monitoring. Lancet Neurol 2011; 10: 745—748.
32. *Kasner S.E., Galetta S.L., McGowan J.C., Grossman R.I.* Magnetization transfer imaging in progressive multifocal leukoencephalopathy. Neurology 1997; 48: 534—536.
33. *Kastrup O., Maschke M., Diener H.C. et al.* Progressive multifocal leukoencephalopathy limited to the brain stem. Neuroradiology 2002; 44: 227—229.
34. *Kleinschmidt-DeMasters B.K., Tyler K.L.* Progressive multifocal leukoencephalopathy complicating treatment with natalizumab and interferon beta-1a for multiple sclerosis. N Engl J Med 2005; 353: 369—374.
35. *Koralnik I.J.* New insights into progressive multifocal leukoencephalopathy. Curr Opin Neurol 2004; 17: 365—370.
36. *Langer-Gould A., Atlas S.W., Green A.J., Bollen A.W., Pelletier D.* Progressive multifocal leukoencephalopathy in a patient treated with natalizumab. N Engl J Med 2005; 353: 375—381.

37. *Lee V.H., Wijdicks E.F., Manno E.M., Rabinstein A.A.* Clinical spectrum of reversible posterior leukoencephalopathy syndrome. Arch Neurol 2008; 65: 205—210.
38. *Leroux G., J Sellam., Costedoat-Chalumeau N., Le Thi Huong D., Combes A., Tieulié N. et al.* Posterior reversible encephalopathy syndrome during systemic lupus erythematosus: four new cases and review of the literature. Lupus 2008; 17: 139—147.
39. *Linda H., von Heijne A.* Presymptomatic diagnosis with MRI and adequate treatment ameliorate the outcome after natalizumab-associated progressive multifocal leukoencephalopathy. Front Neurol 2013; 4: 11.
40. *Mader I., Herrlinger U.* Progressive multifocal leukoencephalopathy: analysis of lesion development with diffusion- weighted MRI. Neuroradiol 2003; 45: 717—721.
41. *Mark A.S., Atlas S.W.* Progressivemultifocal leukoencephalopathy in patients with AIDS: appearance on MR images. Radiology 1989; 173: 517—520.
42. *Mathew R.M., Murnane M.* MRI in PML: bilateral medullary lesions. Neurology 2004; 63: 2380.
43. *McCarthy M., Nath A.* Neurologic consequences of the immune reconstitution inflammatory syndrome (IRIS). Curr Neurol Neurosci Rep 2010; 10: 467—475.
44. *Molloy E.S., Calabrese L.H.* Progressive multifocal leukoencephalopathy: a national estimate of frequency in systemic lupus erythematosus and other rheumatic diseases. Arthritis Rheum 2009; 60: 3761—3765.
45. *Mukherjee P., McKinstry R.* Reversible posterior leukoencephalopathy syndrome: evaluation with diffusion-tensor MR imaging. Radiology 2001; 219: 756—765.
46. *Muller M., Wandel S., Colebunders R. et al.* Immune reconstitution inflammatory syndrome in patients starting antiretroviral therapy forHIVinfection: a systematic review and meta-analysis. Lancet Infect Dis 2010; 10: 251—261.
47. *Ohta K., Obara K.* Lesion extension detected by diffusion weighted magnetic resonance imaging in PML. J Neurol 2001; 248: 809—811.
48. *Padgett B.L., Walker D.L., ZuRhein G.M., Eckroade R.J., Dessel B.H.* Cultivation of papovalike virus from human brain with progressive multifocal leukoencephalopathy. Lancet 1971; 1: 1257—1260.
49. *Phan-Ba R., Lommers E., Tshibanda L., Calay Ph., Dubois B., Moonen G., Clifford D., Belachew Sh.* MRI preclinical detection and asymptomatic course of a progressive multifocal leucoencephalopathy (PML) under natalizumab therapy. J Neurol Neurosurg Psychiatry 2012; 83: 224—226.
50. *Post M.J., Yiannoutsos C., Simpson D. et al.* Progressive multifocal leukoencephalopathy in AIDS: are there any MR findings useful to patient management and predictive of patient survival? AIDS Clinical Trials Group, 243 Team. AJNR Am J Neuroradiol 1999; 20: 1896—1906.
51. *Richert N., Bloomgren G., Cadavid D., Dong-Si T., Richman S., Ticho B.* Imaging findings for PML in natalizumab-treated MS patients, Abstracts and posters of 28th congress of the European Committee for treatment and research in multiple sclerosis, 10—13 october 2012; 99.
52. *Sahraian M.A., Radue E.-W., Eshaghi A., Besliu S., Minagar A.* Progressive multifocal leukoencephalopathy: a review of the neuroimaging features and differential diagnosis. European Journal of Neurology 2012; 19: 1060—1069.
53. *Sarrazin J.L., Soulie D., Derosier C., Lescop J., Schill H., Cordoliani Y.S.* MRI aspects of progressive multifocal leukoencephalopathy. J Neuroradiol 1995; 22: 172—179.
54. *Semmler A., Urbach H., Klockgether T., Linnebank M.* Progressive multifocal leukoencephalopathy with selective involvement of the pyramidal tracts. Neurology 2007; 68: 871.
55. *Shah R., Bag A.K., Chapman P.R., Cure J.K.* Imaging manifestations of progressive multifocal leukoencephalopathy. Clin Radiol 2010; 65: 431—439.
56. *Sklar E.M.* Post-transplant neurotoxicity: what role do calcineurin inhibitors actually play? AJNR Am J Neuroradiol 2006; 27: 1602—1603.
57. *Steiner I., Berger J.R.* Update on progressive multifocal leucoencphalopathy. Curr Neurol Neurosci Rep 2012; 12: 680—686.
58. *Sunyaev S.R. et al.* Adaptive mutations in the JC virus protein capsid are associated with progressive multifocal leukoencephalopathy (PML). PLoS Genet 2009; 5: 1000368.
59. *Svensson P.A., Larsson E.M.* Infratentorial progressive multifocal leucoencephalopathy (PML) in a patient with SLE (2008: 4b). Eur Radiol 2008; 18: 1526—1528.
60. *Tan K., Roda R., Ostrow L., McArthur J., Nath A.* PML-IRIS in patients with HIV infection: clinical manifestations and treatment with steroids. Neurology 2009; 72: 1458—1464.
61. *Van Assche G., Van Ranst M., Sciot R. et al.* Progressive multifocal leukoencephalopathy after natalizumab therapy for Crohn_s disease. N Engl J Med 2005; 353: 362—368.
62. *Vermersch P., Kappos L., Gold R. et al.* Clinical outcomes of natalizumab-associated progressive multifocal leukoencephalopathy. Neurology 2011; 76: 1697—1704.
63. *Whiteman M.L., Post M.J., Berger J.R., Tate L.G., Bell M.D., Limonte L.P.* Progressive multifocal leukoencephalopathy in 47 HIV-seropositive patients: neuroimaging with clinical and pathologic correlation. Radiology 1993; 187: 233—240.
64. *Yousry T.A., Major E.O., Ryschkewitsch C. et al.* Evaluation of patients treated with natalizumab for progressive multifocal leukoencephalopathy. N Engl J Med 2006; 354: 924—933.
65. *Yousry T.A., Pelletier D., Cadavid D., Gass A., Richert N.D., Radue E.W., Filippi M.* Magnetic resonance imaging pattern in natalizumab-associated progressive multifocal leukoencephalopathy. Ann Neurol 2012; 72: 5: 779—787.