Комплексное исследование биомеханики движений у пациентов с постинсультными гемипарезами

Д.В. СКВОРЦОВ, М.А. БУЛАТОВА, Е.А. КОВРАЖКИНА*, А.Ю. СУВОРОВ, Г.Е. ИВАНОВА, В.И. СКВОРЦОВА

НИИ цереброваскулярной патологии и инсульта Российского национального исследовательского медицинского университета им. Н.И. Пирогова, Москва

A complex study of the movement biomechanics in patients with post-stroke hemiparesis

D.V. SKVORTSOV, M.A. BULATOVA, E.A. KOVRAZHKINA, A.Yu. SUVOROV, G.E. IVANOVA, V.I. SKVORTSOVA

Research Institute of Cerebrovascular Pathology and Stroke, Pirogov Russial National Research State Medical University, Moscow

Представлены результаты пилотного исследования биомеханики нециклических движений последовательной вертикализации человека в отногенезе у пациентов с постинсультными гемипарезами (10 больных в остром периоде церебрального инсульта) и здоровых (10 добровольцев без неврологической и ортопедической патологии). В качестве изучаемых были выбраны отдельные движения лечебной гимнастики Баланс (модель онтогенетически обусловленной кинезотерапии). Регистрация кинематических параметров осуществлялась с помощью системы трехмерного видеоанализа движений, построение кинематической модели проводилось по стандартным протоколам. Накожная (нативная и выпрямленная) электромиограмма (ЭМГ) регистрировалась синхронно с кинематическими данными с помощью 16-канального электромиографа со следующих парных мышц: *mm. sternocleido-mastoideus*, *trapezius* (горизонтальная порция), *biceps brachii*, *triceps brachii*, *rectus femoris*, *adductor magnus*. Основными отличиями ЭМГ-картины при постинсультных гемипарезах от таковой в норме явились: 1) ее «однообразие» с участием в локомоциях множества дополнительных мышц и преобладанием своеобразной «тонической» мышечной активности — низкоамплитудной, без четких экстремумов, растянутой на весь цикл движения (у здоровых ЭМГ демонстрировала широкую вариативность и имела преимущественно «фазический» характер, с четкими 1 или 2 экстремумами); 2) асимметричность ЭМГ-профиля при симметричных движениях, т.е. выполняемых одновременно справа и слева. Последний признак, никогда не встречавшийся у здоровых, можно считать диагностическим, позволяющим выявлять у пациентов объективно слабые мышцы, даже при отсутствии видимого пареза при рутинном неврологическом осмотре.

Ключевые слова: *трехмерный видеоанализ движений, биомеханика, накожная электромиография, постинсультные двигательные расстройства.*

The authors present results of a pilot study on biomechanics of non-cyclic movements of the human consequent verticalization in the ontogenesis of patients with post-stroke hemiparesis (10 patients in the acute stage of cerebral stroke) and 10 healthy volunteers without neurologic and orthopedic pathology. Some movements of therapeutic exercises Balance (a model of ontogenetic kinesitherapy) have been selected for the study. Cinematic parameters have been recorded using a system of motion 3D video analysis, a kinematic model was build in accordance to standard protocols. The skin (native and straightened) electromyogram (EMG) was recorded synchronously with kinematic data using 16-channel electromyography from the following pairs of muscles: *mm. sternocleido-mastoideus*, *trapezius* (горизонтальная порция), *biceps brachii, triceps brachii*, *rectus femoris*, *adductor magnus*. Major differences in the EMG picture between patients and controls were: 1) the EMG «monotony» with the involvement of multiple additional muscles in locomotions with the prevalence of the peculiar «tonic» muscle activity (low amplitudes without distinct peaks), stretching along the whole cycle of movement. In controls, EMG demonstrated variability and had mostly «phasic» character with distinct 1 or 2 peaks; 2) the asymmetry of EMG profile in symmetric movements. i.e. when performed simultaneously from the right and from the left sides. The latter feature may be considered as predictive because it was never found in healthy people. It allows to identify objectively weak muscles even in the absence of visible parethis during the routine neurological examination.

Key words: *motion 3D video analysis, biomechanics, skin electromyography, post-stroke movement disorders.*

Перенесенный церебральный инсульт является наиболее частой причиной первичного выхода на инвалидность. Уровень инвалидизации у выживших после инсульта пациентов по различным данным достигает 70—85% [7].

При церебральных инсультах несомненна важность максимально ранней и комплексной реабилитации, позволяющей значительно улучшить функциональный и социальный исход заболевания. Реабилитационные мероприятия эффективны примерно у 80% постинсультных пациентов, еще у 10% наблюдается самопроизвольное восстановление, а у 10% реабилитационные мероприятия бесперспективны [13]. При этом постинсультные двигательные нарушения остаются ведущей причиной дезадаптации у этой категории больных.

© Коллектив авторов, 2012

*e-mail: elekov2@yandex.ru

Zh Nevrol Psikhiatr im SS Korsakova 2012;112:6:45

Адекватная коррекция двигательных нарушений невозможна без учета особенностей биомеханики движений, свойственных таким пациентам. При этом с биомеханической точки зрения постинсультные двигательные нарушения изучены мало. Существующие системы лечебной гимнастики во многом умозрительны и имеют скорее теоретическое, чем экспериментальное обоснование. Многие из этих систем «пришли» из детской неврологии и ортопедии (прежде всего, из опыта работы с пациентами с детским церебральным параличом) и были лишь адаптированы для взрослых больных. В отношении существующих систем лечебной гимнастики также неизвестна нормальная биомеханика используемых в них движений, т.е. их кинематика и динамика у здоровых людей.

Эти соображения и определили цель настоящего исследования: сравнение биомеханических особенностей движений последовательной вертикализации у здоровых лиц и пациентов с инсультом. В настоящей статье приведены первые результаты сравнительного анализа профилей мышечной активности здоровых лиц и пациентов с инсультом в нециклических движениях этапов последовательной онтогенетически ориентированной кинезитерапии.

Материал и методы

В исследовании участвовали 10 здоровых испытуемых, 3 мужчины и 7 женщин в возрасте 24—30 лет (группа контроля) и 10 пациентов, 8 мужчин и 2 женщины в возрасте 42—70 лет, с церебральным инсультом (основная группа).

Испытуемые группы контроля на момент обследования не имели неврологических, ортопедических и тяжелых соматических заболеваний. Основную группу составили пациенты в остром периоде ишемического инсульта (6 — в левом каротидном бассейне, 2 — в правом каротидном бассейне, 2 — в вертебрально-базилярной системе) со спастическим гемипарезом от умеренного до легкого (мышечный тонус в паретичных конечностях у большинства больных по шкале Ашфорт составлял 0—1 балл). Все включенные в исследование больные были способны к самостоятельной ходьбе, в ряде случаев с опорой на трость, и не имели грубых ограничений самообслуживания. Обследование было проведено в остром периоде заболевания — на 3—4-й неделе от дебюта заболевания.

С целью исследования биомеханики движений всем испытуемым предлагали выполнить ряд упражнений. Использованный комплекс упражнений представлял собой модификацию системы лечебной гимнастики Баланс, в основе которой лежат движения последовательной вертикализации человека в онтогенезе (онтогенетически обусловленная кинезитерапия). С учетом технических условий и двигательных возможностей пациентов из всего комплекса лечебной гимнастики Баланс были выбраны следующие движения: 1) повороты головы вправо и влево от средней линии из исходного положения лежа на спине; 2) одновременный подъем ипсилатеральных руки и ноги справа, а затем слева из исходного положения лежа на спине; 3) из исходного положения стоя на коленях повороты головы вправо и влево; 4) подъем на колени из положения «сидя на пятках»; 5) из исходного положения стоя на коленях одновременный подъем руки и вынос ноги вперед на стопу справа, а затем слева.

Регистрация кинематических параметров производилась на системе трехмерного анализа движений Qualisys (Швеция), состоящей из 8 высокоточных цифровых камер OQUS-500. Для камер был установлен режим регистрации 100 кадров в секунду. Расположение и количество светоотражающих маркеров на теле обследуемого соответствовало рекомендуемому стандарту. Регистрация данных проводилась в пакете QTM. Обработка полученных данных с построением кинематической модели проводилась по стандартным протоколам [9—11, 14].

Поверхностная электромиограмма (ЭМГ) регистрировалась синхронно с кинематическими данными с помощью 16-канального электромиографа Mega Electronics (Финляндия). Одноразовые накожные электроды устанавливались в соответствии со стандартами, рекомендованными для биомеханических исследований; межэлектродное расстояние между активным и референтным электродами во всех случаях составило 35 мм. Поверхностная ЭМГ регистрировалась со следующих парных мышц: *mm. sternocleido-mastoideus*, *trapezius* (горизонтальная порция), *biceps brachii*, *triceps brachii*, *rectus femoris*, *adductor magnus*.

Помимо нативных миографических кривых изучались так называемые выпрямленные или сглаженные ЭМГ. Первым этапом для их получения (кроме выделения цикла движения) является полноволновое выпрямление имеющегося двухполярного сигнала. Следующий после выпрямления этап представляет собой фильтрацию выпрямленной нативной ЭМГ. Процедура позволяет получить профиль биоэлектрической активности мышцы в цикле движения [11].

Результаты

ЭМГ здоровых

Исследование ЭМГ у здоровых добровольцев показало отсутствие четкого локомоторного паттерна по группе. ЭМГ-картина основных движений последовательной вертикализации у разных субъектов различалась и по числу включенных в движение мышц (среди исследованных), и по самому профилю мышечной активности, т.е. локализации и амплитуде экстремумов миограммы относительно всего цикла движения. У большинства обследованных в изучаемые движения включались дополнительные, напрямую не участвующие в данном движении мышцы (например, выявлялось значительное напряжение бицепса при подъеме прямой руки или значительное напряжение аддуктора бедра при подъеме ноги). Также у большинства здоровых обследованных выявлялась своеобразная преднастройка мышечного тонуса перед планируемым движением (субъект уже занял исходное положение и получил инструкцию к выполнению определенного движения, но еще не получил команды начать его) в виде низкоамплитудной ЭМГ-кривой интерференционного типа или типа «ритма частокола» (рис. 1), при этом движений сегмента тела (по кинематической модели и гониограмме) отмечено не было. В последнем случае ЭМГ-картина напоминала картину так называемой сегментарной ирритации по классификации Ю.С. Юсевич [8] — ритмичных постоянных фибрилляций или фасцикуляций, регистрируемых иногда в расслабленных мышцах (в покое) при поражениях сегментарного уровня. Однако в рамках настоящего исследования судить об ЭМГ покоя

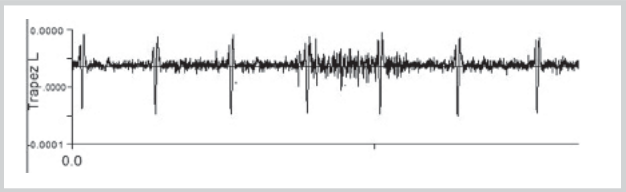

Рис. 1. **Нативная ЭМГ здорового добровольца (кивательной мышцы при поворотах головы лежа) до начала видимого движения.**

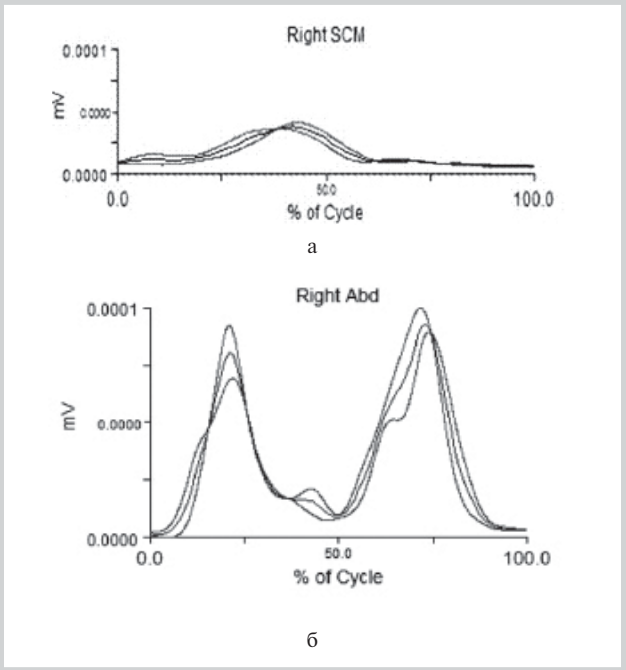

Рис. 2. **Выпрямленная ЭМГ здорового добровольца при активных движениях.**

а — правой кивательной мышцы при поворотах головы; б — правой приводящей мышцы бедра при подъеме ноги.

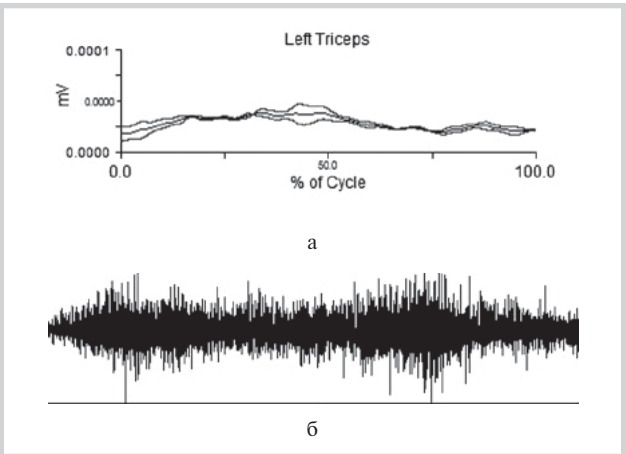

Рис. 3. **ЭМГ пациента с инсультом, выпрямленная (а) и нативная (б) низкоамплитудная, растянутая на весь цикл движения активность без четких экстремумов («тоническая»).**

было затруднительно, так как регистрировался именно момент «готовности к движению» с перераспределением мышечного тонуса за несколько секунд до его начала. Подобная ЭМГ-картина (по типу «ритма частокола») была зафиксирована в покое у 4 из 10 (40%) здоровых обследуемых, преимущественно в *m. sternocleidomastoideus* и *m. trapezius* перед выполнением асимметричных движений (повороты головы, односторонний подъем конечностей).

Второй особенностью, характерной для здоровых испытуемых, были ЭМГ-кривые в виде одного (локализованного примерно на временно́й середине локомоции) или двух (локализованных примерно на 20—30% и 70—80% цикла движения соответственно) заостренных пиков активности. Исследованные мышцы при этом либо непосредственно обеспечивали данный двигательный акт (1 пик, по времени приходящийся на середину исследуемого движения), например кивательные мышцы при поворотах головы (рис. 2, а), либо выполняли функции «стабилизатора» (2 пика, по времени приходящиеся примерно на первую и последнюю четверти движения), например трехглавая мышца плеча и четырехглавая мышца бедра при подъеме конечностей (см. рис. 2, б). Преобладание подобной фазической мышечной активности выявлено у большинства здоровых.

Третьей особенностью ЭМГ здоровых испытуемых была четкая симметричность мышечной активности в симметричных, т.е. выполняемых одновременно справа и слева с одинаковой амплитудой движениях: одновременном подъеме рук или ног, подъеме на колени из положения сидя на пятках. ЭМГ всех здоровых демонстрировала при этом симметричность паттерна справа и слева как по временно́й локализации, так и по амплитуде экстремума.

ЭМГ пациентов с инсультом

ЭМГ пациентов с гемипарезами в исследованных двигательных актах отличались от здоровых видимым «однообразием». У большинства пациентов с инсультом в изучаемые движения включались все исследованные мышцы, исключая лишь повороты головы, в которые, однако, тоже включалось большее, чем необходимо, число мышц.

Выраженным однообразием у пациентов с инсультом отличались и профили ЭМГ-кривых. У всех пациентов в исследованных движениях преимущественно регистрировалась низкоамплитудная растянутая на весь цикл движения без четкого пика экстремума ЭМГ-активность (рис. 3).

На фоне такой однообразной ЭМГ-активности у пациентов четко выявлялись наиболее слабые мышцы. ЭМГ таких, наиболее слабых, мышц выглядели как отдельные всплески (рис. 4, а), отражающие практически полное отсутствие активности данной мышцы в исследуемом движении (оно могло выполняться за счет других, дополнительных мышц), либо как «ритм частокола» (см. рис. 4, б), отражающий своеобразную денервацию мышцы на фоне дефицита нисходящих эфферентных влияний. При этом движения сегментов конечностей были достаточной амплитуды, т.е. данные движения выполнялись, по-видимому, из мышечных резервов, компенсаторно.

Вторым отличием ЭМГ пациентов с инсультом от здоровых стала значительная асимметричность ЭМГ-кривых при симметричных движениях — одновременном подъеме конечностей, подъеме на колени из положения сидя на пятках (рис. 5). При этом у пациентов выявлялись 2 основных образца ЭМГ-активности. При амплитуде движений с паретичной стороны меньшей, чем с интактной, ЭМГ-активность паретичной стороны также была

ниже. Подобная ЭМГ-картина соответствовала умеренным парезам в исследуемых мышцах — около 3 баллов — и при несимметричных движениях на ЭМГ обычно проявлялась «ритмом частокола» или даже отдельными всплесками активности. Однако при примерно одинаковой амплитуде движений справа и слева ЭМГ-активность была выше на паретичной стороне.

Основные отличия ЭМГ-картины при изученных движениях у пациентов с гемипарезами в остром периоде инсульта от здоровых испытуемых приведены в таблице.

Обсуждение

Из таблицы видно, что основным проявлением своеобразного дискоординационного синдрома у постинсультных больных в рамках пирамидной недостаточности является однообразие ЭМГ-картины с участием в движениях многих дополнительных мышц. Напротив, большое разнообразие мышечной активности при исследуемых движениях у здоровых согласуется с устоявшимся в литературе мнением [1, 3, 6], что четкая последовательность включения и работы мышц свойственна лишь циклическим локомоциям (например, ходьбе) и вырабатывается филогенетически, а в нециклических движениях ЭМГ демонстрирует широкую вариативность как от субъекта к субъекту, так и у одного и того же испытуемого — «повторение без повторения». Многоканальная ЭМГ при исследованных локомоциях у пациентов с инсультом, по-видимому, отражала свойственные пирамидной недостаточности синкинезии и преимущественное участие в обеспечении движений тонических мышечных волокон, а также упрощение и огрубление мышечных паттернов, что согласуется с литературными данными о восстановлении мышечной активности при центральных парезах [2, 12].

Интересно, что у здоровых испытуемых в 2 случаях также зарегистрирована «однообразная», преимущественно тоническая ЭМГ-картина: у мужчины-правши 25 лет и женщины, переученной левши, 21 года. Эти полностью соматически и неврологически здоровые субъекты, тем не менее отличались от большинства обследованных группы контроля склонностью к мышечно-тоническим реакциям — длительному спастическому напряжению мышц после интенсивной физической или позной нагрузки, а также некоторой видимой двигательной неловкостью (у девушки). По-видимому, такая ЭМГ-картина у здоровых может быть отражением своеобразного «генерализованного дискоординационного синдрома по классификации специалистов мануальной терапии [4], хотя в анамнезе этих двух испытуемых указаний на возможный генез этих дискоординаторных нарушений не было.

Более показательными для гемипарезов оказались ЭМГ симметричных движений (одновременный подъем конечностей, подъем на колени), выявившие у здоровых полностью симметричные образцы мышечной активности и выраженную асимметричность у большинства пациентов. При этом ЭМГ-картина у больных позволяла выявить как наиболее ослабленные мышцы (мышечную слабость, практически исключающую возможность совершения движения с участием данной мышцы), так и видимо (например, при пробе Барре) сохранные, но объективно слабые мышцы, склонные к компенсаторному перенапряжению для совершения работы, аналогичной интактной стороне. В последнем случае пациент имел возможность достичь амплитуды движения, аналогичной непораженной стороне, мог совершить такую же, как в интактных мышцах, работу, но это достигалось через значительно большее напряжение паретичных мышц. Подобная ЭМГ-картина соответствовала легким парезам (или даже просто пирамидной недостаточности без видимого снижения мышечной силы) в исследованных мышцах — 4—5 баллов. Вероятно, подобное компенсаторное напряжение видимо сохранных (например, при исследовании пациента в пробе Барре), но объективно ослабленных мышц может также быть своеобразным периферическим, мышечным триггером постинсультной спастичности, способствуя постоянному избыточному напряжению мышцы. Выявляемая, в том числе при биомеханических исследованиях, неравномерность восстановления силы мышц после перенесенного инсульта также становится причиной патологических установок в суставах [5].

Таким образом, выявлены два основных качественных отличия многоканальной ЭМГ нециклических дви-

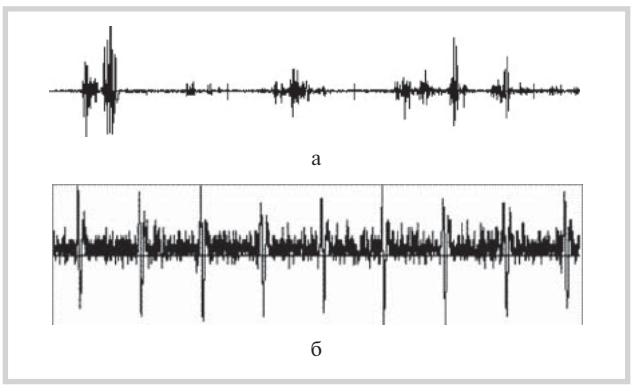

Рис. 4. **Нативная ЭМГ 2 пациентов с левополушарным инсультом (правой трехглавой мышцы плеча при подъеме рук, сила мышцы — 3 балла).**

а — в виде отдельных всплесков; б — по типу «ритма частокола».

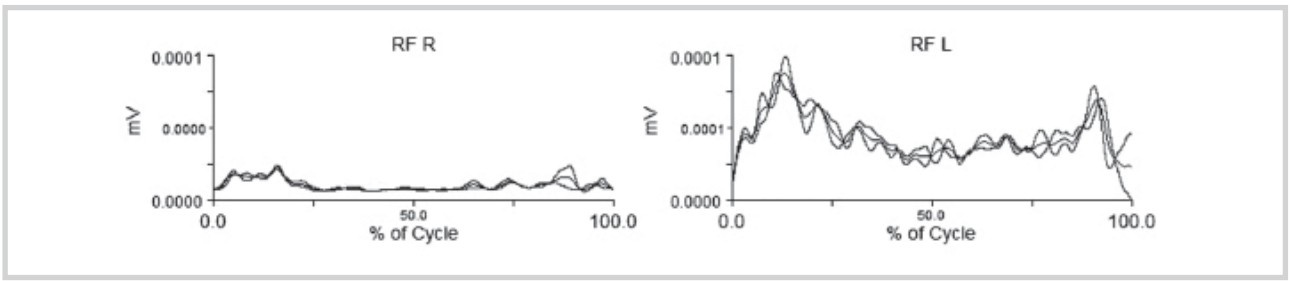

Рис. 5. **Выпрямленные ЭМГ прямых мышц бедра у пациента с правосторонним гемипарезом при подъеме на колени (сила паретичной мышцы — 3 балла).**

Сравнительная характеристика основных особенностей ЭМГ здоровых испытуемых и пациентов с постисультными гемипарезами (среднее число мышц из 12 изучаемых на 1 обследуемого, *M±m*)

Особенности ЭМГ	Здоровые	Пациенты с инсультом
Число «включенных» мышц		
Повороты головы лежа	1,88±0,13	3,43±0,75
Повороты головы стоя	3,75±0,59	5,43±0,30
Односторонний подъем конечностей	5,75±0,45	6,00±0,38
Вид ЭМГ-кривых		
1 пик при поворотах головы стоя	1,13±0,35	1,00±0,31
2 пика при одностороннем подъеме конечностей	2,88±0,23	1,43±0,57
Тоническая низкоамплитудная растянутая активность при поворотах головы стоя	2,00±1,00	4,14±0,40
Тоническая низкоамплитудная растянутая активность при одностороннем подъеме конечностей	2,38±0,46	4,29±0,81
Симметричные движения		
Одновременный подъем рук		
одинаковая амплитуда экстремумов	Все мышцы	2,29±0,36
асимметричная амплитуда		2,00±0,72
Одновременный подъем ног		
одинаковая амплитуда экстремумов	Все мышцы	0,86±0,34
асимметричная амплитуда		2,57±0,81
Подъем на колени		
одинаковая амплитуда экстремумов	Все мышцы	1,43±0,81
асимметричная амплитуда		3,00±0,79

жений у пациентов с церебральным инсультом и здоровых.

Первым из них является ЭМГ-картина своеобразного дискоординационного синдрома, выявленная при постинсультных двигательных расстройствах в большинстве мышц. Это отличие не является абсолютным, так как похожая ЭМГ-картина отмечалась и у некоторых здоровых. Подобные дискоординационные нарушения практически неизбежно присутствуют у больных с пирамидной недостаточностью (даже и без видимых парезов), но, как показало проведенное исследование, могут выявляться и у некоторых здоровых лиц.

Второй особенностью, выявленной только у пациентов с инсультом и не обнаруженной ни у одного из здоровых испытуемых, стала асимметричность мышечной активности при симметричных движениях (например, при одновременном подъеме конечностей). Эта особенность, по-видимому, может иметь и определенное диагностическое значение, помогать выявлению объективно ослабленных (хотя, возможно, и видимо сохранных при рутинном неврологическом осмотре) мышц и быть полезной для индивидуальной настройки методик физической реабилитации под двигательные особенности конкретного пациента.

Несомненно, что для более точного выявления особенностей кинематики и динамики подобных нециклических движений необходимы дальнейшие исследования с включением возможно большего числа участников и изучаемых локомоций, а также обследования в динамике, которые позволили бы выявить возможные индивидуальные «двигательные портреты» больных и здоровых, а в случаях патологии — также и динамические изменения двигательного синдрома.

ЛИТЕРАТУРА

1. *Бернштейн Н.А.* О построении движений. М: Медгиз 1947.
2. *Витензон А.С.* Закономерности нормальной и патологической ходьбы человека. М: ЦНИИПП 1998; 271.
3. *Гехт Б.М.* Теоретическая и клиническая электромиография. Наука 1990; 229.
4. *Иваничев Г.А.* Мануальная медицина. М: МЕДпресс-информ 2005; 486.
5. *Кирильченко Т.Д.* Формирование патологических поз в остром периоде полушарного ишемического инсульта и способы их коррекции: Автореф. дис. ... канд. мед. наук. М 2006.
6. *Персон Р.С.* Электромиография в исследованиях человека. М: Наука 1969; 227.
7. *Скворцова В.И., Чазова И.Е., Стаховская Л.В. и др.* Первичная профилактика инсульта. Качество жизни. Медицина 2006; 2: 72—77.
8. *Юсевич Ю.С.* Электромиография в клинике нервных болезней. М: Медицина 1958; 128.
9. *Basmajian J.V., Deluca C.J.* Muscles Alive: their functions revealed by electromyography. Baltimore: Williams & Wilkins 1986.
10. *De Luca C.J.* The use of surface electromyography in biomechanics. J Ap Biomech 1997; 13: 2: 135—163.
11. *Kirtly C.* Clinical gait analysis: theory and practice. Edinburgh [et al]: Elsevier Science Health Science 2006; 316.
12. *Olney S.J., Richards C.* Hemiparetic gait following stroke. Gait & Posture 1996; 4: 136—148.
13. *Petrilli S., Durufle A., Nicolas B. et al.* Prognostic factors in recovery of the ability to walk after stroke. J Stroke Cerebrovasc Dis 2002; 11: 330—335.
14. *Winter D.A.* The biomechanics and motor control of human gait. Waterloo, Ontario: University of Waterloo Press 1991; 143.