Синдром недифференцированной дисплазии соединительной ткани

Н.В. ПИЗОВА[1]*, А.Н. ДМИТРИЕВ[1], Д.С. ДРУЖИНИН[1], П.А. ЧИЖОВ[2], В. ТАБАКОВ[2]

[1]Кафедра неврологии с курсом нейрохирургии и медицинской генетики; [2]кафедра факультетской терапии Ярославской государственной медицинской академии

The syndrome of undifferentiated dysplasia of the connective tissue

N.V. PIZOVA, A.N. DMITRIEV, D.S. DRUZHININ, P.A. CHYZHOV, V. TABAKOV

Yaroslavl State Medical Academy

Ключевые слова: *соединительная ткань, недифференцированная дисплазия, острый инсульт.*

Key words: *connective tissue, undifferentiated dysplasia, acute stroke.*

Цель настоящего исследования — изучение клинических особенностей, состояния экстра- и интракраниальных сосудов, структурных изменений головного мозга, маркеров деградации коллагена с фенотипическими проявлениями синдрома недифференцированной дисплазии соединительной ткани (НДСТ)[1] у лиц молодого возраста.

Материал и методы

Критерием включения больных в исследование было наличие острой сосудистой патологии головного мозга у лиц молодого возраста (17—45 лет) с различной степенью выраженности фенотипических проявлений НДСТ. Критериями исключения являлись наличие острых травматических, демиелинизирующих и инфекционных поражений нервной системы, а также психических заболеваний с выраженными эмоциональными и когнитивными расстройствами.

Больных наблюдали амбулаторно в течение 1 года. Обследование проводили через 3, 6 мес и 1 год после перенесенного острого нарушения мозгового кровообращения (ОНМК).

В исследование были включены 50 пациентов молодого возраста с синдромом НДСТ и ОНМК. Инсульты у этих больных развивались в разном возрасте и по мере его увеличения (при оценке по группе в целом) их частота нарастала (рис. 1).

В соответствии с оригинальной шкалой для фенотипических признаков дисплазии соединительной ткани Л.А. Фоминой пациенты были разделены на три группы: 1-я группа — 6 (12%) пациентов с тяжелой степенью дисплазии (среднее значение 28,67±2,37 балла); 2-я группа — 19 (38%) больных с умеренной степенью НДСТ (19,58± 0,42 балла); 3-я группа — 25 (50%) пациентов с легкой формой НДСТ (14,76±0,31 балла). Среди мужчин и женщин разная степень НДСТ встречалась с одинаковой частотой.

Все пациенты обследовались неврологически. Кроме того, использовали следующие инструментальные методы: ультразвуковая допплерография, дуплексное сканирование магистральных артерий головы (МАГ), ЭХО-кардиография, рентгеновская компьютерная и магнитно-резонансная томография головного мозга, а также двусторонняя каротидная ангиография (КАГ) при подозрении на разрыв магистральной артерии или наличие аневризмы.

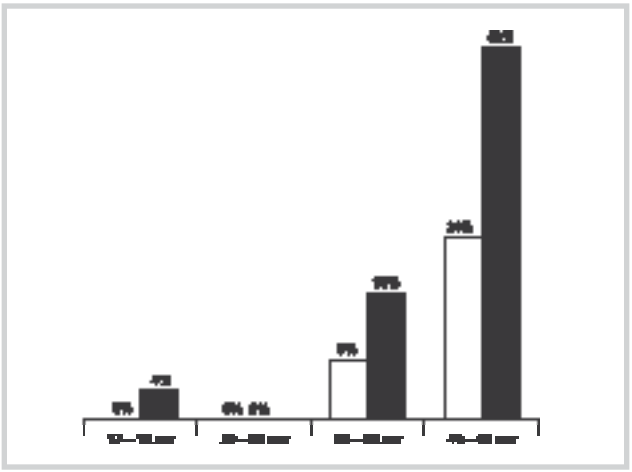

Рис. 1. **Распределение пациентов по полу и возрасту.**
Здесь и на рис. 2: светлые столбцы — мужчины, темные — женщины.

Помимо этого, производили исследование содержания фибриногена (ФГ), тромбоцитов (ТР), протромбинового индекса (ПТИ), уровня общего холестерина (ОХС), международного нормализованного отношения (МНО), частичного активированного тромбопластинового времени (АЧТВ) и времени свертывания крови (ВСК), а также уровня свободного и белок-связанного оксипролина (ОКП) сыворотки крови.

[1]Обзор литературы по теме публикуется в этом выпуске журнала.

© Коллектив авторов, 2012

*e-mail: pizova@yandex.ru

Zh Nevrol Psikhiatr im SS Korsakova 2012;112:6:4

Свободный ОКП является наиболее важным звеном лабораторной диагностики патологических сдвигов в структуре и метаболизме соединительной ткани. В нашем исследовании мы использовали способ определения свободного и белково-связанного ОКП, предложенный С.С. Тетеняц[1]. Основные этапы метода заключались в осаждении белков крови этанолом, воздействии окислителя (соляной кислоты) на надосадочную жидкость, концентрации свободного ОКП путем выпаривания смеси, экстрагировании специфического для ОКП хромогена и последующем его количественном определении спектрофотометрическим способом.

Результаты и обсуждение

У наблюдавшихся больных имелись все четыре основных симптомокомплекса НДСТ: кожный (84%), связочно-суставной (92%), костно-мышечный (70%) и кардиальный (30%). Наиболее распространенными маркерами НДСТ были миопия, бледность кожи, сколиоз и синдром гипермобильности суставов, выявляющиеся практически у каждого 2-го пациента.

У пациентов с фенотипическими проявлениями НДСТ тяжелой степени было выявлено достоверно более высокое содержание свободного ОКП в сыворотке крови (3,38±4,41 мг/л, $p<0,05$) по сравнению с умеренным (2,54±3,86 мг/л) и легким (2,46±3,41 мг/л). Кроме того, определялась прямая зависимость между возрастом больного и содержанием свободного ОКП, уровень которого был достоверно выше в возрасте 30—39 лет (2,62± 2,59 мг/л) и 40—45 лет (3,28±1,91 мг/л), что сочеталось с бóльшей частотой развития инсультов в эти возрастные периоды (24 и 72% соответственно). По уровню свободного ОКП можно судить о непрерывно протекающих процессах распада коллагена. Увеличение его содержания в сыворотке крови с возрастом доказывает прогредиентность течения НДСТ. На рис. 2 отражена частота основных факторов риска развития ОНМК в изученных случаях. Речь идет об артериальной гипертензии, артериальной гипотензии, гиперхолестеринемии, избыточной массе тела и мигрени.

У женщин наблюдалась высокая частота таких факторов риска, как предшествующие ОНМК в анамнезе, которые были зарегистрированы у 29% пациенток, причем

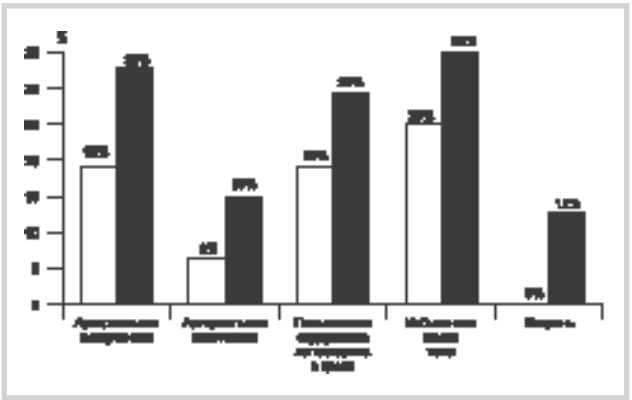

Рис. 2. **Распределение больных (в %) по факторам риска.**

[2]Тетеняц С.С. Лабораторное дело 1985; 1: 61—62.

однократный эпизод имел место в 5 случаях, 2-кратный — в 2, 3-кратный — в 1, 4-кратный — в 1. Случаи острой цереброваскулярной патологии у родственников первой линии в молодом возрасте отмечались у 18% мужчин и у 29% женщин; наследственная отягощенность по материнской линии составила 75% ($n=8$), по отцовской — 25% ($n=2$). Курение наблюдалось у 69% мужчин и у 6% женщин, а злоупотребление алкоголем — в 31 и 3% случаев соответственно. Необходимо отметить, что комбинация нескольких факторов риска была у 44% мужчин и 38% женщин.

Острая цереброваскулярная патология среди молодых лиц с НДСТ включала преходящие нарушения мозгового кровообращения (14%), ишемические (62%), геморрагические (20%) и смешанные (4%) инсульты. Атеротромботический инсульт имел место у 10% больных, кардиоэмболический — у 6%, лакунарный — у 20%, инсульт другой этиологии — у 3%, в 61% наблюдений был инсульт неизвестной этиологии. Среди геморрагических ОНМК в половине случаев были субарахноидальные кровоизлияния.

У больных выявлялась умеренная положительная корреляционная связь между степенью тяжести НДСТ и уровнем свободного ОКП как при ишемическом, так и геморрагическом инсультах. Значения коэффициента корреляции составили соответственно $r=0,32$ ($p<0,05$) и $r=0,60$ ($p<0,05$). Более высокие уровни свободного ОКП отмечались у пациентов с повторными ишемическими инсультами (4,16±2,48 мг/л по сравнению с 2,79±2,48 мг/л, $p<0,05$) и у больных, у которых родственники первой линии перенесли инсульты в молодом возрасте ($p<0,05$). Это дает основание предположить существование связи между уровнем свободного сывороточного ОКП и риском развития повторного инсульта и подтвердить генетическую обусловленность измененного фибриллогенеза у пациентов, семейный анамнез которых отягощен случаями ОНМК в молодом возрасте у родственников первой линии.

При оценке правильности хода сосудов у 31 (62%) больного были выявлены ангиодисплазии брахиоцефальных артерий, включавшие различные виды патологической извитости внутренней сонной артерии (ВСА), общей сонной артерии (ОСА) и позвоночной артерии (ПА) (значимые и незначимые для динамики крови по сосуду), а также гипоплазии и аномальное вхождение ПА в канал шейных позвонков, при этом достоверной разницы между частотой отдельных ангиодисплазий и полом пациентов не отмечалось. В 20% случаев обнаруживались комбинации патологической извитости с перегибами артерий в двух и более магистральных артериях. Патологические изменения сосудов головного мозга у больных с геморрагическим инсультом, выявленные при КАГ или по данным аутопсии, включали разрыв магистральной артерии у 5 (50%) пациентов и аневризмы — у 2 (20%) больных. У пациентов с геморрагическим инсультом, произошедшим в результате разрыва магистральной артерии, содержание свободного ОКП в сыворотке крови было достоверно выше, чем у больных с таким инсультом, развившимся на фоне АГ (4,13±4,66 и 2,40±3,13 мг/л соответственно, $p<0,05$).

У пациентов с НДСТ наиболее часто ангиодисплазии брахиоцефальных сосудов характеризовались S-образной извитостью внутренней сонной артерии (24%), гипоплазией позвоночной артерии (24%), аномальным вхождением позвоночной артерии в канал шейных позвонков (16%) и кинкингом внутренней сонной артерии (14%) (табл. 1).

Таблица 1. **Распределение пациентов с дисплазией сосудов головного мозга и шеи в зависимости от степени тяжести НДСТ**

Вид ангиодисплазии	Степень тяжести НДСТ						Всего	
	тяжелая		умеренная		легкая			
	абс.	%	абс.	%	абс.	%	абс.	%
S-образная извитость ОСА	0	—	1	5	—		1	2
S-образная извитость ВСА	1	16	6	32	5	20	12	24
С-образная извитость ВСА	3	50	1	5	0	—	4	8
Кинкинг ВСА	2	33	4	21	1	4	7	14
Коллинг ВСА	0	—	1	5	0	—	1	2
Деформация ПА	0	—	3	16	2	8	5	10
Гипоплазия ПА	2	33	4	21	6	24	12	24
Аплазия ПА	0	—	1	5	0	—	1	2
Аномальное вхождение ПА в канал шейных позвонков	1	16	3	16	4	16	8	16
Мешотчатая аневризма	0	—	4	21	1	4	5	10
Артериовенозная мальформация	0	—	0	—	2	8	2	4

Таблица 2. **Особенности острых сосудистых поражений головного мозга у лиц молодого возраста с фенотипическими проявлениями НДСТ**

Признак	Выраженность признака	
	НДСТ +	НДСТ —
Инсульты у родственников первой степени родства	++	—/+
Инсульты в анамнезе	++	—/+
ПНМК	++	—/+
Подтипы инсульта:		
атеротромботический	—/+	++
инсульт неизвестной этиологии	+++	—/+
Данные нейровизуализации:		
Лейкоареоз	+	++
Перивентрикулярные очаги	—/+	+
Множественные очаги	—/+	—/+
Лакунарные очаги	+	+
Корково-подкорковые очаги	+	++
Отсутствие ишемических очагов	++	—/+
Кисты	+	++
Отсутствие постишемических изменений	+++	—/+
Допплеровское/дуплексное сканирование:		
Ангиодисплазии	+++	—/+
S-образная извитость ВСА	++	—/+
Кинкинг ВСА	++	—/+
Гипоплазия ПА	++	—/+
Аномальное вхождение ПА в канал шейных позвонков	++	—/+
Мешотчатые аневризмы	++	—/+
Наличие атеросклеротических бляшек	—/+	++
Стенозы магистральных артерий	—/+	+++

Примечание. Признак резко выражен (+++); умеренно выражен (++); легко выражен (+); нехарактерен (—/+); отсутствует (—).

Достоверно значимых различий в частоте встречаемости отдельных ангиодисплазий в зависимости от тяжести НДСТ выявлено не было. На этом фоне самый высокий уровень свободного ОКП выявлен у больных с кинкингом (3,76±1,85 мг/л) и S-образной извитостью ВСА (3,71± 2,56 мг/л).

Нейровизуализационное обследование пациентов с клиническими проявлениями ишемического геморрагического инсульта и ОНМК в 32 случаях (80%) проводили с использованием рентгеновской и в 8 (20%) — магнитно-резонансной томографии головного мозга: у 14 (44%) пациентов с фенотипическими проявлениями НДСТ «свежие» очаговые ишемические изменения отсутствовали; малые подкорковые (лакунарные) очаги имелись у 8 (25%), корково-подкорковые — у 6 (19%), малые корковые — у 2 (6%), обширные подкорковые — у 2 (6%). При этом одиночные ишемические очаги обнаружены у 16 (50%) пациентов, множественные — у 2 (6%), перивентрикулярные — у 2 (6%). Геморрагическая трансформация инфаркта мозга была выявлена у 2 (6%) больных. При произведенной в восстановительном периоде рентгеновской компьютерной томографии на месте «свежих» очагов

были обнаружены формирующиеся кисты — в 12 (38%) случаях, очаги глиоза — в 1 (3%) наблюдении, кистозно-глиозная трансформация — у 3 (9%) больных; постинсультные изменения отсутствовали у 16 (50%) пациентов. При МРТ отсутствие ишемических очагов регистрировалось у 5 (64%) больных, лакунарные очаги — у 2 (24%), корково-подкорковые очаги — у 1 (12%); множественные ишемические очаги представлены у 2 (24%), перивентрикулярные — у 1 (12%). В восстановительном периоде при МРТ формирование кисты было у 3 (38%) пациентов, кистозно-глиозная трансформация — у 1 (12%), отсутствие постинсультных изменений — у 4 (50%).

Отдельному анализу подверглись 19 случаев с отсутствием очаговых изменений по данным компьютерной томографии. Из них у 16 (84%) преобладали ишемические инсульты неизвестной этиологии и среди больных большинство (63%) составили женщины. Пациенты обоих полов не различались по возрасту, среднее значение которого у мужчин составило 41,57±1,13, у женщин — 42,58±1,20 года (p>0,05). Следует отметить, что для данной группы пациентов было характерно более высокое содержание свободного ОКП в сыворотке крови по сравнению с больными, у которых при рентгеновской и магнитно-резонансной томографии диагностировались определенные очаги в головном мозге (свободный ОКП в подгруппах 3,43±0,224 и 2,24±0,115 мг/л соответственно, p<0,001). Не было выявлено достоверной связи между определенной степенью тяжести НДСТ и отсутствием очаговых изменений при нейровизуализации как у мужчин, так и у женщин.

Таким образом, пациенты молодого возраста с инсультами и синдромом НДСТ отличаются от больных соответствующего возраста без НДСТ структурой ишемических и геморрагических форм ОНМК, патогенетическими подтипами ишемических инсультов, факторами риска, клинической картиной, характером патологии магистральных артерий головы и шеи, очаговыми и структурными поражениями головного мозга, а также степенью тяжести на момент развития острого эпизода, течением и исходами. Соответствующие данные суммированы в табл. 2.

★ ★ ★