Влияние рефлекторной терапии на динамику когнитивных нарушений у больных с хронической вертебрально-базилярной недостаточностью

К.м.н., доц. В.Н. ТЯН, д.м.н., проф. В.С. ГОЙДЕНКО, врач О.А. БОГДАРЕВА

Effect of reflex therapy on the dynamics of cognitive impairment in patients with chronic vertebrobasilar insufficiency

V.N. TYAN, V.S. GOYDENKO, O.A. BOGDARYOVA

Кафедра рефлексологии и мануальной терапии Российской медицинской академии последипломного образования, Москва

У 77 больных с легкими и умеренными когнитивными нарушениями на фоне хронической вертебрально-базилярной недостаточности (дисциркуляторная энцефалопатия I—II стадии) проведена оценка эффективности рефлекторной терапии. Включение рефлексотерапии и биодинамической коррекции в комплексную терапию повышает ее эффективность по сравнению с общепринятым подходом, что подтверждается данными динамического нейропсихологического исследования больных с дисциркуляторной энцефалопатией, обусловленной вертеброгенной патологией.

Ключевые слова: *вертебрально-базилярная недостаточность, рефлексотерапия, биодинамическая коррекция, когнитивные нарушения.*

Effectiveness of reflex therapy on the dynamics of cognitive impairment was assessed during the observation and treatment of 77 patients with chronic vertebrobasilar insufficiency. The inclusion of acupuncture and biodynamic correction in the complex therapy of patients with chronic vertebrobasilar insufficiency increases the effectiveness of integrated treatment compared with conventional therapy that was confirmed by neuropsychological studies of patients with discirculatory encephalopathy caused by vertebral pathology.

Key words: *vertebrobasilar insufficiency, reflexology, biodynamic correction, cognitive dysfunction.*

Основными причинами недостаточности мозгового кровообращения являются атеросклероз, гипертоническая болезнь, их сочетание, нарушения ритма сердца, гемореологические расстройства и другие нарушения, приводящие к гипоксии и ишемии мозга [2, 3, 8, 13, 17, 22]. Наряду с перечисленными причинами дисциркуляторные явления в вертебрально-базилярном бассейне, связанные с нарушением артериального кровотока, могут быть обусловлены раздражением симпатического сплетения позвоночных артерий и их ветвей с развитием вазоспастических явлений или сдавлением позвоночных артерий, приводящим к ограничению или прекращению кровотока. Эти факторы могут проявляться отдельно или одновременно. Кроме нарушений в артериальном звене мозговой перфузии, важнейшую роль в патогенезе гипоксии головного мозга играют затруднения венозного оттока в краниальных отделах позвоночника [2, 10—12, 16]. В формировании этих нарушений большое значение придается вертеброгенным поражениям, которые могут быть врожденными (краниовертебральные аномалии, деформации и аномалии развития самих позвоночных артерий), встречающимися в 20—35% случаев у больных с хронической недостаточностью кровообращения в вертебрально-базилярном бассейне, и приобретенными (дисфункция мышечного аппарата, функциональное и органическое блокирование суставов атланто-окципитального сочленения и суставов шейного отдела позвоночника, нестабильность отдельных позвоночно-двигательных сегментов (ПДС), дегенеративно-дистрофические поражения шейного отдела позвоночника, перенесенные травмы шейного отдела позвоночника и т.д.) [2, 5, 6, 10—12, 14]. Многие исследователи рассматривают венозную дисциркуляцию, возникающую вследствие сдавления венозных позвоночных сплетений грыжами межпозвонковых дисков, остеофитами, гипертрофированными связками и т.д., в качестве одного из универсальных факторов развития застойной гипоксической энцефалопатии, приводящей к сосудистым церебральным расстройствам наряду с другими факторами [2, 10—12, 16].

Болевые синдромы, рефлекторные мышечные компрессии и неврологические расстройства, возникающие вследствие поражения структур периферической нервной системы шейного отдела позвоночника, вносят свой вклад в клиническую картину хронических цереброваскулярных нарушений [2, 10—12, 14]. Наряду с этими синдромами ведущим проявлением хронических цереброваскулярных

© Коллектив авторов, 2011

e-mail: doctorvnt@tochka.ru

Zh Nevrol Psikhiatr Im SS Korsakova 2011;111:7:37

расстройств является нарушение когнитивных функций, поэтому исследование динамики когнитивных нарушений в процессе комплексного лечения с использованием рефлексотерапии и биодинамической коррекции является актуальной задачей.

Цель исследования заключалась в изучении влияния рефлекторной терапии на динамику когнитивных нарушений у больных с хронической вертебрально-базилярной недостаточностью.

Материал и методы

Обследованы 77 больных, 51 женщина и 26 мужчин, средний возраст — 49±4,3 года, с хроническими цереброваскулярными нарушениями (клиникой дисциркуляторной энцефалопатии I—II стадии), обусловленными вертеброгенными причинами, проходившие курс стационарного лечения в неврологическом отделении ГКБ им. Боткина Москвы. Всем пациентам были проведены клинико-неврологическое обследование, альгологическое тестирование по визуально-аналоговой шкале (ВАШ) боли, мануальная диагностика по К. Левиту, рентгенография шейного отдела позвоночника (при необходимости с функциональными пробами), магнитно-резонансная томография (МРТ) шейного отдела позвоночника, ультразвуковое триплексное сканирование брахиоцефальных артерий (БЦА), транскраниальная допплерография (ТКДГ), ЭКГ, нейропсихологическое тестирование на добровольной основе. В исследование не включали больных с атеросклеротическим стенозом магистральных артерий головы более 70% [19].

Мануальное обследование не только позволяло провести диагностику статических нарушений позвоночника, изменений двигательного стереотипа, состояния отдельных ПДС (функциональное, органическое блокирование и нестабильность), но и значительно дополняло данные рентгенологического обследования о наличии различного вида смещений позвонков (анте-, латеро-, ретролистезы, комбинированные лестничные смещения позвонков). Кроме того, именно при помощи мануальных методов обследования определялись рефлекторные мышечные компрессии (синдром нижней косой мышцы головы, синдром передней лестничной мышцы и др.), вызывающие наряду с дегенеративно-дистрофическими изменениями шейного отдела позвоночника рефлекторное раздражение периартериального сплетения или компрессию определенного участка позвоночной артерии, приводя к несостоятельности кровообращения в вертебрально-базилярной системе [5—7, 10—12, 14, 15, 18].

Всем пациентам для выявления когнитивных расстройств было проведено нейропсихологическое обследование перед началом лечения, после его окончания и через 3 мес после завершения курса. Тестирование проводили в два этапа и с учетом уровня исходной образованности пациентов. Для каждого пациента оформляли карту-протокол нейропсихологического исследования, которая включала паспортные данные, сведения об образовании и профессии, доминирующем полушарии, жалобы пациента и клинический диагноз, задания для психодиагностического тестирования.

На первом этапе предлагалось скрининговое тестирование по Монреальской шкале оценки когнитивных функций для оценки внимания и его концентрации, исполнительских функций, памяти, речи, зрительно-конструктивных навыков, абстрактного мышления, счета и ориентации [21]. В сравнении с Краткой шкалой оценки психического статуса (MMSE) [23] Монреальская шкала более удобна по форме и чувствительна даже при легких когнитивных расстройствах, кроме того, при исследовании учитывается уровень образованности пациента. Время проведения первого этапа составило в среднем 10 мин.

На втором этапе для углубленной оценки степени когнитивных нарушений проводили расширенное тестирование пациентов с использованием таблиц Шульте и корректурных проб Бурдона, шкал памяти и внимания Векслера, исследование смысловой памяти и семантического кодирования, пробы на запоминание рассказов, исследование символического праксиса и фразовой речи, исследование оптико-пространственного генеза (срисовывание сложных фигур Тейлора) [1].

По результатам нейропсихологического обследования у 49 (64%) пациентов были выявлены легкие когнитивные нарушения в виде замедления выполнения психодиагностических тестов за счет снижения концентрации и устойчивости внимания, а также скорости психомоторных реакций. Эти больные хорошо справлялись с тестами, не предусматривающими учет времени их выполнения. У остальных 28 (36%) пациентов определены умеренные когнитивные нарушения, проявляющиеся даже в тех тестах, где учет времени не проводился. Важным диагностическим признаком данного типа расстройств являлось сохранение способности к компенсации когнитивного дефекта: предоставление подсказок или алгоритма действий существенно улучшало выполнение нейропсихологических тестов [9]. В этой группе пациентов преобладали расстройства памяти и внимания, возникали сложности при выполнении заданий на исследование зрительно-конструктивных навыков. Ориентация и абстрактное мышление, по данным нейропсихологического исследования, были нарушены лишь у 2 (2,6%) больных исследуемой группы.

В зависимости от проводимого лечения все больные были разделены на две группы. Основную группу составил 41 больной, из них 22 — с легкими когнитивными расстройствами и 19 — с умеренными. Комплексное лечение больных этой группы включало рефлексотерапию и биодинамическую коррекцию [4, 6]. В контрольную группу вошли 36 больных, 20 — с легкими когнитивными расстройствами и 16 — с умеренными, получающих общепринятую консервативную терапию.

Рефлексотерапию в основной группе пациентов проводили перед сеансами биодинамической коррекции в течение 10—12 дней, использовали тормозные методики корпоральной и аурикулярной иглотерапии, микроиглотерапии с включением точек общего, сегментарного и местного действия. При наличии участков локального мышечного гипертонуса проводили поверхностную иглотерапию игольчатым валиком, точечный, сегментарный, вакуумный массаж.

Биодинамическая коррекция — комплекс мероприятий, включающий приемы мануальной терапии, выполняемые в щадящем режиме, после предварительной подготовки больного методами рефлекторной терапии при соблюдении ряда принципов диагностических и лечебных приемов [6]. В основной группе пациентов она была на-

правлена на оптимизацию двигательного стереотипа и устранение постуральных нарушений, нормализацию функциональных соотношений костных структур и связочно-мышечного аппарата шейного отдела позвоночника. Мануальное воздействие проводили с использованием мобилизационных приемов, а при наличии функциональных блоков ПДС позвоночника — мобилизационно-манипуляционных воздействий и приемов постизометрической релаксации напряженных мышц после специальной подготовки больного методами рефлексотерапии. Исключали приемы постизометрической релаксации на разгибание, боковые наклоны и вращение, приемы мобилизационных и манипуляционных техник на разгибание и вертикальные тракции с наклонами головы назад и в противоположную сторону. При наличии нестабильности отдельных ПДС шейного отдела позвоночника рекомендовали ношение ортопедического воротника, а лечение начинали со смежных сегментов позвоночника. Биодинамическую коррекцию проводили через день по 3—6 процедур на курс.

Результаты и обсуждение

Все больные предъявляли жалобы преимущественно астенического характера (быстрая утомляемость, снижение внимания, памяти, головные боли при умственном напряжении, письме, чтении), выраженные в основном во второй половине дня, которые сочетались с жалобами на боли в области затылка, шеи и верхних конечностей после резких движений, физической нагрузки или длительной вынужденной позы. Кроме того, 65 (84,4%) больных отмечали скованность и болезненность в шейно-затылочной области после сна. При неврологическом осмотре у 69 (89,6%) пациентов исследуемой группы определялись стойкие микроочаговые симптомы: рефлексы орального автоматизма, пирамидные асимметрии, нарушения чувствительности, нистагм, недостаточность конвергенции, условно патологические кистевые и стопные феномены (табл. 1). У 57 (74%) больных был положительным симптом де Клейна (возникновение головокружения, горизонтального нистагма, тошноты, шума в голове при форсированных поворотах и запрокидывании головы). Положительный симптом де Клейна является не только клиническим свидетельством включения механизмов экстравазальной компрессии, но и признаком резко ограниченных компенсаторных возможностей во всей вертебрально-базилярной системе в результате самых разнообразных причин.

Частота встречаемости основных факторов экстравазальной компрессии позвоночных артерий по данным мануальной диагностики, рентгенографии и МРТ шейного отдела позвоночника у наблюдаемых больных представлена в табл. 2.

У 54 (70,1%) пациентов были определены различные нарушения сердечной деятельности: кардиалгии, экстрасистолии, нарушения ритма сердца и признаки развития ишемической болезни сердца. При офтальмологическом исследовании у 62 (80,5%) больных отмечены ангиопатия и ангиосклероз сосудов сетчатки глаз, что подтвердило выраженность и длительность гипертонической болезни и атеросклеротического поражения сосудов. Одно- или двусторонние нарушения слуха определяли у 52 (67,45%) пациентов. Изменения показателей липидного и белкового обменов имели 59 (76%) больных данной группы.

Всем пациентам было проведено ультразвуковое триплексное сканирование БЦА. У пациентов с клиникой дисциркуляторной энцефалопатии I—II стадии определялись признаки их атеросклеротических изменений с преобладанием снижения линейной скорости кровотока (ЛСК) по позвоночным артериям, извитостью позвоночных артерий и признаками затруднения венозного оттока. Положительная позиционная нагрузка на шейный отдел позвоночника во время исследования указывала на зависимость между наличием дегенеративно-дистрофических изменений позвоночника и гемодинамикой в позвоночных артериях (табл. 3). По данным ТКДГ, снижение метаболической регуляции по задним мозговым артериям было установлено у 64 (83,1%) больных, снижение кровотока по задним мозговым артериям при пробах с поворотами головы — у 59 (76,6%), асимметрия кровотока по позвоночным артериям больше 30% — у 65 (84,4%).

Применение рефлексотерапевтических методов в комплексном лечении хронической вертебрально-базилярной недостаточности позволило эффективно купировать болевой синдром вследствие активизации основных

Таблица 1. **Частота встречаемости основных неврологических симптомов у обследованных пациентов**

Симптом	Число больных	
	абс.	%
Цервикалгия	16	20,7
Цервикокраниалгия	45	58,4
Цервикобрахиалгия	14	18,1
Головокружение	76	98,7
Вегетососудистые нарушения	52	67,5
Нарушения координации	77	100
Нарушения функции черепных нервов	67	87
Зрительные расстройства	12	15,5
Анизорефлексия	58	75,3
Нарушения чувствительности	60	7,7
Двигательные нарушения	62	80,5
Эмоциональные нарушения	75	97,4
Снижение работоспособности	77	100
Ощущение «хруста» при поворотах головы	76	98,7

Таблица 2. **Частота встречаемости основных факторов экстравазальной компрессии у обследованных пациентов с хронической вертебрально-базилярной недостаточностью**

Факторы экстравазальной компрессии	Число больных	
	абс.	%
Спондилоартроз унковертебральных сочленений	71	92,2
Экзостозы суставных отростков	75	97,4
Подвывихи по Ковачу	36	46,7
Аномалии развития шейного отдела позвоночника	14	18,1
Грыжи межпозвонковых дисков	77	100
Смещения тел позвонков	77	100
Функциональные блоки	75	97,4
Органические блоки	71	92,2
Нестабильность ПДС	46	59,7
Рефлекторные мышечные компрессии	70	90,9

Таблица 3. **Результаты ультразвукового триплексного сканирования брахиоцефальных сосудов у обследованных пациентов с дисциркуляторной энцефалопатией I—II стадии**

Показатель	Число больных	
	абс.	%
Признаки атеросклероза	64	83,1
Снижение ЛСК по одной общей сонной артерии	28	36,3
Снижение ЛСК по обеим общим сонным артериям	14	18,1
Снижение ЛСК по одной позвоночной артерии	53	68,8
Снижение ЛСК по обеим позвоночным артериям	22	28,5
Асимметрия кровотока в каротидном бассейне	52	67,5
Асимметрия кровотока в вертебрально-базилярном бассейне	54	70,1
Извитость позвоночных артерий	65	84,4
Гипоплазия одной из позвоночных артерий	2	2,5
Положительная позиционная нагрузка на шейный отдел позвоночника	62	80,5

механизмов антиноцицептивной системы (опиоидный, серотонинергический, норадренергический) [4, 14, 19].

Анализ результатов проведенного лечения в основной группе показал улучшение у 38 (92,6%) больных по данным неврологического осмотра. Положительной динамики не наблюдалось у 4 (9,7%) пациентов с грубыми посттравматическими поражениями шейного отдела позвоночника. У больных основной группы было отмечено достоверное (p<0,05) уменьшение уровня боли (цервикалгии, цервикокраниалгии, цервикобрахиалгии) по ВАШ в среднем на 72±0,7% от исходных значений, уменьшение проявлений вестибулоатактического синдрома у 34 (83%) больных, уменьшение выраженности пирамидной недостаточности у 13 (32%), нормализация функций черепных нервов — 24 (14%). У 22 (53,6%) пациентов основной группы отмечались увеличение объема активных движений во всех отделах позвоночника, нормализация мышечного тонуса, улучшение общего самочувствия. В контрольной группе улучшение по данным неврологического осмотра было у 17 (47,2%) больных. В этой группе отмечено достоверное (p<0,05) снижение уровня боли (цервикалгии, цервикокраниалгии, цервикобрахиалгии) по ВАШ в среднем на 39±0,8% от первоначального значения, у 15 (42%) больных — уменьшение проявлений вестибулоатактического синдрома, у 6 (16%) — уменьшение выраженности пирамидной недостаточности, у 2 (6%) — нормализация функций черепных нервов. У 13 (36%) пациентов контрольной группы наблюдались увеличение объема активных движений во всех отделах позвоночника, нормализация мышечного тонуса, улучшение общего самочувствия.

Положительная динамика по результатам ультразвукового триплексного сканирования БЦА к окончанию курса лечения отмечена у 18 (43,9%) больных основной и 9 (25%) контрольной группы в виде нормализации артериальной составляющей церебральной гемодинамики (увеличение пульсового кровенаполнения, уменьшение его асимметрии, нормализация показателей линейной скорости кровотока).

По результатам нейропсихологического тестирования после проведенного курса лечения в основной и контрольной группах пациентов отмечена положительная динамика в виде увеличения скорости нейродинамических процессов, улучшения краткосрочной памяти и концентрации внимания.

При отсроченном нейропсихологическом тестировании через 3 мес у больных с легкими когнитивными нарушениями из основной группы положительные изменения достоверно сохранялись на достигнутом уровне, нейропсихологическое обследование выявляло лишь минимальные отклонения при выполнении тестов Монреальской шкалы, которые укладывались в показатели нормы. В контрольной группе у пациентов с легкими когнитивными расстройствами отмечалось достоверное (p<0,05) снижение показателей Монреальской шкалы на 45±0,3%. У пациентов с умеренными когнитивными расстройствами при отсроченном тестировании в основной группе до-

стигнутые положительные изменения достоверно сохранились у 12 (63%), в контрольной — у 6 (37%) ($p<0,05$) (рис. 1, А, Б).

В качестве иллюстрации приведем клиническое наблюдение.

Больная И., 48 лет, секретарь, поступила на лечение в неврологическое отделение ГКБ им. Боткина с жалобами на боли в затылочной области, иррадиирующие в правую руку, онемение кончиков пальцев правой руки, головокружение, тошноту, периодически возникающее чувство сердцебиения, страха, повышенную утомляемость, эмоциональную лабильность, нарушения сна. Работа связана с длительным вынужденным положением головы. Головные боли и головокружения появились 5 лет назад на фоне нервного стресса и физических нагрузок. Неоднократно лечилась стационарно с временным положительным эффектом.

Объективно: состояние средней тяжести, фиксирована на своих ощущениях, снижен фон настроения. Нормального телосложения, отеков нет. Положение головы вынужденное, ограничение объема активных и пассивных движений в шейном и поясничном отделах позвоночника. Горизонтальный нистагм, усиление головокружения и тошноты при поворотах и запрокидывании головы. Слабость конвергенции. Координаторные пробы выполняет удовлетворительно, в позе Ромберга пошатывается. Положительный симптом де Клейна. Повышен мышечный тонус трапециевидных мышц и задних мышц шеи, паравертебральных мышц спины. Снижена сила правой кисти до 4 баллов. Сухожильные рефлексы с рук D<S, с ног D=S. Болезненность при пальпации точек выхода затылочного нерва. Гипестезия дерматомов справа в зоне иннервации С5—С7 корешков. Патологических кистевых и стопных рефлексов нет. Показатель по 100-балльной ВАШ боли составил 80.

По данным *мануального обследования* — неоптимальный двигательный стереотип. Ограничение активных движений во всех направлениях в шейном отделе позвоночника, ограничение пассивных движений в позвоночно-двигательных сегментах С0—С1, С6—С7, С7—Th1. Функциональный блок С0—С1, ротация С2 вправо, ретролистез С5, функциональный блок С6—С7, С7—Th1, функциональный блок левого крестцово-подвздошного сочленения. Тоническое напряжение нижних косых мышц головы, вертикальной и горизонтальной порций трапециевидной мышцы справа, синдром передней лестничной мышцы справа.

На *рентгенограмме* шейного отдела позвоночника определяются распространенный остеохондроз со снижением высоты межпозвонковых дисков на уровне С3—С7, спондилоартроз унковертебральных сочленений, небольшая ротация тела С2 вправо (рис. 2, А), ретролистез С5 (рис. 2, Б).

На МРТ шейного отдела позвоночника шейный лордоз выпрямлен. Высота и форма тел шейных позвонков не изменены, структура их обычная. Замыкательные пластины деформированы в сегменте С5—С6. Неравномерно

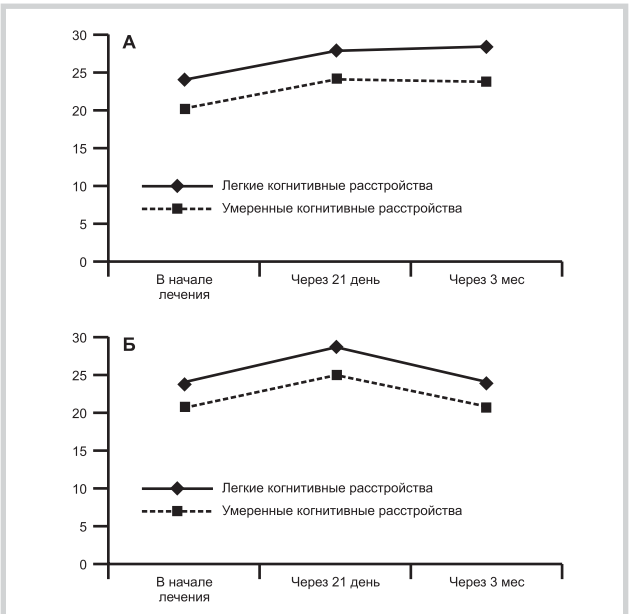

Рис. 1. **Динамика среднего балла по Монреальской шкале оценки когнитивных функций в процессе лечения.**

А — у пациентов основной группы; Б — у пациентов контрольной группы.

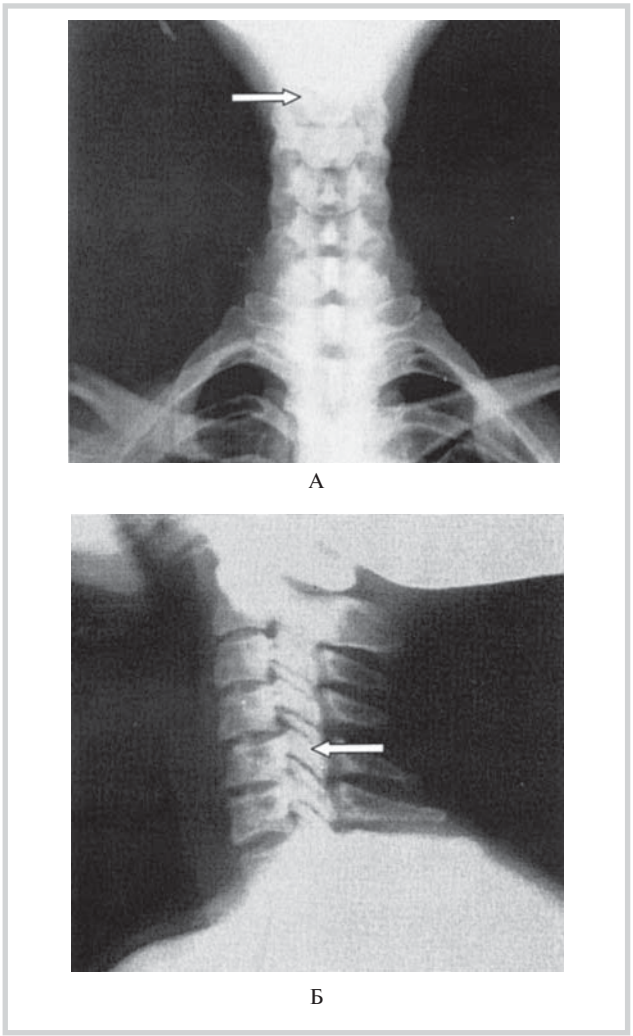

Рис. 2. **Рентгенограммы шейного отдела позвоночника больной *И.*, 48 лет.**

А — в прямой проекции. Снижение высоты межпозвонковых дисков, спондилоартроз унковертебральных сочленений С3—С7. Небольшая ротация тела С2 позвонка вправо (стрелка); Б — в боковой проекции. Выпрямление шейного лордоза, снижение высоты межпозвонковых дисков С5—С6. Ретролистез С5 позвонка (стрелка).

выражены краевые остеофиты, несколько более в сегменте С5—С6, где умеренно снижена высота межпозвонкового диска. В сегментах С4—С5 и С6—С7 определяется умеренное выпячивание дисков по заднебоковым контурам. В сегменте С5—С6 на фоне краевых остеофитов неравномерно выраженное выпячивание по правому заднебоковому контуру до 3,2 мм. По левому заднебоковому контуру выпячивание диска до 3 мм. Сужены межпозвонковые отверстия, несколько более правое. Деформирован контур дурального мешка, сужено переднее цистернальное пространство. Позвоночный канал на уровне сегмента С5—С6 умеренно сужен. Спинной мозг обычной формы и структуры. Щели дугоотростчатых сочленений неравномерны. Заключение: картина остеохондроза шейного отдела позвоночника, более выраженного в сегменте С5—С6, заднебоковые грыжи дисков С4—С5, С5—С6, С6—С7 на фоне остеофитов, стенозирование межпозвонковых отверстий. Спондилоартроз (рис. 3, А, Б).

При *ультразвуковом триплексном сканировании БЦА* проходимость общей сонной, наружной сонной, внутренней сонной артерий справа и слева не нарушена, размеры сосудов не изменены. Комплекс интима—медиа—адвентиция не изменен. Сосудистая стенка не уплотнена. Значимой асимметрии скоростных показателей по этим артериям не выявлено. Диаметр левой позвоночной артерии — 3,0 мм, ЛСК — 21,2 см/с, после выполнения функциональной пробы ЛСК — 34 см/с, кровоток магистральный. Диаметр правой позвоночной артерии — 2,8 мм, ЛСК — 18,2 см/с, после выполнения функциональной пробы ЛСК — 9,4 см/с, кровоток коллатерального типа. Признаки вертеброгенного воздействия при пробах с поворотами головы. Заключение: признаки экстравазальной компрессии правой позвоночной артерии.

По данным ТКДГ, ЛСК по каротидному бассейну в норме, по позвоночным артериям снижена до 15 см/с, больше в дистальных отделах. Периферическое сопротивление повышено, венозный кровоток усилен справа в области орбиты. При фотостимуляции метаболическая регуляция в задней мозговой артерии быстро истощается. При проведении функциональной пробы с поворотами головы определяется снижение сосудистой реактивности в задних мозговых артериях. Асимметрия ЛСК по задним мозговым артериям D<S.

На ЭКГ ритм синусовый, вертикальное положение электрической оси сердца, частота сердечных сокращений — 75 в минуту.

Нейропсихологическое исследование. По Монреальской шкале оценки когнитивных функций — 24 балла. Определены нарушения зрительно-конструктивных навыков и отсроченного воспроизведения слов при исследовании памяти и внимания, что было подтверждено результатами тестов семантического кодирования, таблиц Шульте, корректурных проб Бурдона, теста копирования фигуры Тейлора.

Диагноз: цервикобрахиалгия на фоне остеохондроза шейного отдела позвоночника, заднебоковые протрузии С3—С6. Дисциркуляторная энцефалопатия I стадии.

Пациентка в течение 21 дня находилась на стационарном лечении в неврологическом отделении ГКБ им. С.П. Боткина. Соблюдала ортопедический режим. Наряду с общепринятой медикаментозной терапией ей был проведен курс рефлексотерапии и биодинамической коррекции (щадящая мануальная терапия). После курса лечения отмечалось значительное улучшение состояния: нормализовались настроение и сон, перестали беспокоить головные боли и боли в руке, увеличился объем движений в шейном отделе позвоночника, восстановились сила и чувствительность правой руки. Показатель по ВАШ боли — 10 баллов. По данным нейропсихологического исследования, улучшились показатели когнитивных функций. При выписке пациентке были даны рекомендации по проведению приемов аутомобилизации шейного отдела позвоночника.

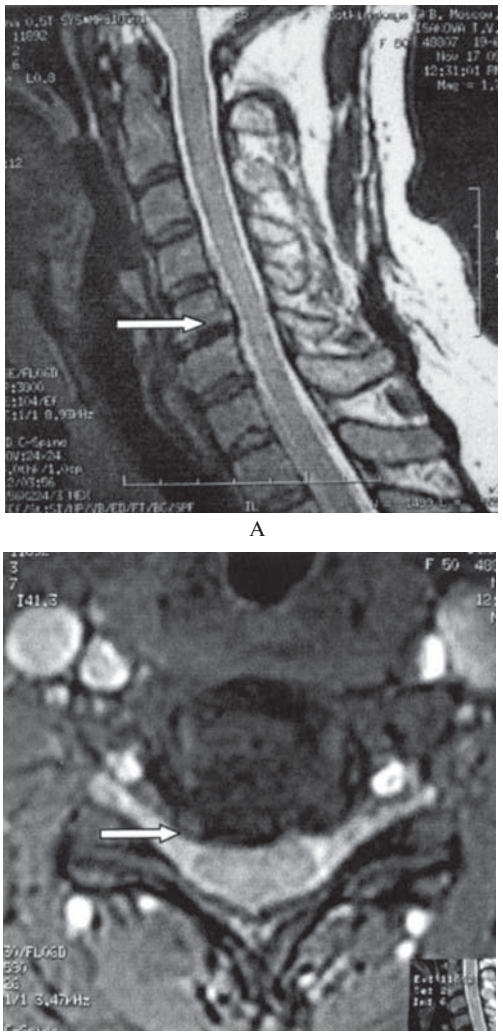

Рис. 3. **МРТ шейного отдела позвоночника больной *И.*, 48 лет.**

А — в сагиттальной проекции. Протрузии межпозвонковых дисков на уровнях С4—С5, С6—С7, грыжа межпозвонкового диска С5—С6 (стрелка); Б — в аксиальной проекции, уровень С5—С6. Правосторонняя заднебоковая грыжа, сдавливающая передний контур дурального мешка (стрелка).

Таким образом, наличие вертеброгенных неврологических синдромов значительно ухудшает течение основного сосудистого заболевания, приводя к более ранней декомпенсации недостаточности кровоснабжения головного мозга и раннему проявлению когнитивных расстройств. Применение рефлексотерапии и биодинамической коррекции в комплексном лечении хронической вертебрально-базилярной недостаточности патогенетически обоснованно, позволяет эффективно купировать

болевой синдром, уменьшить проявления вестибуло-атактического, пирамидного, вегетативно-сосудистого синдромов, нормализовать функциональные соотношения костных структур и связочно-мышечного аппарата шейного отдела позвоночника, что приводит к улучшению церебральной гемодинамики, когнитивных функций и общего самочувствия больных. Эффективность такого комплексного подхода подтверждается данными динамического нейропсихологического исследования больных с дисциркуляторной энцефалопатией, обусловленной вертеброгенной патологией.

ЛИТЕРАТУРА

1. *Бизюк А.П.* Компедиум методов нейропсихологического исследования. Ст-Петербург: Речь 2005.
2. *Верещагин Н.В.* Патология вертебрально-базилярной системы и нарушения мозгового кровообращения. М: Медицина 1980; 310.
3. *Гусев Е.И. и др.* Неврология и нейрохирургия. М 2000; 555—569.
4. *Гойденко В.С., Котенева В.М.* Практическое руководство по рефлексотерапии. М 1982; 186.
5. *Гойденко В.С. и др.* Мануальная терапия неврологических проявлений остеохондроза позвоночника. М: Медицина 1988; 238.
6. *Гойденко В.С., Тян В.Н., Мосейкин И.А.* Роль рефлексотерапии и биодинамической коррекции в комплексном лечении спондилогенной сосудистой недостаточности в вертебробазилярной системе. В сб.: Успехи теоретической и клинической медицины. Выпуск 7, том 1. Материалы научных исследований Российской медицинской академии последипломного образования. М 2008; 98—103.
7. *Жулев Н.М., Лобзин С.В., Гориславец В.А.* Основные принципы мануальной терапии при вертеброгенной патологии нервной системы цервикальной локализации. В сб.: Избранные вопросы клинической неврологии. Ст-Петербург: ВМедА 1997; 80—82.
8. *Камчатнов П.Р., Гордеева Т.Н., Кабанов А.А. и др.* Клинико-патогенетические особенности синдрома вертебрально-базилярной недостаточности. Инсульт 2001; 1: 55—57.
9. *Левин О.С.* Диагностика и лечение деменции в клинической практике. М: Медпресс-информ 2010; 256.
10. *Левит К., Захсе Й., Янда В.* Мануальная медицина. Пер. с нем. М: Медицина 1993; 512.
11. *Ситель А.Б.* Мануальная терапия. Руководство для врачей. М: Русь 1998; 302.
12. *Ситель А.Б., Кузьминов К.О., Бахтадзе М.А.* Влияние дегенеративно-дистрофических процессов в шейном отделе позвоночника на нарушения гемодинамики в вертебрально-базилярной системе. Мануальная терапия 2010; 1: 37: 10—21.
13. *Трошин В.Д.* Сосудистые заболевания нервной системы: ранняя диагностика и профилактика. Сосудистые заболевания нервной системы. Под ред. М.М. Одинака, А.Н. Кузнецова. Ст-Петербург: ВМА 1998; 45—47.
14. *Тян В.Н.* Современные подходы к лечению ранних форм сосудистой патологии мозга. Рефлексология 2007; 1—2: 13—14: 30—34.
15. *Тян В.Н.* Влияние рефлекторных методов лечения на динамику неврологических синдромов при вертебробазилярной недостаточности. Рефлексология 2007; 3—4: 15—16: 29—32.
16. *Фролов В.А., Харенко В.Н.* Анатомо-физиологические особенности венозной системы, лимфообращения и ликвородинамики в черепе и позвоночнике и их значение для практических целей в мануальной терапии. Мануальная терапия 2006; 3: 23: 78—89.
17. *Широков Е.А.* Ишемия мозга (диагностическое и профилактическое значение факторов этиологии и патогенеза): Автореф. дис. ... д-ра мед. наук. М 1995.
18. *Шотемор Ш.Ш.* Путеводитель по диагностическим изображениям. Справочник практического врача. М 2001; 396.
19. *Шток В.Н., Гойденко В.С., Варламова И.В.* Патогенетическая рефлексотерапия головной боли. Лекция. ЦОЛИУВ. М 1985; 25.
20. *Яковлев Н.А.* Вертебрально-базилярная недостаточность. Синдром вертебробазилярной артериальной системы. М 2001; 396.
21. *Nasreddine Z., Phillips N., Bedirian V. et al.* The Montreal Cognitive Assessment, MoCA: A brief screening tool for mild cognitive impairment. Journal of the American Geriatrics Society 2005; 53: 695—699.
22. *O'Brajen J.T., Erkinjuntti T., Resberg B. et al.* Vascular cognitive impairment. Lancet Neurol 2003; 2: 89—98.
23. *Folstein M.F., Folstein S.E., Маку P.R.* Mini Mental State. A practical method for grading the cognitive state of patients for the clinician. J Psychiat Res 1975; 2: 189—198.