Пароксизмальная тригеминальная боль

Ю.В. ГРАЧЕВ

Paroxysmal trigeminal pain

YU.V. GRACHEV

Ключевые слова: *пароксизмальная орофациальная боль, механизмы, типичная и другие формы тригеминальной невралгии.*

Key words: *paroxysmal orofacial pain, mechanisms, typical and other trigeminal neuralgias.*

Пароксизмальная тригеминальная боль — приступообразная орофациальная (интраоральная и/или лицевая) боль, развитие которой связано с нарушениями в сенсорной системе тройничного нерва. Пароксизмальной часто является острая зубная боль (одонталгия), возникающая при раздражении интраоральных тригеминальных афферентов. Однако в ряде случаев пароксизмальная тригеминальная боль имеет форму высокоинтенсивной лицевой боли — невралгии, развивающейся в результате поражения тройничного нерва. Исходя из существующих представлений о *физиологической и патологической боли* (Г.Н. Крыжановский), указанная одонталгия относится к проявлениям острой физиологической боли, которая исчезает после устранения источника ноцицептивного воздействия, а невралгия — к проявлениям хронической патологической боли, развитие которой обусловлено образованием устойчивой патологической интеграции нейронов тригеминальной сенсорной системы.

Кардинальной особенностью пароксизмальной тригеминальной прозопалгии (*греч.* prosōpon — лицо + algos — боль) является возникновение высокоинтенсивной и кратковременной лицевой боли при раздражении «сверхчувствительных» — триггерных зон, а также прекращение приступов боли под влиянием антиконвульсантов (в первую очередь, карбамазепина).

Пароксизмальной лицевой болью («приступы невралгии», длящиеся от нескольких секунд до нескольких минут) проявляются невралгия тройничного нерва (так называемая типичная тригеминальная невралгия), тригеминальная невралгия, вызванная рассеянным склерозом, и в отдельных случаях симптоматическая тригеминальная невралгия, возникающая в начальной стадии опухолевого поражения тройничного нерва.

Условия формирования пароксизмальной и непароксизмальной тригеминальной боли были изучены в различных экспериментальных моделях тригеминального болевого синдрома, созданных Г.Н. Крыжановским и сотрудниками.

Топика, этиология и степень поражения тройничного нерва

Согласно верифицированным клиническим данным, развитие пароксизмальных тригеминальных прозопалгий связано с поражением проксимальной части первого (периферического) тригеминального чувствительного нейрона. При типичной тригеминальной невралгии установлено поражение чувствительного корешка тройничного нерва (далее — тригеминального сенсорного корешка). При тригеминальной невралгии, вызванной рассеянным склерозом, предполагается поражение входящих в ствол мозга сенсорных тригеминальных волокон и, возможно, относящихся ко второму чувствительному нейрону ядер тройничного нерва (рис. 1).

Для сравнения: поражение периферических ветвей и тригеминального ганглия вызывает развитие локальной сенсорной недостаточности (в виде гипестезии/анестезии) и/или непароксизмальной орофациальной боли; поражение стволовых тригеминальных структур (за исключением их очаговой демиелинизации при рассеянном склерозе) также приводит к развитию зоны сенсорной недостаточности по периферическому или сегментарному типу и непароксизмальным болевым ощущениям.

В течение длительного времени тригеминальная невралгия, не связанная с рассеянным склерозом и опухолевым поражением тройничного нерва, именовалась идиопатической, т.е. возникающей без видимых причин. Однако, как было установлено в результате серийных нейрохирургических вмешательств, основным этиологическим фактором типичной тригеминальной невралгии является

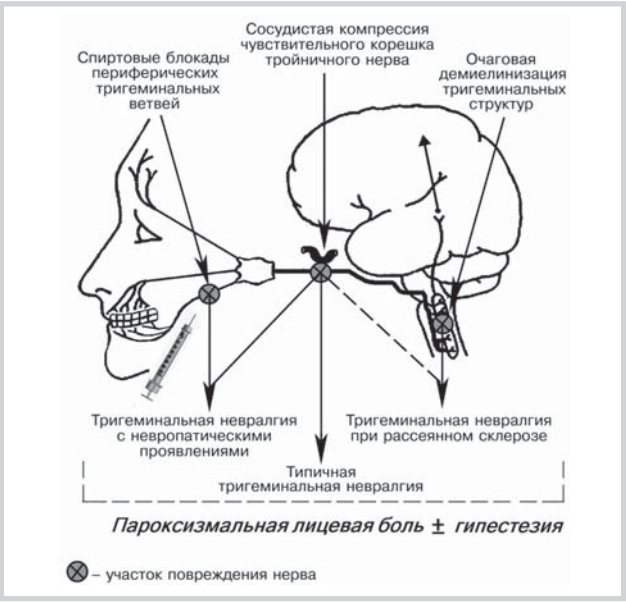

Рис. 1. **Топика поражения тройничного нерва при основных формах пароксизмальных тригеминальных прозопалгий.**

© Ю.В. Грачев, 2011

e-mail: GrachevUV@yandex.ru

Zh Nevrol Psikhiatr Im SS Korsakova 2011;111:7:84

компрессия тригеминального сенсорного корешка атипично расположенным артериальным или венозным сосудом основания мозга.

Предполагается, что развитие тригеминальной невралгии у больных с рассеянным склерозом вызвано очаговой демиелинизацией входной зоны тригеминального сенсорного корешка, а также стволовых структур тройничного нерва. Наряду с этим не исключается сосудистая компрессия сенсорного корешка. Пароксизмальная лицевая боль также может отражать начальную стадию опухолевого поражения тройничного нерва, вызванного интракраниальной опухолью или опухолью и метастазом в челюстно-лицевой области.

Как правило, пароксизмальная тригеминальная боль возникает при отсутствии или на фоне минимально выраженной сенсорной недостаточности в зоне иннервации пораженного тройничного нерва. При нарастании чувствительных расстройств, например после проведения деструктивных хирургических вмешательств на тройничном нерве, на смену болевым пароксизмам приходит постоянная лицевая боль. Это означает, что пароксизмальная тригеминальная боль возникает при условии незначительного и, вероятно, ограниченного повреждения тройничного нерва.

Механизмы развития пароксизмальной тригеминальной боли

Хроническая и рецидивирующая пароксизмальная тригеминальная боль является клиническим проявлением сформировавшейся патологической алгической системы, основные патогенетические звенья которой включают:

1. Первичное повреждение тройничного нерва. При типичной тригеминальной невралгии первичным патогенетическим фактором является компрессия тригеминального сенсорного корешка прилежащим сосудом (в непосредственной близости от вхождения корешка в ствол мозга). Развитие локальной демиелинизации сенсорного корешка вызывает самопроизвольное возбуждение нервных волокон и эфаптическую (без участия медиаторов) передачу нервных импульсов. При тригеминальной невралгии, вызванной рассеянным склерозом, формирование источников эктопической активности происходит вследствие очаговой демиелинизации стволовых/паравстволовых тригеминальных структур.

2. Генератор патологически усиленного возбуждения (по Г.Н. Крыжановскому) — комплекс гиперактивных тригеминальных ядерных нейронов, главным образом нейронов тригеминального спинального ядра, являющихся источником пароксизмальной ноцицептивной импульсации. Развитие гиперактивности ядерных нейронов вызвано суммацией афферентных потоков: физиологического (раздражение гиперсенситивных рецепторных зон на лице и в полости рта) и патологического (эктопическое возбуждение нервных волокон подвергшегося компрессии корешка), а также недостаточностью антиноцицептивных механизмов.

3. Таламические и корковые ноцицептивные структуры, активация которых обусловлена пароксизмальной импульсацией ядерных тригеминальных нейронов, а также недостаточностью ноцицептивного торможения, результатом чего является развитие одиночных или сгруппированных приступов высокоинтенсивной лицевой боли.

4. Триггерные зоны на лице и в полости рта — гиперсенситивные рецепторные зоны, связанные синаптически и внесинаптически с гиперактивными ядерными тригеминальными нейронами. Механическое (включая тактильное), а также температурное (включая поток холодного воздуха) воздействие на «пораженную область» в период обострения тригеминальной невралгии вызывает развитие приступа лицевой боли (рис. 2).

Механизм феномена «триггерных зон» (развитие высокоинтенсивной лицевой боли в ответ на слабоинтенсивную периферическую стимуляцию) объясняется тем, что в зоне локальной демиелинизации тригеминального сенсорного корешка происходит эфаптическая передача неболевых импульсов с «обнажившихся» миелинизированных на немиелинизированные волокна, обеспечивающие проведение болевых импульсов в тригеминальное спинальное ядро. В результате неболевая стимуляция орофациальных рецепторных зон становится источником активации нейронов тригеминального спинального ядра. В условиях недостаточности процессов торможения периферические стимулы, в том числе тактильные, вызывают развитие высокочастотной импульсной активности нейронов тригеминального спинального ядра, проявляющейся приступом лицевой боли.

Особенность клинических проявлений пароксизмальных тригеминальных прозопалгий

Типичная тригеминальная невралгия — наиболее распространенная форма пароксизмальных прозопалгий, проявлением которой являются приступы резкой высокоинтенсивной боли в зоне иннервации тройничного нерва. Чаще всего пароксизмальная лицевая боль охватывает зоны иннервации II и/или III ветви тройничного нерва, значительно реже — I и II ветви (изолированная невралгия I тригеминальной ветви, как правило, носит симптоматический характер). Симптоматика тригеминальной невралгии претерпевает значительные изменения по мере нарастания и регресса болевого синдрома, достигая наибольшей демонстративности (в виде так называемого болевого поведения) на пике обострения.

Клиническими признаками обострения тригеминальной невралгии являются следующие: 1) приступообразная, вы-

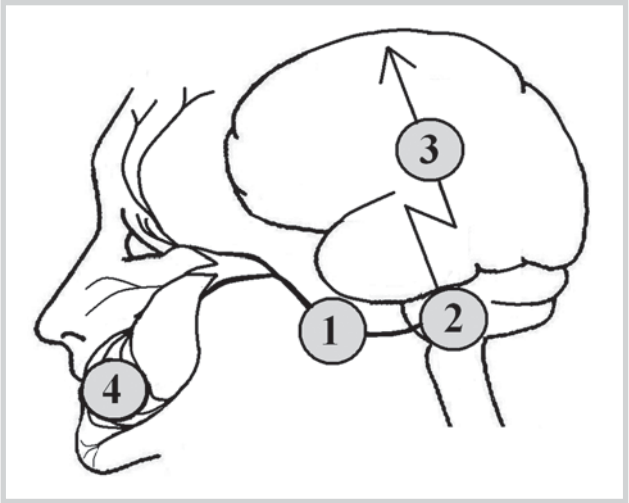

Рис. 2. **Основные звенья патологической алгической системы пароксизмальной тригеминальной боли.**

1 — первичное повреждение тройничного нерва (сосудистая компрессия тригеминального сенсорного корешка) — источник развития патологической афферентной импульсации; 2 — генератор патологически усиленного возбуждения (по Г.Н. Крыжановскому) — комплекс гиперактивных тригеминальных нейронов ствола мозга; 3 — гиперактивные таламические и корковые ноцицептивные структуры — развитие одиночных или сгруппированных приступов высокоинтенсивной лицевой боли; 4 — триггерные зоны на лице и в полости рта (гиперсенситивные рецепторные зоны) — развитие приступа орофациальной боли в ответ на «неболевое» воздействие.

сокоинтенсивная лицевая боль, обычно локализующаяся в зонах иннервации верхне- и нижнечелюстного нервов; 2) связь болевых приступов с механическим раздражением челюстно-лицевой области; 3) наличие триггерных зон, а также преобладание гиперестезии над гипестезией при болевом и тактильном раздражении пораженной области; 4) отсутствие (за исключением легко выраженных местных сенсорных и вегетативных нарушений) очаговой неврологической симптоматики; 5) прекращение или уменьшение лицевой боли под влиянием карбамазепина (других антиконвульсантов).

Лицевая боль, развивающаяся при обострении и сохраняющаяся в период частичной ремиссии тригеминальной невралгии, может являться основным и иногда — единственным признаком заболевания («моносиндромный» вариант клинических проявлений). В связи с этим отсутствие или незначительная выраженность объективных проявлений (например, сенсорные нарушения), не исключают диагноз невралгии тройничного нерва.

Типичные нарушения тригеминальной сенсорной функции, выявляемые при обострении тригеминальной невралгии, представлены на рис. 3.

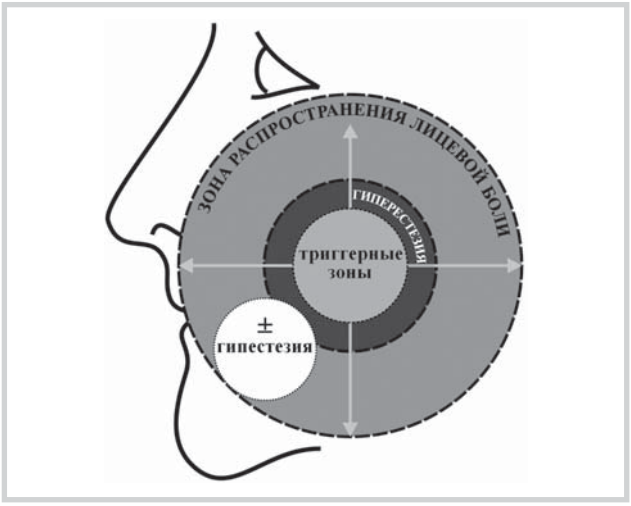

Рис. 3. **Паттерн (модель) сенсорных нарушений во время обострения тригеминальной невралгии.**

Триггерные зоны (*англ.* trigger — курок) в орофациальной области являются наглядным свидетельством связи с очередным обострением тригеминальной невралгии, а занимаемая ими площадь на лице и в полости рта — показателем тяжести обострения. Вокруг триггерных зон выявляются участки гиперестезии, нередко в сочетании с участками гипестезии, расположенными по периферии области боли. Триггерные зоны обычно локализуются вокруг губ и крыльев носа, а также интраорально — на деснах верхней и нижней челюсти. В некоторых случаях триггерные зоны наблюдаются на той же стороне лица в области иннервации интактных тригеминальных ветвей.

Особенности течения тригеминальной невралгии в виде чередующихся периодов обострения и ремиссии представлены на рис. 4.

Тригеминальная невралгия с невропатическими проявлениями (после проведения «лечебных блокад»). Проведению спиртовых блокад тройничного нерва, как правило, предшествует длительное консервативное лечение, в конечном счете малоэффективное, часто недостаточно соответствующее форме заболевания. После введения этилового спирта (в область выхода тригеминальной ветви из костного канала на поверхность лица) наступает временное прекращение приступов боли, а в зоне инъекции развивается выраженная гипестезия или анестезия. С течением времени выраженность чувствительных расстройств постепенно уменьшается, одновременно с этим возникает постоянная, а также вновь приступообразная лицевая боль. Возобновившаяся пароксизмальная боль обычно сопровождается межприступной болью, чувством жжения, парестезией, гипестезией кожи лица или слизистой оболочки полости рта в зоне иннервации пораженной ветви, локальными вегетативно-трофическими нарушениями.

Раннее возникновение межприступной и возобновление приступообразной боли обычно наблюдается у больных молодого и среднего возраста, а наиболее длительный «безболевой» период — у пожилого и старческого возраста.

Тригеминальная невралгия, вызванная рассеянным склерозом, — нечастое, но достаточно тяжелое проявление рассеянного склероза. В отличие от типичной тригеминальной невралгии, преобладающей у лиц среднего и по-



Рис. 4. **Стадии течения типичной тригеминальной невралгии (условные обозначения: ↑ — увеличение, ↓ — уменьшение).**

жилого возраста, данная форма часто наблюдается у больных молодого возраста. Кроме того, многоочаговый характер демиелинизирующего процесса повышает вероятность развития двусторонней тригеминальной невралгии.

Пароксизмальная лицевая боль по своему характеру и условиям возникновения существенно не отличается от проявлений типичной невралгии. Первое обострение тригеминальной невралгии обычно происходит на фоне прогрессирования других неврологических нарушений. В дальнейшем лицевая боль может сохраняться при нарастании и обратном развитии очаговой неврологической симптоматики. Нередко тригеминальная невралгия становится наиболее субъективно значимым проявлением болезни, выраженность которого существенно не меняется в периоды экзацербации и ремиссии рассеянного склероза.

Симптоматическая пароксизмальная прозопалгия при опухолевом поражении тройничного нерва. На первом этапе своего развития симптоматическая лицевая боль может не отличаться от начальных проявлений типичной тригеминальной невралгии. В последующем на фоне общемозговой и очаговой неврологической симптоматики или без таковой возникает симптоматика, отличающая данную форму лицевой боли от типичной невралгии. Подобная атипичная симптоматика обычно включает в себя: лицевую боль, сохраняющуюся на фоне приема карбамазепина, а также преобразующуюся в продолжительную (непароксизмальную) лицевую боль; возникновение лицевой боли вне связи с очевидными провоцирующими факторами; развитие зоны сенсорной недостаточности в лицевой области («чувства онемения») при небольшой продолжительности заболевания.

Принципы этиологической и патогенетической терапии

Сложность лечения пароксизмальных тригеминальных прозопалгий обусловлена следующими факторами: неэффективностью применения обычных анальгетических средств для устранения пароксизмальной тригеминальной боли; часто возникающей необходимостью изменения («коррекции») стандартных схем лечения; возможностью развития «фармакорезистентных» форм пароксизмальных прозопалгий, требующих проведения хирургического лечения.

Радикальным методом этиотропного лечения типичной («компрессионной») тригеминальной невралгии признана микроваскулярная декомпрессия тригеминального сенсорного корешка. В результате данной операции устраняется сдавление нерва сосудом и связанное с этим локальное повреждение миелиновой оболочки и нервных волокон (устранение первого фактора, указанного на рис. 2). Проведение микроваскулярной декомпрессии также может быть этиотропным при тригеминальной невралгии, вызванной рассеянным склерозом. Несмотря на высокую эффективность (достигающую при типичной тригеминальной невралгии более 90% случаев), данный метод хирургического лечения в связи с возможностью развития тяжелых осложнений имеет ограниченное применение.

Патогенетически обоснованным методом консервативного лечения любой формы пароксизмальной тригеминальной прозопалгии является применение антиконвульсантов, в частности карбамазепина. Данный препарат на протяжении нескольких последних десятилетий остается наиболее эффективным и доступным лекарственным средством для устранения пароксизмальной тригеминальной боли. Эффективность карбамазепина при пароксизмальных тригеминальных прозопалгиях связывают с блокадой Na^+-каналов мембран ядерных тригеминальных нейронов, а также мембран поврежденных тригеминальных волокон, являющихся источником эктопической активности (инактивация первого-третьего факторов на рис. 2). При снижении эффективности карбамазепина (при многолетнем использовании) или наличии противопоказаний для его применения устранение пароксизмальной тригеминальной боли обеспечивает применение баклофена (в комбинации с карбамазепином или самостоятельно), а также габапентина или других антиконвульсантов.

К числу патогенетически обоснованных методов лечения пароксизмальной тригеминальной боли, особенно недостаточно поддающейся консервативным методам, относятся различные пункционные методы, заключающиеся в радиочастотной, лазерной или глицероловой деструкции ганглия или корешка тройничного нерва (тригеминальный ганглиолизис; тригеминальная ризотомия). Эффективность данных методов во многом зависит от возможности селективного «выключения» афферентных тригеминальных волокон, связывающих рецепторные зоны области лицевой боли с гиперактивными центральными тригеминальными нейронами (инактивация четвертого фактора на рис. 2).

Противоречащим патогенетически обоснованным лечебным подходам является проведение спиртовых блокад тройничного нерва. Возникающие вследствие спиртовой деструкции нерва процессы регенерации, более активные у больных молодого и среднего возраста, приводят к формированию в центральной части поврежденного нерва (относительно места деструкции) дополнительного источника патологической афферентной импульсации (периферический генератор патологически усиленного возбуждения по Г.Н. Крыжановскому) (см. рис. 1). В результате развивается сочетанная — пароксизмальная и непароксизмальная лицевая боль и соответствующая ее локализации зона сенсорного дефицита.

ЛИТЕРАТУРА

1. *Балязина Е.В.* Демиелинизация корешка — основа патогенеза классической невралгии тройничного нерва. Неврологический журнал 2010; 1: 27—31.
2. *Грачев Ю.В., Тюрников В.М.* Пароксизмальная и непароксизмальная тригеминальная боль. Часть I: Типичная и другие клинические формы тригеминальной невралгии: Краткое практическое руководство для неврологов, стоматологов и врачей общей практики. М 2009.
3. *Крыжановский Г.Н., Грачев Ю.В.* Патофизиология лицевой боли. В кн.: Патофизиология. В 3 т.: учебник для студентов ВУЗов. Под ред. А.И. Воложина, Г.В. Порядина. М: Академия 2006; 2: 14: 87—202.
4. *Решетняк В.К., Мейзеров Е.Е., Королева М.В., Грачев Ю.В.* Нарушения центральных механизмов афферентации при невралгии тройничного нерва. Боль 2004; 3: 20—26.
5. *Шмырев В.И., Рыбаков А.С.* Современная концепция патогенеза тригеминальной невралгии. Журн неврол и психиат 2006; 3: 64—74.
6. Bonica's management of pain. Ed. J.D. Loeser. Third edition 2001; Cranial neuralgia: 855—866.
7. *Campbell J.N., Meyer R.A.* Mechanisms of neuropathic pain. Neuron 2006; 52: 77—92.
8. *Devor M., Govrin-Lippmann R., Rappaport Z.H.* Mechanism of trigeminal neuralgia: an ultrastructural analysis of trigeminal root specimens obtained during microvascular decompression surgery. J Neurosurg 2002; 96: 532—543.
9. *Krafft R.M.* Trigeminal neuralgia. American Family Physician 2008; 77: 1291—1296.
10. *Lynch M.E., Watson C.P.N.* The pharmacotherapy of chronic pain: A review. Pain Res Manage 2006; 11: 11—38.