Менингоэнцефалит, ассоциированный с цитомегаловирусом, вирусом простого герпеса и вирусом варицелла-зостер

Д.м.н., проф. Е.П. ДЕКОНЕНКО[1], врач Ю.П. РУДОМЕТОВ[2], зав. отд. С.А. РУСАНОВА[2], к.м.н., врач М.В. СОКОЛОВА[2], м.н.с. И.Х. БЕЛЯЛЕТДИНОВА[1]

Meningoencephalitis associated with cytomegalovirus, Herpes simplex and Varicella-zoster virus infections

E.P. DEKONENKO, YU.P. RUDOMETOV, S.A. RUSANOVA, M.V. SOKOLOVA, I.KH. BELYALETDINOVA

[1]Институт полиомиелита и вирусных энцефалитов им М.П. Чумакова РАМН; [2]инфекционная клиническая больница №1, Москва

Ключевые слова: *менингоэнцефалит, цитомегаловирус, вирус простого герпеса, вирус варицелла-зостер, антитела.*

Key words: *meningoencephalitis, cytomegalovirus, herpes simplex virus, varicella-zoster virus, antibodies.*

Герпетический энцефалит (ГЭ), причиной которого служит вирус простого герпеса 1-го типа (ВПГ-1), является одним из тяжелых и распространенных вирусных поражений нервной системы [1, 11]. Кроме ВПГ-1, другие вирусы семейства герпеса также могут вызывать энцефалиты. Значительно реже причиной нейроинфекций бывает сочетанное поражение двумя вирусами. В литературе представлены немногочисленные случаи энцефалитов и менингитов, вызванные коинфекцией вирусных возбудителей: ВПГ-1 и цитомегаловируса (ЦМВ) [10, 20], ВПГ-1 и кори [5] и др. [6]. В настоящей работе приводится описание редкого случая заболевания у иммунокомпетентной пациентки, при котором после инфекции, ассоциированной с ЦМВ и ВПГ-1, развился эпизод с активацией вируса варицелла-зостер (ВВЗ).

Пациентка *З.,* 16 лет, ученица 10 класса, заболела остро 25.07.08 с появления высокой температуры тела и головной боли. Вечером 26.07.08 развился эпизод бреда и галлюцинаций. Утром 27.07.08 — приступ генерализованных тонико-клонических судорог, который стал причиной госпитализации. За неделю до заболевания был эпизод ОРЗ с кашлем, но без температурной реакции.

При поступлении в больницу состояние тяжелое. Сознание спутанное, дезориентированна, сопротивлялась осмотру, была агрессивной, двигательное беспокойство, нецеленаправленные движения конечностями. На словесные команды не реагировала. Речь в виде отдельных слов и нечленораздельных звуков. Глаза открыты, движения глазных яблок содружественные, но хаотичные, взор стойко не фиксировала. Нарушений черепных нервов и двигательных функций нет. Умеренная ригидность мышц шеи. При люмбальной пункции: цереброспинальная жидкость (ЦСЖ) бесцветная, прозрачная, цитоз 162/3 (68% нейтрофилов), белок и глюкоза в пределах нормы. Микроскопия и посев ликвора возбудителей не обнаружили.

Острое начало заболевания с высокой лихорадкой, нарушением сознания, расстройствами психики, судорогами, признаками воспаления в ЦСЖ заставляли предполагать инфекционное поражение ЦНС. Один из возможных диагнозов — герпетический энцефалит. Как рекомендуется в таких случаях [17], с первого дня госпитализации больной назначен ацикловир в дозе 1,5 г/сут внутривенно. Также пациентка получала цефтриаксон 4,0 г/сут, дексаметазон 12—16 мг/сут, дезинтоксикационную терапию, симптоматические и противосудорожные препараты.

На 14-й день болезни (08.08.08) была проведена компьютерная томография (КТ) головного мозга. В правой височной области, островке и подлежащих отделах головного мозга выявлен очаг пониженной плотности неправильной формы, вероятно, воспалительного характера (рис. 1).

Результаты КТ свидетельствовали в пользу диагноза герпетического энцефалита, для которого характерны очаги пониженной плотности височной локализации [8, 14, 15]. В течение следующей недели у больной сохранялись высокая температура и спутанность сознания, повторялись эпизоды психических нарушений, галлюцинаций, в связи с чем были увеличены дозы противосудорожных и седативных препаратов. Периоды психического возбуждения сменялись эпизодами сонливости и заторможенности. Со стороны внутренних органов (дыхания и сердечной деятельности) отклонений не наблюдалось.

Повторное исследование ЦСЖ на 19-й день болезни (13.08.08) показало уменьшение цитоза (123/3, 87% лимфоцитов, белок 0,495 г/л). Положительная динамика была отмечена в неврологическом статусе: ясное сознание, отсутствие менингеальных знаков и двигательных нарушений. Выявлялись осиплость голоса вследствие пареза левой половины гортани, симптомы орального автоматизма, патологические стопные знаки. При общении с боль-

© Коллектив авторов, 2011

e-mail: dekonenko.ew@yandex.ru

Zh Nevrol Psikhiatr Im SS Korsakova 2011;111:7:66



Рис. 1. **КТ больной *З.* на 14-й день болезни. Очаг пониженной плотности в правой височной области и островке.**

ной — снижение памяти при сохранной ориентировке в собственной личности.

Серологическое исследование в крови и ЦСЖ антител к антигенам вирусов герпеса (ВПГ-1,2, ВВЗ, ЦМВ, вирус Эпштейна—Барра) от 31.07.08 выявило повышение в ЦСЖ титров антител к ЦМВ (см. таблицу) при отсутствии ответа к другим вирусам герпеса, что подтверждало участие ЦМВ в этиологии заболевания. Отсутствие антител в сыворотке крови и их выявление избирательно в ЦСЖ свидетельствовало об интратекальном синтезе цитомегаловирусных антител [13, 17, 19]. При повторном исследовании антител к ЦМВ в ЦСЖ в динамике болезни (14.08.08) наблюдалось выраженное нарастание титра, что подтверждало неслучайный характер выявленных изменений. С 14.08.08 антитела в ЦСЖ к ЦМВ стойко определялись в повторных исследованиях. 14.08.08 было отмечено появление низких титров IgM-антител в сыворотке крови к ВПГ-1, а с 27.08.08 антитела к ВПГ-1 определялись в ЦСЖ, сохраняясь к 18.09.08, что указывало на «подключение» в качестве возбудителя заболевания ВПГ-1 (см. таблицу). То, что антитела к ВПГ-1 вырабатывались самостоятельно, а не являлись результатом перекрестной реакции к родственному антигену, свидетельствовало стойкое определение IgM-антител к ВПГ-1 в сыворотках от 14.08.08, 27.08.08 и 18.09.08 [17]. В эти же сроки антитела к ЦМВ в сыворотках не повышались. Таким образом, обнаружение антител к ЦМВ и ВПГ-1 в ЦСЖ свидетельствовало об инфицировании пациентки двумя возбудителями — ЦМВ и ВПГ-1.

В восстановительном периоде у больной длительно сохранялась субфебрильная температура (воспалительные изменения в моче), были назначены цефазолин 2,0 г/сут и короткий курс преднизолона. Из других отклонений отмечена аменорея. Осмотр гинеколога патологии не выявил. Аменорея расценена как результат постинфекционного осложнения.

Рентгенография органов грудной клетки и придаточных пазух носа: без патологии. Осмотр окулиста: миопия обоих глаз слабой степени. ЭКГ в динамике: полувертикальная ось сердца, синусовая тахикардия. Электроэнцефалография (ЭЭГ) в дебюте болезни: дезорганизация корковых ритмов, умеренная эпилептическая активность

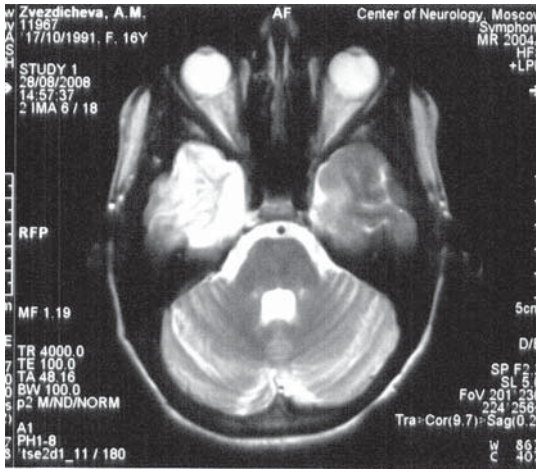

а

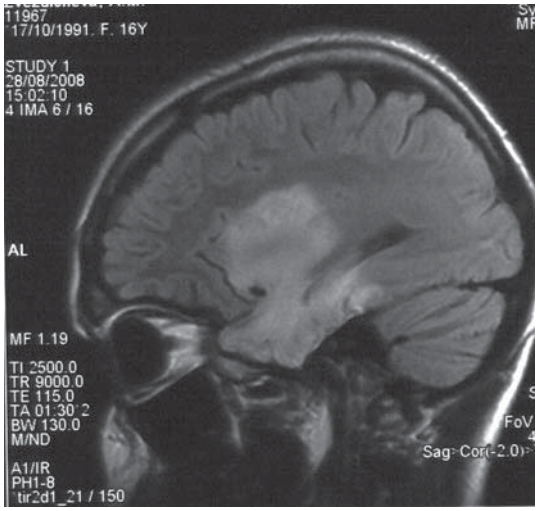

б

Рис. 2. **МРТ больной *З.* на 34-й день болезни, аксиальное (а) и сагиттальное (б) изображения.**

Описание в тексте.

преимущественно в центрально-теменно-височных областях левого полушария. В динамике болезни на ЭЭГ сохранялись умеренные изменения биоэлектрической активности головного мозга. Биохимические анализы крови в пределах нормы. Кровь на RW и ВИЧ-инфекцию отрицательна.

На 34-й день болезни (28.08.08) магнитно-резонансная томография (МРТ) головного мозга выявила в височной доле, островке, наружных отделах подкорковых структур, медиальных отделах лобной доли, частично теменной доли и зрительном бугре правого полушария диффузную зону измененного сигнала, гиперинтенсивного в режимах Т2 и Т2 diff и гипоинтенсивного в режиме Т1; признаки объемного воздействия в виде слабой визуализации субарахноидального пространства височной доли и нижнего рога правого бокового желудочка; слева в медиальных отделах височной доли и островке выявлялась небольшая зона аналогично измененного МР-сигнала. Заключение: картина соответствует воспалительным изменениям в обоих полушариях головного мозга (рис. 2).

Динамика исследования титров антител (в показателях оптической плотности) в сыворотке крови и ЦСЖ больной *З.*

Даты/дни болезни	Возбудитель					
	цитомегаловирус		вирус простого герпеса		вирус варицелла-зостер	
	сыворотка	ЦСЖ	сыворотка	ЦСЖ	сыворотка	ЦСЖ
31.07.08/7	Не повышены	IgG=0,314 (со=0,26)	Не повышены	Не повышены	Не повышены	Не повышены
14.08.08/21	—»—	IgG= 2,205 (со=0,26)	IgM= 0,475 (со=0,40)	—»—	н/и	—»—
27.08.08/34	н/и	н/и	IgM= 0,469 (со=0,46)	IgG= 0,721 (со=0,43)	н/и	н/и
03.09.08/41	Не повышены	IgG=0,92 (со=0,26)	н/и	н/и	Высыпания ветряной оспы 12—14.09.08	
18.09.08/56	—»—	IgG= 0,898 (со=0,26)	IgM= 0,619 (со=0,45)	IgG= 0,537 (со=0,34)	IgM= 1,673 (со=0,40)	Не повышены
29.09.08/67	н/и	н/и	н/и	н/и	IgM= 1,477 (со=0,39)	н/и

Примечания. со — cut off (контрольный уровень, выше которого титры антител считаются положительными); н/и — титры антител не исследовались; в клетках таблицы, где уровень антител был ниже контрольного уровня, цифры не приведены.

Пациентка была проконсультирована специалистом центра патологии речи. Заключение: модально-неспецифические нарушения памяти; эмоционально-личностные нарушения; грубое нарушение протекания нейродинамических процессов.

Анализ ЦСЖ на 40-й день болезни (03.09.08): бесцветная, прозрачная, белок — 0,33 г/л, цитоз — 38/3. Общий анализ крови при выписке: гемоглобин — 107 г/л, эритроциты — $3{,}99 \cdot 10^{12}$/л, лейкоциты — $5{,}4 \cdot 10^{9}$/л, СОЭ — 18 мм/час. Общий анализ мочи при выписке: относительная плотность — 1022, реакция кислая, белка, сахара нет, лейкоциты — 4 в поле зрения. Анализ мочи по Нечипоренко: без патологии. На фоне улучшения больная в удовлетворительном состоянии 09.09.08 была выписана под наблюдение поликлиники по месту жительства.

Через 3 дня после выписки дома у больной на лице и туловище появилась крупная папулезно-везикулезная сыпь. С 13 на 14.09.08 вновь отмечались нарушения поведения, стала агрессивной, был эпизод галлюцинаций, на короткое время неподвижно «застывала». В связи с ухудшением состояния 16.09.08 повторно госпитализирована с подозрением на рецидив менингоэнцефалита. При поступлении дезориентированна, тревожна, беспокойное поведение. Во время беседы несобранна, отвлекается, часто обрывает беседу, «перескакивает» с одной темы на другую. При неврологическом осмотре менингеальных знаков нет, признаков очагового поражения ЦНС не обнаружено. Соматически без особенностей. На коже тела немногочисленные высыпные большие по размеру, глубоко проникающие элементы ветряночной сыпи, некоторые уже в фазе организации (корочек).

Консультация психиатра: продуктивной психопатологии не обнаружено, последствия перенесенной нейроинфекции. При ЭЭГ 16.09.08 отмечалось снижение амплитуды биоэлектрической активности мозга по сравнению с предшествующими записями: доминировала низкоамплитудная активность 10—15 мкВ с пикообразными и заостренными волнами. Анализ ЦСЖ 17.09.08: бесцветная, прозрачная, белок — 0,7 г/л, цитоз — 91/3 (90 лимфоцитов, 1 нейтрофильный лейкоцит). Исследование антител к ВВЗ 18.09.08 (57-й день болезни) выявило повышение титров IgM в сыворотке крови при отсутствии их в ЦСЖ (см. таблицу). Общие анализы крови и мочи, биохимический анализ крови при поступлении в стационар — без патологии.

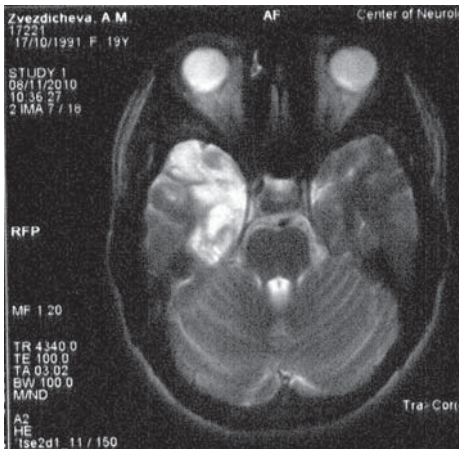

Рис. 3. **МРТ пациентки *З.*, аксиальное изображение.**

Клинические проявления последнего эпизода заболевания (ветряночная сыпь, изменения поведения, периоды «застывания» и др.) в сочетании с увеличением цитоза и белка ЦСЖ, а также появление IgM к ВВЗ позволяют предполагать реактивацию вируса ветряной оспы, на фоне которой произошла декомпенсация состояния больной. Расценивать этот эпизод как рецидив энцефалита нет достаточных оснований ввиду отсутствия подъема антител к ЦМВ и ВПГ в ЦСЖ и клинических проявлений, характерных для энцефалита. Характер неврологических изменений с преобладанием психических нарушений, повышение белка и незначительное увеличение цитоза в ЦСЖ были расценены как проявления энцефалопатии на фоне реактивации латентной инфекции ВВЗ, происшедшей у пациентки — реконвалесцента тяжелой формы менингоэнцефалита, вызванного сочетанной ЦМВ-ВПГ инфекцией. Предположение, что настоящий эпизод заболевания связан с реактивацией ВВЗ, а не является результатом первичного инфицирования, основано на факте определения антител к ВВЗ в крови и ЦСЖ в дебюте энцефалита на 7-й и 14-й дни болезни (см. таблицу), подтверждая инфицирование ВВЗ до настоящего эпизода заболева-

ния. Частая реактивация латентного ВВЗ в популяции широко освещена в многочисленных публикациях [9, 12, 18].

В качестве противовирусной терапии больной был проведен курс валтрекса по 0,5 г 3 раза в день в течение 2 нед. Из других препаратов назначены депакин-хроно 150 мг 2 раза в сутки, сибазон 2,5 мг 2 раза в сутки, глиатилин 400 мг 3 раза в сутки. На фоне терапии состояние пациентки улучшилось, стала спокойной, общительной, хотя и с элементами эйфории. Высыпания затянулись, оставив пигментацию. В неврологическом статусе ухудшений не отмечалось.

30.09.08 пациенка была консультирована нейропсихологом, отмечены нарушения нейродинамического и регуляторного аспектов психической деятельности, неспецифические нарушения памяти и эмоциональной сферы, свидетельствующие о дисфункции базальных отделов лобно-височной коры, патологии конвекситальных отделов височных и затылочных зон коры больших полушарий.

Глазное дно не изменено. ЭКГ: нормальное положение ЭОС, синусовая тахикардия. В остальном без особенностей. Выписана 01.10.08 в удовлетворительном состоянии под наблюдение невролога по месту жительства. Рекомендовано продолжить прием глиатилина по 400 мг 3 раза в сутки, сибазона по 2,5 мг 2 раза в сутки, депакина по 150 мг 2 раза в сутки.

На МРТ от 28.11.08 отмечена положительная динамика по сравнению с предшествующим исследованием (от 28.08.08) в виде уменьшения измененного МР-сигнала в правом полушарии большого мозга и отсутствия признаков объемного воздействия.

В последующем пациентка дважды 30.10.08—06.02.09 и 19.10—14.12.09 получала курсы восстановительного лечения в Центре патологии речи и реабилитации. Повторное нейропсихологическое обследование выявило восстановление когнитивных функций, повышение концентрации произвольного внимания, уменьшение трудности сосредоточения, расширение объема слухоречевой памяти, стабилизацию эмоционального фона. Сохранялись негрубые нарушения эмоционально-волевой сферы и легкие мнестические расстройства.

Пациентка находилась под нашим наблюдением с дебюта заболевания. При последнем осмотре 08.11.10 активно жалоб не предъявляет. Неврологически: мелкоразмашистый нистагм вправо, легкая девиация языка. Анизорефлексия сухожильных рефлексов на фоне их оживления: на руках выше слева, на ногах — выше справа. В пробе Ромберга покачивание. Эмоциональная лабильность. Работает и успешно учится на 2-м курсе вечернего института.

При МРТ-исследовании от 08.11.10 сохраняются поствоспалительные изменения в обоих полушариях большого мозга (рис. 3).

Окончательный диагноз: острый менингоэнцефалит, ассоциированный с ЦМВ, ВПГ-1 и ВВЗ, тяжелая форма.

Обсуждение

Представлен редкий случай острого тяжелого менингоэнцефалита у 16-летней девушки, вызванный ЦМВ и ВПГ-1 и осложнившийся реактивацией латентной варицелла-зостерной инфекции. В доступной нам литературе мы не встретили подобного описания острого менингоэнцефалита, ассоциированного с последовательной инфекцией тремя вирусами герпеса.

Диагностика энцефалита у описанной больной основывалась на определении специфических антител к вирусам герпеса в крови и ЦСЖ многократно по ходу заболевания. Этот метод является одним из основных в диагностике ГЭ [13, 19], но сейчас считается как бы методом «второго плана» из-за его бóльшей трудоемкости и задержки в быстром получении результатов в первые дни болезни по сравнению с полимеразной цепной реакцией (ПЦР) [17].

В настоящее время большинство нейроинфекций диагностируется с применением метода ПЦР, имеющего большие преимущества — быстрота, экономичность, возможность одновременного обследования большого числа пациентов. Однако он не лишен недостатков, поскольку может быть псевдонегативным в первые 3—4 дня болезни и чувствительность его существенно снижается после 10—20-го дня болезни. В последнее время появляются публикации, указывающие на его недостаточную чувствительность и рекомендующие применение испытанных тестов с определением антител в ЦСЖ [3, 7].

Так, канадские исследователи проанализировали 12-летнюю статистику (1994—2005) частоты клинических, лабораторных и инструментальных данных, эффективности терапии и исходов ГЭ на примере больницы Торонто [7]. ГЭ был диагностирован у 16 пациентов. У 12 (75%) больных в ЦСЖ был обнаружен вирус герпеса методом ПЦР, из них у 2 анализ был отрицательным в 1-й день, но положительным на 3—7-й день госпитализации. У 4 больных с отрицательными результатами ПЦР получено более чем 4-кратное нарастание титра противовирусных антител в периоде выздоровления. У 4 (25%) пациентов с положительной ПЦР в ЦСЖ не было увеличения титров антител. У 5 больных имели место ложноположительные результаты ПЦР в ЦСЖ, из них у 4 серологические анализы были отрицательными. Авторы публикации считают, что метод диагностики ГЭ с помощью исследования антител в ЦСЖ используется незаслуженно редко.

Близкие результаты приводит R. Baltimore: у 25% детей с герпетическим энцефалитом ПЦР ЦСЖ была негативной. У 13% детей первый ответ при исследовании ЦСЖ методом ПЦР был отрицательным, а положительный результат получен только во втором исследовании [4].

Ряд исследователей считают целесообразным использовать метод ПЦР параллельно с серологическим исследованием крови и ЦСЖ, поскольку: 1) ДНК вируса определяется преимущественно в первые 10—14 дней болезни, а больной может поступать и исследоваться в более поздние сроки; 2) метод ПЦР может быть псевдонегативным или псевдопозитивным, и параллельное исследование антител повышает результативность исследования [16].

С помощью определения антител в крови и ЦСЖ удалось выявить последовательность серологических ответов крови и ликвора на определяемые возбудители. При применении только метода ПЦР выявление ДНК ЦМВ на первом этапе заболевания позволило бы установить этиологический диагноз ЦМВ энцефалита и дальнейшая расшифровка этиологии заболевания, очевидно, не проводилась бы.

Следующий вывод — возможность вирусных осложнений в восстановительный период после перенесенного

энцефалита в стадии ранней реконвалесценции. Реактивация латентной ВВЗ могла быть пропущена, если сыпь была бы менее манифестной или отсутствовала, что нередко бывает при реактивации ВВЗ [9].

Нейтрофильный состав ЦСЖ, который определялся у нашей больной при первом ее исследовании (68% нейтрофилов), может быть при вирусных поражениях ЦНС в дебюте заболевания (ВПГ-1, ЦМВ). Мы наблюдали нейтрофильный состав ЦСЖ у 4% больных с герпетическим энцефалитом [2].

Хотя течение энцефалита у нашей больной было тяжелым, его исход можно считать достаточно благополучным, несмотря на двустороннее поражение головного мозга, которое протекает, как правило, с более тяжелыми последствиями. Больная полностью сохранила познавательные способности и после заболевания поступила в институт, где успешно учится. Вероятно, сказался положительный эффект рано начатого и полноценного лечения ацикловиром.

ЛИТЕРАТУРА

1. *Деконенко Е.П.* Герпетический энцефалит. Невр журнал 2005; 3: 4—9.
2. *Деконенко Е.П.* Клиника и лечение больных с герпетическим энцефалитом. Екатеринбург: Вестник УрГМА 2010; 21: 213—223.
3. *Aurelius E., Johansson B., Skoldenberg B., Forsgren M.* Encephalitis in immunocompetent patients due to herpes simplex virus type 1 or 2 as determined by type-specific polymerase chain reaction and antibody assays of cerebrospinal fluid. J Med Virol 1993; 39: 179—186.
4. *Baltimore R.S.* The Spectrum of Herpes Simplex Encephalitis in Children. Covering Pediatrics 2007; 119: 399—407.
5. *Dayan A.D.* Encephalitis due to simultaneous infection by herpes simplex and measles viruses. J Neurol Sci 1971; 14: 315—323.
6. *Dekonenko E.P., Ivanov A.P., Andreeva L.S., Tkachenko E.A.* Appearance of antibodies to two viruses in cerebrospinal fluid of patients with aseptic meningitis. Acta Neurol Scand 1985; 71: 146—149.
7. Elbers J.M., Bitnun A., Richardson S.E. et al. A 12-Year Prospective Study of Childhood Herpes Simplex Encephalitis: Is There a Broader Spectrum of Disease? Pediatrics 2007; 119: 399—407.
8. *Enzman D.R., Ranson B., Norman D., Talberth E.* Computed tomography of herpes simplex encephalitis. Radiology 1978; 129: 419—25.
9. *Hall S., Maupin T., Seward J. et al.* Second Varicella Infections: Are They More Common Than Previously Thought? Pediatrics 2002; 109: 1068—1073.
10. *Jay V., Becker L.E., Otsubo H. et al.* Chronic encephalitis and epilepsy (Rasmussen's): Detection of cytomegalovirus and herpes simplex virus 1 by polymerase chain reaction and in situ hybridization. Neurology 1995; 108—117.
11. *Johnson R.T.* Viral Diseases of the Nervous System, 2nd edn. Lippincott Williams & Wilkins, Philadelphia, PA 1998.
12. *Junker A.K., Angus E., Thomas E.E.* Recurrent varicella-zoster virus infections in apparently immunocompetent children. Pediatr Infect Dis J 1991; 10: 569—575.
13. *Kennedy P.G.E., Chaudhuri A.* Herpes simplex encephalitis. J Neurol Neurosurg Psychiatry 2002; 73: 237—238.
14. *Koskiniemi M.L., Ketonen L.* Herpes simplex virus encephalitis: progression of lesion shown by CT. J Neurology 1981; 225: 1: 9—13.
15. *Leo J.S., Weiner R.L., Ransohoff J.* Computed tomography in Herpes simplex encephalitis. Surg Neurol 1978; 10: 313—317.
16. *Puchhammer-Stockl E.* Herpes PCR. In: JP Clewley (ed.).The Polymerase Chain Reaction (PCR) for human viral diagnosis1995; 173—196.
17. *Steiner I., Budka H., Chaudhuri A. et al.* Viral encephalitis: a review of diagnostic methods and guidelines for management. Eur J Neurol 2005; 12: 331—343.
18. *Terada K., Kawano S., Shimada Y., Yagi Y.* Recurrent chickenpox after natural infection. Pediatr Infect Dis J 1996; 15: 179—181.
19. *Tyler K.L.* Herpes simplex virus infections of the central nervous system: encephalitis and meningitis, including Mollaret's. Herpes 2004; 11: Suppl 2: 57—64.
20. *Yanagisawa N., Toyokura Y., Shiraki H.* Double encephalitis with herpes simplex virus and cytomegalovirus in an adult. Acta Neuropathol (Berl) 1975; 33: 153—164.