Ультраструктурные изменения артерий кожи у больных со спонтанной диссекцией церебральных артерий

Д.м.н., проф. Л.А. КАЛАШНИКОВА, А.В. САХАРОВА, Л.А. ДОБРЫНИНА, Р.П. ЧАЙКОВСКАЯ, М.А. НАЗАРОВА, М.Ф. МИР-КАСИМОВ, С.В. ПРОЦКИЙ, В.Л. ЩИПАКИН

Ultrastructural changes of skin arteries in patients with spontaneous cerebral artery dissection

L.A. KALASHNIKOVA, A.V. SAKHAROVA, L.A. DOBRYNINA, R.P. CHAYKOVSKAYA, M.A. NAZAROVA, M.F. MIR-KASIMOV, S.V. PROTSKIY, V.L. SHCHIPAKIN

Научный центр неврологии РАМН, Москва

Спонтанная диссекция церебральных артерий является частой причиной ишемического инсульта в молодом и детском возрасте. Чаще всего она связана со слабостью артериальной стенки, причина которой не установлена. Целью работы явилось проведение электронно-микроскопического исследования артерий и артериол кожи у больных с ишемическим инсультом, обусловленным диссекцией церебральных артерий. Исследованы биоптаты кожи 3 больных (2 мужчин, 1 женщина в возрасте 15, 25 и 43 лет соответственно). Электронная микроскопия выявила изменения эндотелиальных, гладкомышечных клеток и фибробластов в микрососудах кожи. Они состояли в уменьшении числа митохондрий, их повреждении (вакуолизация, разрушение крист, наличие игольчатых кристаллов и кристаллоподобных включений) и расширении эндоплазматического ретикулума. Некоторые из этих изменений были сходны с таковыми при митохондриальных заболеваниях. Также были обнаружены изменения межклеточного матрикса (утолщение субэндотелиального слоя с накоплением в нем микрокальцификатов). Предполагается, что митохондриальная цитопатия, обнаруженная в микрососудах кожи, может иметься и в крупных церебральных артериях. Она могла бы лежать в основе диспластических изменений стенки церебральных артерий и предрасполагать к ее диссекции.

Ключевые слова: *диссекция артерий мозга, артерии кожи, электронная микроскопия.*

Spontaneous cerebral artery dissection is a common cause of ischemic stroke in young adults and children. Dissection is often related to arterial wall weakness the cause of which is unknown. An aim of the present paper was to carry out an electron microscopic study of skin arteries and arterioles in patients with ischemic stroke caused by cerebral artery dissection. Skin biopsy samples from 3 patients (2 men and one women, 15, 25 and 43 years of age, respectively) were studied. Electron microscopy revealed changes of endothelial, smooth muscle cells and fibroblasts in the skin microvessels. These changes included the decrease in the number of mitochondria and their alterations (vacuolization, destruction of the cristae, the presence of the needle-shaped crystals and crystal-like inclusions) and swelling of the endoplasmic reticulum. Some of these changes were characteristic of mitochondrial diseases. The changes in the extracellular matrix (thickening of the subendothelial layer and deposition of microcalcificats) were also detected. It is assumed that the mitochondrial cytopathy found in the skin microvessels may be also present in large cerebral arteries. This could underlie dysplastic changes in the cerebral artery wall and predispose to its dissection.

Key words: *cerebral artery dissection, skin arteries, electronic microscopy.*

Спонтанная диссекция церебральных артерий является частой причиной ишемического инсульта у молодых пациентов и детей [2—4, 6, 7, 13, 25]. Она может развиваться и в пожилом возрасте, причем ее роль как причины ишемического нарушения мозгового кровообращения в этой возрастной категории недооценивается. Спонтанная диссекция — проникновение крови из артериального русла через разрыв интимы в стенку артерии. Это приводит к формированию интрамуральной гематомы, стенозирующей, а иногда и окклюзирующей просвет артерии, следствием чего служит нарушение кровоснабжения головного мозга. Морфологически верифицированные случаи с детальным исследованием церебральных артерий при спонтанной диссекции немногочисленны. При морфологическом исследовании обнаруживается изменение интимы (фиброз, неравномерное утолщение, истончение, расслоение, нарушение извитости внутренней эластической мембраны, ее полное отсутствие на отдельных участках, очаговое обызвествление) и средней оболочки (неравномерная толщина, вакуолизация миоцитов, уменьшение количества эластических волокон, неправильная ориентировка миоцитов и эластических волокон, очаги фиброза) [5, 6, 9, 11, 12, 14, 26]. Комплекс указанных изменений соответствует фибромышечной дисплазии [5, 6].

Причина «слабости» артериальной стенки, предрасполагающей к развитию диссекции, окончательно не установлена. Считается, что чаще всего она связана с поражением соединительной ткани артериальной стенки

© Коллектив авторов, 2011

e-mail: kalashnikovaNCN@yandex.ru

Zh Nevrol Psikhiatr Im SS Korsakova 2011;111:7:54

[12]. Недавно при гистологическом и гистохимическом исследовании мышечных биоптатов у больных с диссекцией церебральных артерий были обнаружены [7] признаки митохондриальной цитопатии (вероятно, она лежит в основе дефекта соединительной ткани и слабости сосудистой стенки). С учетом выявленных изменений сосудистая патология, предрасполагающая к диссекции, была определена как митохондриальная артериопатия.

Поскольку морфологические исследования артерий мозга при их диссекции редки, своеобразным «окном», позволяющим косвенно судить о состоянии соединительной ткани артериальной стенки, является электронно-микроскопическое исследование биоптатов кожи [12, 17]. В 1998 г. T. Brandt и соавт. [10] впервые показали, что у 60% больных с диссекцией цервико-церебральных артерий в коже обнаруживаются изменения соединительной ткани, аналогичные таковым в артериальной стенке. Изменения, выявляемые при электронной микроскопии кожи, включают неровность контуров, вариабельность диаметров коллагеновых волокон, фрагментацию эластических волокон, наличие в них микрокальцификатов [12, 28]. Ультраструктурные изменения в артериях и артериолах кожи у больных со спонтанной диссекцией не описаны. Вместе с тем их изучение может пролить дополнительный свет на причину диспластических изменений артериальной стенки при спонтанной диссекции артерий головного мозга.

Цель работы — изучение ультраструктурных изменений артерий и артериол кожи при спонтанной диссекции церебральных артерий.

Материал и методы

Обследовали 3 больных, 2 мужчин, 1 женщину, в возрасте 15—43 лет с диссекцией церебральных артерий.

Патология артерий была верифицирована с помощью магнитно-резонансной ангиографии и МРТ. Локализация диссекции была следующей: задняя мозговая артерия (больной *Кг.*, 25 лет), артерии вертебрально-базилярного бассейна (позвоночная, основная и задняя мозговая артерии) (больной *К.*, 15 лет), внутренняя сонная артерия с переходом на среднюю мозговую артерию (больная *Л.*, 43 лет). Локализация инфарктов мозга и вызванная ими очаговая неврологическая симптоматика во всех случая соответствовали бассейнам пораженных артерий.

Биопсия кожи проводилась в сроки от 1 до 10,5 мес после перенесенного инсульта. Биоптаты кожи, полученные из области наружной поверхности плеча, фиксировали 2,5% глутаровым альдегидом на фосфатном буфере и постфиксировали 1% раствором четырехокиси осмия, после чего их обезвоживали и заключали в эпон. Ультратонкие срезы, контрастированные уранилацетатом и цитратом свинца, изучали в электронном микроскопе JEM 1011.

Результаты

При электронной микроскопии сосудов кожи были выявлены очаговые изменения клеток всех слоев стенок микрососудов и изменения межклеточного матрикса. Общей чертой клеточных изменений являлось нарушение структуры митохондрий, расширение цистерн эндоплазматического ретикулума (ЭПР) и отложение микрокристаллов кальция, причем наиболее выраженные изменения касались структуры митохондрий. Характерной чертой изменений экстраклеточного матрикса было утолщение и изменение внутренней структуры субэндотелиального слоя с накоплением в нем микрокальцификатов.

В сосудах кожи пациента *Кг.*, 25 лет, межклеточное пространство сосудистой стенки было расширено и представлено в основном базальным веществом, имеющим в разных участках стенки неравномерную толщину, эластическими волокнами и многочисленными электронно-плотными гранулярными и циркулярными включениями диаметром от 20 до 100 нм (микрокальцификаты) (рис. 1, а). В эндотелиоцитах, гладкомышечных клетках и фибробластах сосудистой стенки отмечалось изменение количества митохондрий и нарушение их структуры. В части клеток количество митохондрий было резко снижено, в других наблюдались скопления измененных митохондрий (см. рис. 1, б). Изменения митохондрий носили разнообразный характер: вакуолизация с разрушением внутренней структуры, наличие кристаллоподобных (паракристаллических) включений в некоторых значительно увеличенных в размере митохондриях (см. рис. 1, б, в), уплотнение и формирование ламеллярных крист (см. рис. 1, г).

При электронной микроскопии сосудов кожи пациента *К.*, 15 лет, были выявлены изменения клеток, сходные с описанными выше. Они характеризовались скоплением измененных митохондрий и расширенных цистерн эндоплазматического ретикулума (рис. 2, а), увеличением размера митохондрий с нарушением целостности наружной мембраны, полным разрушением их внутренней структуры с вакуолизацией (см. рис. 2, б, в), образованием ламеллярных крист и митохондрий с уплотненным матриксом (см. рис. 2, г). Полное разрушение митохондрий часто совпадало с полным разрушением других органелл клетки.

При электронной микроскопии сосудов кожи пациентки *Л.*, 43 лет, в субэндотелиальном слое было обнаружено большое количество гранулярных и циркулярных осмиофильных включений, сходных с включениями, обнаруженными в межклеточном пространстве сосудов кожи у пациента *Кг.* (рис. 3, а). Во всех типах клеток сосудистой стенки были найдены повреждения и разрушения митохондрий, представленные отложением солей кальция в виде игольчатых кристаллов (см. рис. 3, б, в, г).

Обсуждение

Проведенное электронно-микроскопическое исследование кожи у больных со спонтанной диссекцией церебральных артерий выявило очаговые изменения клеток всех слоев стенок микрососудов и межклеточного матрикса. В клетках сосудистой стенки (эндотелиальных, гладкомышечных и фибробластах) были выявлены повреждение митохондрий (вакуолизация, разрушение их внутренней структуры вплоть до полного исчезновения крист, формирование ламеллярных крист, накопление микрокальцификатов) и их гибель. Перечисленные изменения митохондрий, возможно, являются последовательными стадиями их разрушения. Наибольшее разрушение митохондрий часто совпадало с разрушением других органелл клетки и, возможно, гибелью самой клетки. Интересно отметить, что игольчатые кристаллы кальция в митохон-

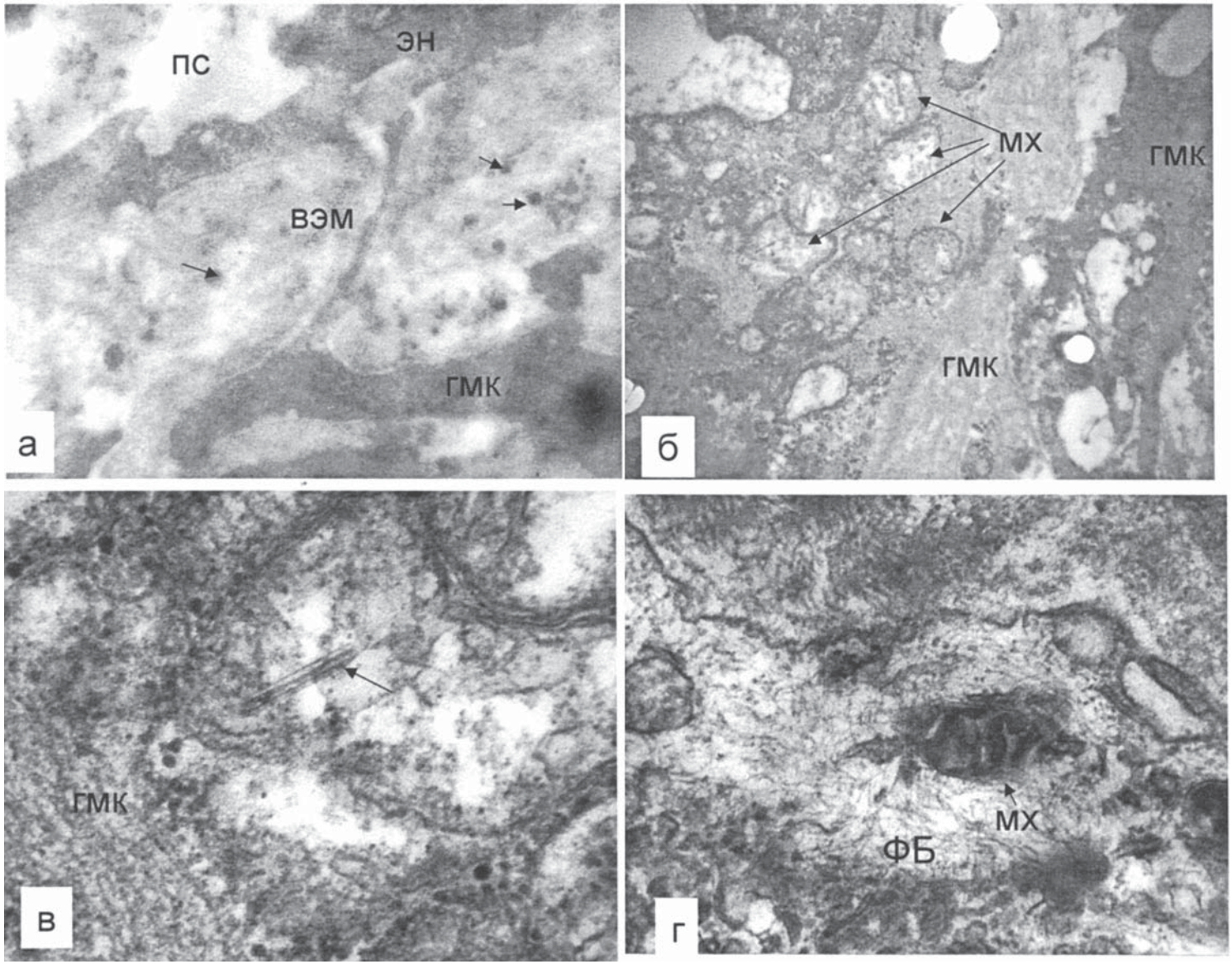

Рис. 1. **Электронная микроскопия сосудов кожи пациента Кг., 25 лет.**

а — участок люминальной стороны стенки артериального сосуда. Субэндотелиальное пространство заполнено отложениями кальция (стрелки); ув. 25 000; б — средняя оболочка (медия) артериального микрососуда кожи. Измененные митохондрии в гладкомышечной клетке (стрелки); ув. 20 000; в — фрагмент предыдущего рисунка. Участок цитоплазмы гладкомышечной клетки. Кристаллоподобное включение в митохондрии (стрелка); ув. 120 000; г — фрагмент уитоплазмы фибробласта артериального микрососуда кожи. Измененная митохондрия с ламиллярными кристами повышенной электронной плотности (стрелка); ув. 80 000.

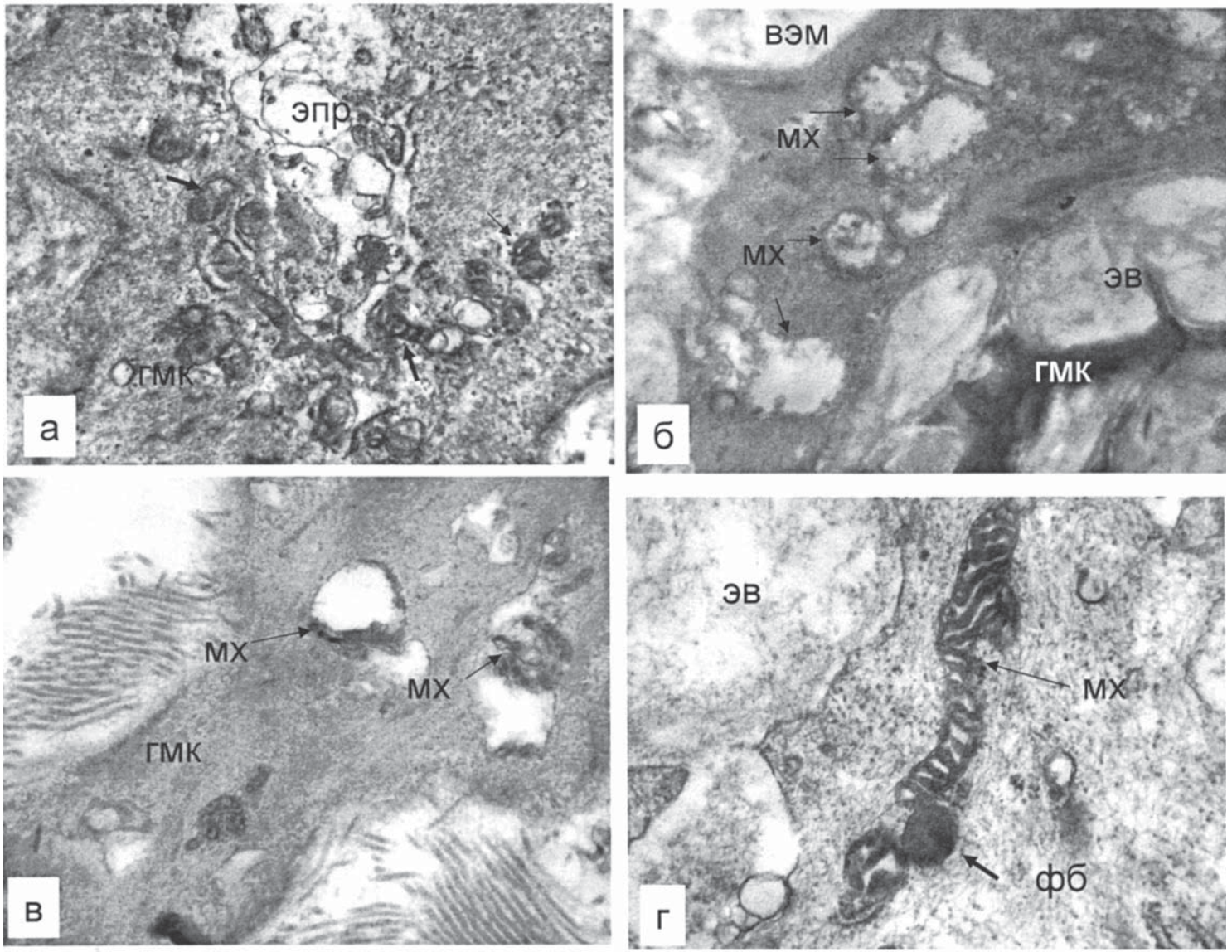

Рис. 2. **Электронная микроскопия сосудов кожи пациента К., 15 лет.**

а — скопление измененных митохондрий (стрелки) и расширенных цистерн ЭПР в гладкомышечной клетке кожного сосуда; ув. 20 000; б — участок цитоплазмы гладкомышечной клетки кожного микрососуда. Отечные, не содержащие крист митохондрии (стрелки); ув. 20 000; в — отросток гладкомышечной клетки микрососуда кожи. Вакуолизированные митохондрии со смещенными к периферии обломками ламеллярных электронно-плотных крист (стрелки); ув. 25 000; г — фрагмент фибробласта сосуда кожи. Измененные митохондрии с уплотненным матриксом и ламеллярными кристами (стрелки); ув. 50 000.

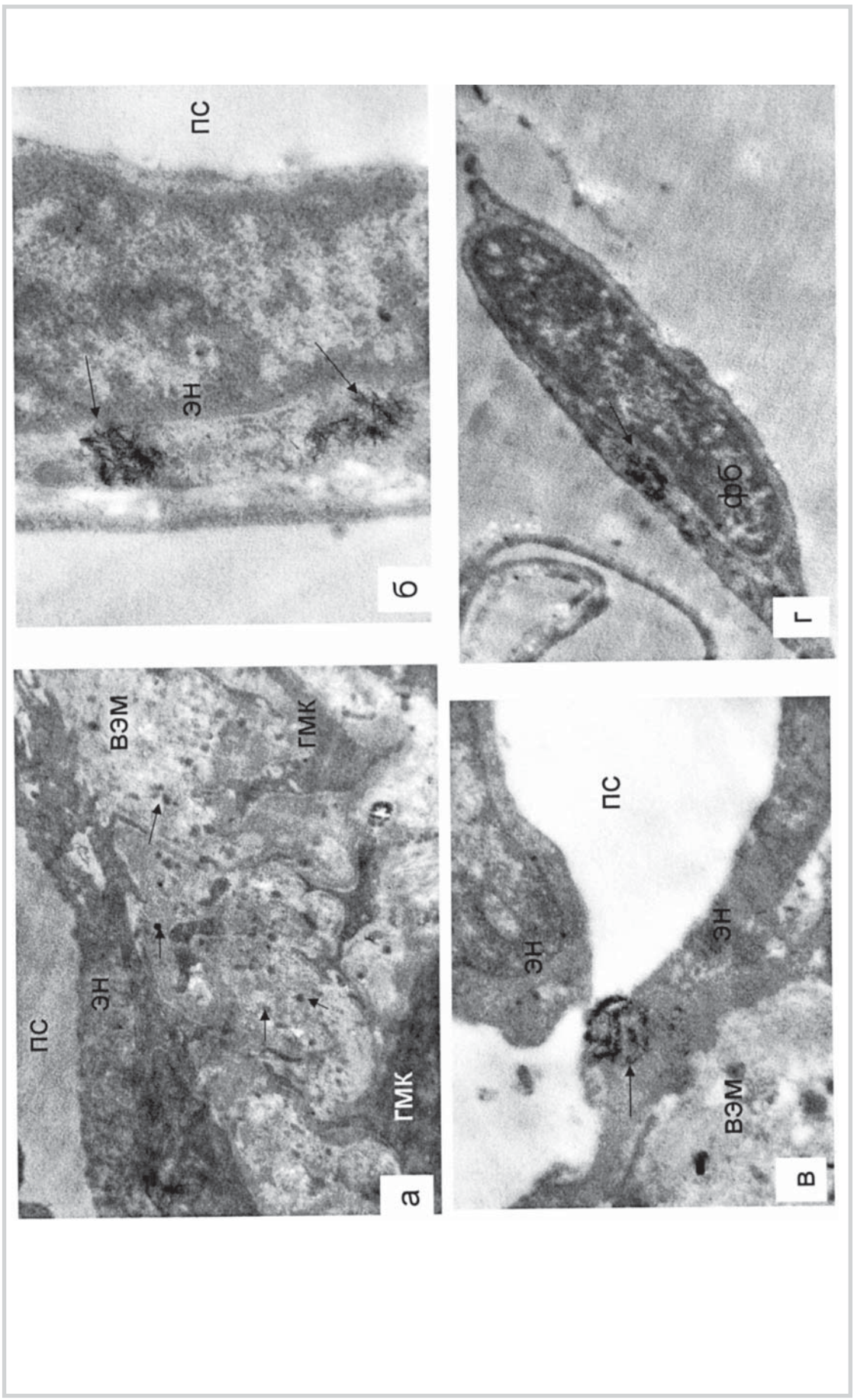

Рис. 3. **Электронная микроскопия сосудов кожи пациентки Л., 43 года.**

а — участок люминальной стороны стенки артериального микрососуда. Субэндотелиальное пространство заполнено микрокальцификатами (стрелки); ув. 15 000; б — фрагмент эндотелиоцита микрососуда кожи с митохондриями, содержащими игольчатые кристаллы кальция (стрелки); ув. 50 000; в — участок люминальной стороны стенки артериального микрососуда. Отложения игольчатых кристаллов с митохондрии (стрелка); ув. 40 000; г — фибробласт сосуда кожи. Игольчатые кристаллы в митохондриях (стрелка); ув. 20 000.
Использованные сокращения: ВЭМ — внутренняя эластическая мембрана; ГМК — гладкомышечная клетка; МХ — митохондрия; ПС — просвет сосуда; ФБ — фибробласт; ЭВ — эластические волокна; ЭН — эндотелиоцит; ЭПР — эндоплазматический ретикулум.

дриях, обнаруженные в одном из случаев, были сходны с таковыми, возникающими при дефиците магния [27]. Фибробласты и гладкомышечные клетки сосудистой стенки, в которых было выявлено повреждение митохондрий, участвуют в продукции компонентов межклеточного матрикса (эластин, коллагены, гликозаминогликаны), определяющего прочность сосудистой стенки. Изменение межклеточного матрикса с накоплением нем микрокальцификатов наряду с повреждением клеток артериальной стенки (дистрофия, некроз, апоптоз гладкомышечных клеток и эндотелиоцитов, отложение в них кальция) может способствовать потере эластичности и слабости сосудистой стенки.

Изменения митохондрий, выявленные нами в клетках артерий кожи у больных со спонтанной диссекцией церебральных артерий, сходны с таковыми при митохондриальных заболеваниях [1, 8, 19, 21]. Так, при MELAS (митохондриальная энцефаломиопатия, лактат-ацидоз, инсультоподобные эпизоды) наблюдается аккумуляция патологически измененных митохондрий в эндотелии и гладких мышечных клетках пиальных артериол и небольших интрацеребральных артерий — «митохондриальная ангиопатия» [22, 23]. Мы предполагаем и впервые в мире высказываем предположение, что митохондриальная цитопатия, обнаруженная нами в микрососудах кожи, имеется и в крупных церебральных артериях, служа причиной диспластических изменений их стенки, предрасполагающих к диссекции. Уместно отметить, что повреждение митохондрий фибробластов в стенке внутренней сонной артерии, подвергнувшейся диссекции и приведшей к фатальному ишемическому инсульту у больного 17 лет, было обнаружено при ультраструктурном исследовании Л.В. Шишкиной и соавт. [9]. Авторы полагали, что повреждение митохондрий служит одной из причин нарушения их метаболизма и специализированной функции синтеза коллагена.

С позиций митохондриальной цитопатии становится понятным обнаружение ультраструктурных изменений кожи у некоторых клинически здоровых родственников больных с церебральной диссекцией [12, 20]. При этом редкость наследственных случаев диссекции (около 5%) [24] может быть связана с особенностями митохондриального типа наследования: низким уровнем гетероплазмии (небольшим процентом мутантной митохондриальной ДНК), который клинически не значим. Обнаруженная нами патология митохондрий позволяет объяснить и безуспешность поиска различных мутаций в генах коллагена и других макромолекул матрикса [15, 16, 18, 29]. Очевидно, это связано с тем, что нарушение функции фибробластов, обусловленное митохондриальной патологией, приводит к продукции структурно неполноценных (аномальных) коллагеновых и эластических волокон, генетическая характеристика которых не отличается от нормальных волокон артериальной стенки.

Митохондриальная цитопатия у больных с диссекцией, очевидно, имеется не только в артериальной стенке, но и других тканях, в частности в соединительной, признаки слабости которой обнаруживаются у части больных с диссекцией (плоскостопие, сколиоз, пролапс митрального клапана и др.) [3].

В заключение еще раз следует отметить, что проведенное электронно-микроскопическое исследование артерий кожи у больных с диссекцией артерий мозга обнаружило поражение митохондрий во всех типах клеток — митохондриальную цитопатию. Электронно-микроскопические данные полностью согласуются с гистологическими и гистохимическими признаками митохондриальной цитопатии, обнаруженными нами ранее при исследовании мышечных биоптатов больных с этой патологией [7]. Все это подтверждает концепцию митохондриальной артериопатии как причины слабости артериальной стенки, предрасполагающей к диссекции. Полученные данные открывают новые перспективы по профилактике и лечению артериальных дисплазий, осложняющихся развитием диссекции артерий.

ЛИТЕРАТУРА

1. Диагностический алгоритм выявления митохондриальных заболеваний среди детей с недифференцированными нарушениями нервно-психического и физического развития. Пособие для врачей. М 1999.
2. *Калашникова Л.А., Кадыков А.С., Добрынина Л.А., Кротенкова М.В.* Расслаивающая гематома (диссекция) внутренней сонной артерии и ишемические нарушения мозгового кровообращения. Неврологический журнал 2001; 6: 9—12.
3. *Калашникова Л.А., Коновалов Р.Н., Кротенкова М.В.* Спонтанное интрамуральное кровоизлияние (диссекция) в интракраниальных артериях и ишемические нарушения мозгового кровообращения. Журн неврол и психиат 2006;106: Выпуск «Инсульт»: 17: 4—14.
4. *Калашникова Л.А., Кротенкова М.В., Коновалов Р.Н., Процкий С.В.* Спонтанная диссекция (интрамуральное кровоизлияние) в артериях вертебрально-базилярной системы и ишемический инсульт. Журн неврол и психиат 2007; 107: 5: 16—23.
5. *Калашникова Л.А., Гулевская Т.С., Коновалов Р.Н. и др.* Поражение каудальной группы черепных нервов при диссекции (расслоении) внутренней сонной артерии. Анналы клинической и экспериментальной неврологии 2008; 1: 22—27.
6. *Калашникова Л.А., Гулевская Т.С., Ануфриев П.Л. и др.* Ишемический инсульт в молодом возрасте, обусловленный стенозирующим расслоением (диссекцией) интракраниального отдела внутренней сонной артерии и ее ветвей (клинико-морфологическое наблюдение). Анналы клинической и экспериментальной неврологии 2009; 3: 1: 18—24.
7. *Калашникова Л.А., Сахарова А.В., Добрынина Л.А. и др.* Митохондриальная цитопатиия — причина спонтанной диссекции церебральных артерий. Журн неврол и психиат 2010; 110: Выпуск «Инсульт»: 4: 3—11.
8. *Меркурьева А.В., Сухоруков В.С., Смирнов А.В. и др.* Комплексная гистологическая диагностика полисистемной митохондриальной недостаточности. Вестник РУДН, серия Медицина 2003; 5: 24: 50—53.
9. *Шишкина Л.В., Смирнов А.В., Мякота А.Е.* Острая расслаивающая аневризма сосудов головного мозга. Вопросы нейрохирургии им. Бурденко 1986; 3: 54—57.
10. *Brandt T., Hausser I., Orberk E. et al.* Ultrastructural connective tissue abnormalities in patients with spontaneous cervicocerebral artery dissections. Ann Neurol 1998; 44: 281—285.
11. *Brandt T., Grond-Ginsbach C., Flechtenmacher C. et al.* Ultrastrukturelle untersuchungen in arterien zur pathogenese von dissektionen. Akt Neurol 2000; 27: 145: 249.
12. *Brandt T., Morcher M., Hausser I.* Association of cervical artery dissection with connective tissue abnormalities in skin and arteries. Front Neurol Neurosci 2005; 20: 16—29.
13. *Caplan L.R.* Dissections of brain-supplying arteries. Nature Clinical Practice Neurology 2008; 4: 34—42.

14. *Chang V., Rewcastle N.B., Harwood-Nash D.C.F., Norman M.G.* Bilateral dissecting aneurysms of the intracranial internal carotid arteries in an 8-year-old boy. Neurology 1975; 25: 573—579.

15. *Grond-Ginsbach C., Klima B., Weber R. et al.* Exclusion mapping of the genetic predisposition for cervical artery dissections by linkage analysis. Ann Neurol 2002; 52: 359—364.

16. *Grond-Ginsbach C., Wigger F., Morcher M. et al.* Sequence analysis of the COL5A2 gene in patients with spontaneous cervical artery dissections. Neurology 2002; 58:1103—1105.

17. *Holbrook K.A., Byers P.H.* Skin is a window on heritable disorders of connective tissue. Am J Med Genet 1989; 34: 105—121.

18. *Kuhlenbaumer G., Muller U.S., Besselmann M. et al.* Neither collagen 8A1 nor 8A2 mutations play a major role in cervical artery dissection. A mutation analysis and linkage study. J Neurol 2004; 251: 357—359.

19. *Kyriacou K., Hajissavas A., Zenios A. et al.* Morphological methods in the diagnosis of mitochondrial encephalomyopathies. The role of electron microscopy. Ultrastructural Pathology 2005; 29: 169—174.

20. *Martin J.J., Hausser I., Lyrer P. et al.* Familial cervical artery dissections: clinical, morphologic, and genetic studies. Stroke 2006; 37: 42: 2924—2929.

21. *Mierau G.W., Tyson R.W., Freehauf C.L.* Role oh electrone microscopy in the diagnosis of mitochondrial cytopathies. Pediatric and developmental pathology 2004; 7: 637—640.

22. *Mizukami K., Sasaki M., Suzuki T. et al.* Central nervous system changes in mitochondrial encephalomyopathy: light and electron microscopic study. Acta Neuropathol 1992; 83: 449—452.

23. *Ohama E., Ohara S., Ikuta F. et al.* Mitochondrial angiopathy in cerebral blood vessels of mitochondrial encephalomyopathy. Acta Neuropathol 1987; 74: 226—233.

24. *Schievink W.I., Mokri B., Piepgras D.G., Kuiper J.D.* Recurrent spontaneous artery dissections. Risk in familial versus nonfamilial disease. Stroke 1996; 27: 622—624.

25. *Schievink W.I.* Spontaneous dissection of the carotid and vertebral arteries. N Engl J Med 2001; 344: 898—906.

26. *Sharif A.A., Remley K.B., Clark H.B.* Middle cerebral artery dissection: a clinicopathologic study. Neurology 1995; 45: 1929—1931.

27. *Silver B.B., Sordahl L.A.* Magnesium modulation of calcium uptake in cardial mitochondria: an ultrastructural study. In: Magnesium in health and disease Spectrimi Publication, Inc 1980; 508—513.

28. *Uhlig P., Bruckner P., Dittrich R. et al.* Aberrations of dermal connective tissue in patients with cervical artery dissection (sCAD). J Neurol 2008; 255: 340—346.

29. *von Pein F., Valkkila M., Schwarz R.* Analysis of the COL3A1 gene in patients with spontaneous cervical artery dissections. J Neurol 2002; 249: 862—866.