Журнал неврологии и психиатрии им. С.С. Корсакова
2026, т. 126, №3, ч. 2, с. 40–45
https://doi.org/10.17116/jnevro202612603240

S.S. Korsakov Journal of Neurology and Psychiatry
2026, vol. 126, no. 3, part 2, pp. 40–45
https://doi.org/10.17116/jnevro202612603240

Оценка нейропротекторной активности Мексидола на модели геморрагического инсульта

© Алексей Владимирович Щулькин, Иван Владимирович Черных, Сергей Константинович Правкин, Юлия Владимировна Абаленихина

ФГБОУ ВО «Рязанский государственный медицинский университет им. академика И.П. Павлова» Минздрава России, Рязань, Россия

Резюме

Цель исследования. Комплексная оценка нейропротективного потенциала Мексидола при его системном введении в различных лекарственных формах на модели геморрагического инсульта.

Материал и методы. Исследование выполнено на 130 аутбредных крысах-самцах массой 180—200 г в возрасте 7—8 нед. Все животные были распределены в три серии: 1-я серия — внутривенное введение Мексидола в дозах 50 мг/кг и 100 мг/кг, 2-я серия — внутримышечное введение Мексидола в дозах 50 мг/кг и 100 мг/кг, 3-я серия — внутрижелудочное введение Мексидола в дозах 50 мг/кг, 100 мг/кг и 200 мг/кг. Острый геморрагический инсульт моделировали введением аутокрови в объеме 0,05 мл/кг веса в область внутренней капсулы правого полушария. Введение Мексидола начинали через 30 мин после моделирования острого фокального инсульта. Через сутки после операции оценивали выраженность неврологического дефицита по шкале Stroke-Index McGraw в модификации И.В. Ганнушкиной, после чего животных выводили из эксперимента, выделяли мозг, фиксировали в формалине и выполняли его томографию.

Результаты. Внутривенное введение Мексидола в дозе 100 мг/кг приводило к статистически значимому снижению выраженности клинических симптомов через 24 ч после операции по сравнению с контрольными животными, внутримышечное введение оказывало аналогичное действие в дозах 50 мг/кг и 100 мг/кг, а внутрижелудочное — в дозах 100 мг/кг и 200 мг/кг. Внутривенное и внутримышечное введении Мексидола в дозах 50 мг/кг и 100 мг/кг не влияло на величину очага поражения в головном мозге крыс, а внутрижелудочное введение Мексидола в дозе 200 мг/кг приводило к его уменьшению.

Заключение. Полученные результаты свидетельствуют о том, что при небольших внутричерепных гематомах, в том числе остающихся после хирургического удаления первоначальной гематомы, Мексидол оказывает выраженное нейропротективное действие.

Ключевые слова: *Мексидол, нейропротекция, геморрагический инсульт.*

Информация об авторах:
Щулькин А.В. — https://orcid.org/0000-0003-1688-0017
Черных И.В. — https://orcid.org/0000-0002-5618-7607
Правкин С.К. — https://orcid.org/0000-0002-2088-6350
Абаленихина Ю.В. — https://orcid.org/0000-0003-0427-0967
Автор, ответственный за переписку: Щулькин А.В. — e-mail: alekseyshulkin@rambler.ru

Как цитировать:
Щулькин А.В., Черных И.В., Правкин С.К., Абаленихина Ю.В. Оценка нейропротекторной активности Мексидола на модели геморрагического инсульта. *Журнал неврологии и психиатрии им. С.С. Корсакова*. 2026;126(3-2):40–45. https://doi.org/10.17116/jnevro202612603240

Evaluation of the neuroprotective activity of Mexidol in a model of hemorrhagic stroke

© A.V. Shchulkin, I.V. Chernykh, S.K. Pravkin, Yu.V. Abalenikhina

I.P. Pavlov Ryazan State Medical University, Ryazan, Russia

Abstract

Objective. To comprehensively evaluate the neuroprotective potential of Mexidol following systemic administration in various dosage forms in a model of hemorrhagic stroke.

Material and methods. The study was performed on 130 outbred male rats, weighing 180—200 g and aged 7—8 weeks. All animals were divided into 3 series: Series 1 — intravenous administration of Mexidol at doses of 50 and 100 mg/kg; Series 2 — intramuscular administration at doses of 50 and 100 mg/kg; Series 3 — intragastric administration at doses of 50, 100, and 200 mg/kg. Acute hemorrhagic stroke was modeled by administering autologous blood at a volume of 0.05 ml/kg body weight into the region of the internal capsule of the right hemisphere. Mexidol administration was initiated 30 minutes after modeling acute focal stroke. Twenty-four hours after the surgery, the severity of neurological deficit was assessed using the McGraw Stroke-Index Scale modified by I.V. Gannushkina. Subsequently, the animals were euthanized, the brain was isolated, fixed in formalin, and tomography was performed.

Results. Intravenous administration of Mexidol at a dose of 100 mg/kg led to a statistically significant reduction in the severity of clinical symptoms 24 hours after surgery compared to control animals. Intramuscular administration produced a similar effect at doses of 50 and 100 mg/kg, while intragastric administration did so at doses of 100 mg/kg and 200 mg/kg. Intravenous and intramuscular administration of Mexidol at doses of 50 and 100 mg/kg did not affect the size of the brain lesion in rats, whereas intragastric administration of Mexidol at a dose of 200 mg/kg led to its reduction.
Conclusion. The obtained results indicate that, in cases of small intracranial hematomas (e.g., those remaining after surgical removal of the initial hematoma), Mexidol exerts a pronounced neuroprotective effect.

Keywords: *Mexidol, neuroprotection, hemorrhagic stroke.*

Information about the authors:
Shchulkin A.V. — https://orcid.org/0000-0003-1688-0017
Chernykh I.V. — https://orcid.org/0000-0002-5618-7607
Pravkin S.K. — https://orcid.org/0000-0002-2088-6350
Abalenikhina Yu.V. — https://orcid.org/0000-0003-0427-0967
Corresponding author: Shchulkin A.V. — e-mail: alekseyshulkin@rambler.ru

To cite this article:
Shchulkin AV, Chernykh IV, Pravkin SK, Abalenikhina YuV. Evaluation of the neuroprotective activity of Mexidol in a model of hemorrhagic stroke. *S.S. Korsakov Journal of Neurology and Psychiatry*. 2026;126(3-2):40–45. (In Russ.). https://doi.org/10.17116/jnevro202612603240

Инсульт остается второй ведущей причиной смерти в мире и основной причиной стойкой нетрудоспособности у выживших пациентов [1]. В зависимости от этиологии выделяют острый ишемический инсульт и внутричерепное кровоизлияние (геморрагический инсульт). Геморрагический инсульт, уступая ишемическому по частоте встречаемости, ассоциирован с более высокой летальностью и ограниченным арсеналом возможных терапевтических вмешательств [2].

Независимо от типа инсульта, развивающийся дисбаланс между метаболическими потребностями центральной нервной системы и их обеспечением инициирует каскад повреждения мозговой ткани и гибель нейронов. В основе патогенеза ишемического инсульта лежит снижение мозгового кровотока вследствие окклюзии церебральных артерий или системной гипоперфузии. При геморрагическом инсульте метаболическая недостаточность выступает следствием разрыва сосудистой стенки и кровопотери [3].

Патофизиологические механизмы ишемического и геморрагического инсульта имеют как общие черты (окислительный стресс, нейровоспаление и пр.), так и существенные различия. Для повреждения при ишемическом инсульте особую значимость имеют эксайтотоксичность и внутриклеточная перегрузка ионами кальция [4, 5]. Для геморрагического инсульта характерно развитие первичного повреждения от самого кровоизлияния (масс-эффект), а также вторичного повреждения вследствие токсического воздействия компонентов крови — ионов железа и тромбина и развития отека [6].

Мексидол (2-этил-6-метил-3-гидроксипиридина сукцинат) — российский лекарственный препарат, обладающий антигипоксической, антиоксидантной и мембраностабилизирующей активностью [7]. Показано, что Мексидол подавляет развитие глутаматной эксайтоксичности, ингибирует нейровоспаление, апоптоз и стимулирует нейропластичность [8, 9]. В многочисленных доклинических исследованиях была доказана эффективность и безопасность Мексидола в комплексной терапии ишемического инсульта [7, 9].

В многоцентровом рандомизированном двойном слепом плацебо-контролируемом исследовании при длительной последовательной терапии у пациентов в остром и раннем восстановительном периодах полушарного ишемического инсульта Мексидол статистически значимо по сравнению с плацебо улучшал жизнедеятельность пациентов по mRS, уменьшал неврологический дефицит при тестировании по шкале NIHSS и способствовал статистически значимому повышению качества жизни (опросник EQ-5D) и снижению количества пациентов с симптомами депрессии (шкала Бека) [10].

В другом проспективном международном многоцентровом рандомизированном двойном слепом плацебо-контролируемом исследовании в параллельных группах была показана более значимая эффективность терапии с использованием препаратов Мексидол и Мексидол ФОРТЕ 250 по сравнению с плацебо у пациентов в остром и раннем восстановительном периодах ишемического инсульта средней степени тяжести в отношении снижения степени инвалидизации пациентов, выраженности неврологического дефицита, расширения двигательных возможностей и повышения уровня мобильности [11].

В то же время лишь в единичных исследованиях оценивалась возможность применения Мексидола в терапии геморрагического инсульта [12, 13]. Учитывая разные звенья патогенеза геморрагического и ишемического инсульта, необходима комплексная доклиническая и клиническая оценка эффективности Мексидола при данной патологии.

Цель исследования — оценка нейропротективного потенциала Мексидола при его системном введении в различных лекарственных формах на модели геморрагического инсульта.

Материал и методы

Исследование выполнено на 130 аутбредных крысах-самцах массой 180—200 г в возрасте 7—8 нед. Протокол исследования был рассмотрен и одобрен комиссией по биоэтике (протокол №134 от 06.06.2023).

Все животные были распределены в три серии: 1-я серия — внутривенное введение Мексидола, 2-я серия —

внутримышечное введение Мексидола, 3-я — внутрижелудочное введение Мексидола. В 1-й и 2-й сериях было по 4 группы: 1-я группа — интактные животные, 2-я группа — контроль, животные, которым моделировали патологию и вводили эквивалентный объем физиологического раствора, 3-я и 4-я группы — введение Мексидола в дозах 50 мг/кг и 100 мг/кг соответственно.

В 3-й серии было сформировано 5 групп: 1-я группа — интактные животные, 2-я группа — контроль, животные, которым моделировали патологию и вводили эквивалентный объем физиологического раствора, 3-я, 4-я и 5-я группы — введение Мексидола в дозах 50 мг/кг, 100 мг/кг и 200 мг/кг соответственно. В каждой группе было по 10 крыс. Мексидол использовался в виде субстанции (ООО «НПК «Фармасофт», России) и разводился стерильным физиологическим раствором (ООО «Мосфарм», Россия). Животных распределяли в группы случайным образом, используя в качестве критерия массу тела, так, чтобы индивидуальная масса животных не отличалась более чем на 10% от средней массы животных в эксперименте.

Острый аутогеморрагический инсульт моделировали в области внутренней капсулы правого полушария. Операцию выполняли в условиях общей анестезии (хлоралгидрат в дозе 300 мг/кг). По достижении глубокого наркоза проводили забор крови с помощью шприца из хвостовой вены крысы. Затем проводили линейный разрез кожи головы в теменной области. Разрез выполняли во фронтальной плоскости с последующим проведением гемостаза, длина разреза составляла 1,0 см. В дальнейшем выполняли скелетирование кости и отделение надкостницы. С помощью стоматологического бора делали трепанационное отверстие в правой теменной области диаметром 2 мм. В дальнейшем с помощью пункционной иглы и стереотаксиса вводили пункционную иглу в область внутренней капсулы (координаты: H=4 мм, L=3 мм, A=1,5 мм от брегмы по атласу G. Paxinos) на глубину 3 мм. Затем в стерильных условиях вводили аутокровь в объеме 0,05 мл/кг веса. Введение крови осуществляли струйно. Эффективность введения определяли по наличию стволовых судорог. После чего пункционную иглу извлекали, рану осушали и производили ушивание раны с контролем гемостаза. После операции животных помещали в большие клетки с чистыми опилками по 5 особей. Ложнооперированным животным воспроизводили все манипуляции, только вместо аутокрови в мозг вводили физиологический раствор. Введение Мексидола или физиологического раствора начинали после того, как животные выходили из наркоза (через 30 мин после моделирования инсульта).

Через сутки после операции проводили клинический осмотр всех животных с целью регистрации клинического проявления инсульта по шкале оценки неврологического дефицита (Stroke-Index McGraw в модификации И.В. Ганнушкиной) [14], после чего животных выводили из эксперимента и выполняли томографию головного мозга.

Микро-КТ головного мозга крыс выполняли в Центре доклинических исследований ФГАОУ ВО «Первый МГМУ им. И.М. Сеченова» Минздрава России (Сеченовский Университет). Для этого мозг крыс фиксировали в 10% забуференном формалине в течение 2 дней. После фиксации производили проводку в этаноле восходящей концентрации (50%, 70%, 80%, 90%, 96%). Время экспозиции органа в каждом растворе — 1 ч. Затем мозг помещали в 1% раствор йода в 96% спирте на 14 ч. Образцы отмывали от йода в 96% спирте в течение часа. Для сканирования образцы помещали в пластиковый контейнер, заполненный 96% спиртом. Сканирование производили при параметрах: 90kV, 200uA, фильтр Al+Cu. Реконструкция производилась в программе NRecon, интегрированной с томографом Bruker. Рендеринг производился в программе 3DSlicer. Образцы просматривали в классическом черно-белом режиме. Оценку повреждений мозга производили на основе измерения размеров области повреждении.

Статистический анализ проводился с помощью программы GraphPad Prism v. 8.1.2. Данные представлены как среднее арифметическое и стандартное отклонение ($M \pm SD$). Статистическую значимость различий оценивали с помощью однофакторного дисперсионного анализа (ANOVA) с последующим тестом Тьюки. Различия при $p<0,05$ считались статистически значимыми.

Результаты

В первые сутки после операции все крысы имели клинические симптомы инсульта. Суммарный балл неврологических нарушений составил 1,55±0,37 **(таблица)**.

Внутривенное введение Мексидола в дозе 100 мг/кг приводило к статистически значимому снижению выраженности клинических симптомов через 24 ч после операции по сравнению с контрольными животными — на 54,8% ($p=0,0012$). Неврологический дефицит у животных данной группы не отличался от значений у крыс, подвергнутых ложной операции. Внутримышечное введение Мексидола также вызывало снижение неврологического дефицита: в дозе 50 мг/кг — на 31,25% ($p=0,0231$), в дозе 100 мг/кг — на 46,88% ($p=0,0004$). В то же время изучаемый показатель у животных, получавших обе дозы Мексидола, статистически значимо ($p<0,05$) превосходил показатель у животных, подвергнутых ложной операции.

Внутрижелудочное введение Мексидола в дозе 100 мг/кг и 200 мг/кг вызывало уменьшение выраженности неврологического дефицита по сравнению с контрольными животными на 43,75% ($p=0,0014$) и 62,5% ($p<0,0001$) соответственно. Неврологический статус животных при введении Мексидола в дозе 200 мг/кг не отличался от неврологического статуса животных, подвергнутых ложной операции ($p>0,05$). Таким образом, полученные результаты свидетельствуют о том, что Мексидол при разных способах введения (внутривенном, внутримышечном и внутрижелудочном) оказывает дозозависимое нейропротективное действие на модели внутримозгового кровоизлияния.

Дополнительно в рамках настоящего исследования оценивалось влияние разных способов введения Мексидола на размер очага поражения в головном мозге крыс через 24 ч после моделирования патологии по данным микро-КТ **(таблица)**.

На КТ-изображении головного мозга животных контрольной группы, получавших внутривенно физиологический раствор, при моделировании острого фокального инсульта наблюдался очаг кровоизлияния на уровне базальных ядер объемом 0,155±0,053 мм^3, при внутримышечном введении — 0,156±0,047 мм^3, при внутрижелудочном введении — 0,164±0,033 мм^3. При внутривенном введении Мексидола в дозах 50 мг/кг и 100 мг/кг очаг поражения в головном мозге крыс статистически значимо не отличался от такового у контрольных животных, имелась лишь тенденция к сни-

Влияние внутривенного введения Мексидола на выраженность клинических симптомов и площадь очага поражения при геморрагическом инсульте (*M±SD*)

Effect of intravenous administration of Mexidol on the severity of clinical symptoms and the area of the lesion in hemorrhagic stroke intravenous route (*M±SD*)

Способ введения	Группа	Поведение, баллы	Объем очага, мм^3
Внутривенное введение	Контроль/плацебо	1,55±0,37	0,155±0,053
	Мексидол 50 мг/кг	1,05±0,55$^{\#\#}$	0,12±0,06$^{\#}$
	Мексидол 100 мг/кг	0,7±0,59**	0,107±0,033
	Ложнооперированные	0,22±0,26****	0,058±0,02****
Внутримышечное введение	Контроль/плацебо	1,60±0,32	0,156±0,047
	Мексидол 50 мг/кг	1,10±0,46* $^{\#\#\#}$	0,135±0,043$^{\#\#\#}$
	Мексидол 100 мг/кг	0,85±0,41*** $^{\#\#}$	0,132±0,045$^{\#\#}$
	Ложнооперированные	0,20±0,26****	0,059±0,018****
Внутрижелудочное введение	Контроль/плацебо	1,60±0,21	0,164±0,033
	Мексидол 50 мг/кг	1,30±0,35$^{\#\#\#}$	0,137±0,043$^{\#\#}$
	Мексидол 100 мг/кг	0,90±0,46** $^{\#\#}$	0,140±0,044$^{\#\#\#}$
	Мексидол 200 мг/кг	0,60±0,52****	0,106±0,045*
	Ложнооперированные	0,20±0,26****	0,066±0,021****

Примечание. * — p<0,05; ** — p<0,01; *** — p<0,001; **** — p<0,0001 — статистически значимые различия по сравнению с контролем; $^{\#}$ — p<0,05; $^{\#\#}$ — p<0,01; $^{\#\#\#}$ — p<0,001 — статистически значимые различия по сравнению с ложно-оперированными животными (дисперсионный анализ ANOVA, post-hoc-критерий Тьюки).

Note. * — p<0.05; ** — p<0.01; *** — p<0.001; **** — p<0.0001 — statistically significant differences compared to the control; $^{\#}$ — p<0.05; $^{\#\#}$ — p<0.01; $^{\#\#\#}$ — p<0.001 — statistically significant significant differences compared with false-operated animals (ANOVA analysis of variance, Tukey's post-hoc criterion).

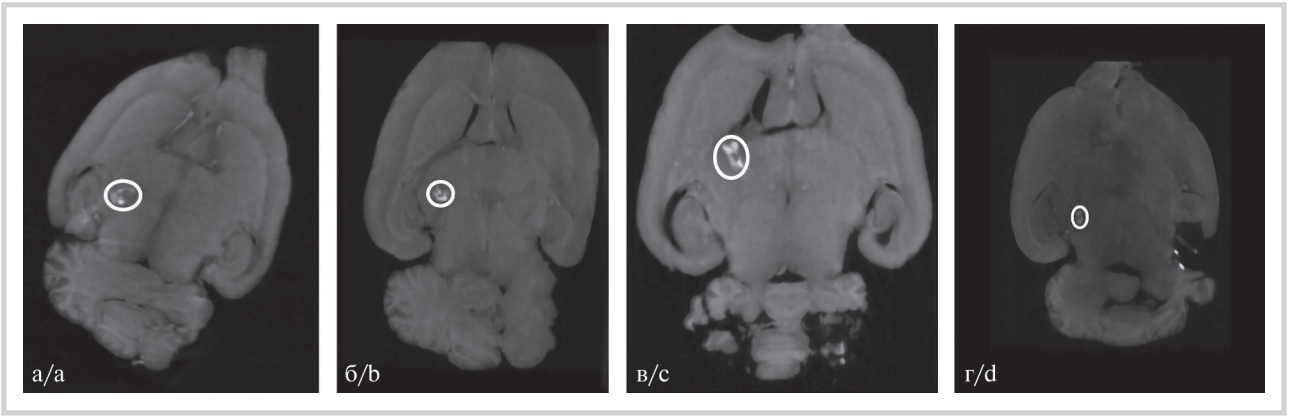

Микро-КТ головного мозга крысы.

а — ложнооперированная крыса; б, в, г — внутрижелудочное введение Мексидола в дозах 50 мг/кг, 100 мг/кг и 200 мг/кг соответственно. Очаг острого фокального инсульта показан внутри окружности.

Micro-CT scan of rat brain.

a — a falsely operated rat; b, c, d — intragastric administration of Mexidol at doses of 50, 100 and 200 mg/ kg, respectively. The focus of acute focal stroke is shown inside the circle.

жению объема поражения при введении в дозе 100 мг/кг — на 30,96% (p=0,092). При этом у животных данной серии объем очага поражения достоверно не отличался от значений у животных, которым выполнялась ложная операция и в мозговую ткань вводился физиологический раствор.

Внутримышечное введение Мексидола во всех дозах не влияло на объем очага поражения, его значения статистически значимо не отличались от значений в контрольной группе (p>0,05) и одновременно превышали значения у животных, подвергнутых ложной операции.

Внутрижелудочное введение Мексидола в дозах 50 мг/кг и 100 мг/кг также не влияло на объем очага поражения, его значения статистически значимо не отличались от значений у контрольных животных (p>0,05) и превышало значения у животных, подвергнутых ложной операции. Однако введение Мексидола в дозе 200 мг/кг приводило к статистически значимому снижению объема очага поражения — на 35,37% (p=0,0123) по сравнению с контролем (до уровня ложнооперированных животных, с их значениями отсутствовали достоверные различия) **(рисунок)**.

Таким образом, полученные результаты свидетельствуют о том, что внутривенное и внутрижелудочное введение Мексидола в высоких доза может способствовать уменьшению объема очага поражения.

Обсуждение

Несмотря на значительный прогресс в терапии острого ишемического инсульта, результаты лечения внутримозговых кровоизлияний остаются неутешительными. Неблагоприятный прогноз при данной патологии детерминируется такими факторами, как объем гематомы и ее локализация. В рандомизированных клинических исследованиях оценивалась возможность ограничения размера и распространения кровоизлияния путем гемостаза, снижения артериального давления и хирургического вмешательства [15]. Однако, за исключением хирургической эвакуации гематомы у тщательно отобранной группы пациентов [16], ни одно другое вмешательство не продемонстрировало улучшения функциональных результатов.

Не менее важное значение в течении и отдаленных исходах внутричерепного кровоизлияния играет вторичное повреждение головного мозга. Различные компоненты крови активируют цитотоксические, эксайтотоксические, окислительные и воспалительные пути. Тромбин, железо и гемоглобин из гематомы являются основными факторами, способствующими вторичному повреждению головного мозга после внутричерепного кровоизлияния. Геморрагический инсульт сопровождается развитием нейровоспаления, ведущего к отеку мозга и нарушению целостности гематоэнцефалического барьера (ГЭБ) под воздействием нейротоксических агентов, таких как тромбин, фибрин и эритроциты.

Накопление эритроцитов, в частности, способно активировать микроглию через Toll-подобные рецепторы 4 (TLR4), стимулируя высвобождение TNFα и IL-1β. Развивающийся воспалительный ответ сопровождается рекрутированием лейкоцитов посредством молекул адгезии, что усугубляет повреждение эндотелия и плотных контактов ГЭБ, а также привлекает дополнительные иммунные клетки. Микроглия и макрофаги участвуют в фагоцитозе эритроцитов и клеточного детрита [3]. Воспаление после внутримозгового кровоизлияния может приводить к образованию большого количества свободных радикалов, что провоцирует усиление повреждения головного мозга. Активация нейтрофилов сопровождается нарушением работы дыхательной цепи, высвобождением большого количества активных форм кислорода и азота, что в конечном итоге приводит к активации перекисного окисления липидов. Чрезмерное окисление липидов изменяет физические свойства клеточных мембран и может вызывать модификацию белков и нуклеиновых кислот, приводя к повреждению головного мозга. Продукты распада клеток крови, такие как ионы железа и гем, могут напрямую приводить к повреждению мозга, образуя большое количество свободных радикалов [17].

В настоящем исследовании оценивалась эффективность разных доз препарата Мексидол при разных способах введения (внутривенном, внутримышечном и внутрижелудочном) при моделировании внутричерепного кровоизлияния. Экспериментальным животным вводили примерно 10 мкл крови в область внутренней капсулы головного мозга, что соответствует 4,4 мл крови в головном мозге человека, если учесть общий объем мозга 2,7 мл у крысы [18] и 1200 мл у человека [19]. Данная модель внутримозгового кровоизлияния имитирует небольшие остаточные гематомы после хирургического удаления тромба у пациентов [20]. Например, только 58% пациентов, перенесших операцию в рамках исследования MISTIE III, достигли заранее установленной хирургической цели — объема остаточного тромба ⩽15 мл [21].

В ходе настоящего исследования было показано, что внутривенное, внутримышечное, внутрижелудочное введение Мексидола улучшает неврологическое состояние животных и уменьшает площадь очага поражения. Препарат оказывал дозозависимое действие: статистически значимый эффект проявлялся при введении Мексидола в максимальных дозах. Выраженная эффективность Мексидола может быть обусловлена тем, что он влияет на основные патогенетические звенья повреждения мозга при внутричерепном кровоизлиянии. В частности, показано что Мексидол проявляет выраженную антиоксидантную активность, оказывает мембраностабилизирующее действие, улучшает энергопродукцию при гипоксии, а также оказывает противовоспалительное действие, подавляет апоптоз и стимулирует нейрорегенерацию [7—9].

Заключение

Полученные результаты свидетельствуют о том, что при небольших внутричерепных гематомах, в том числе остающихся, например, после хирургического удаления первоначальной гематомы, Мексидол оказывает выраженное нейропротективное действие, уменьшая выраженность неврологического дефицита при всех способах введения, а также уменьшая объем гематомы при внутривенном и внутрижелудочном введении. Таким образом, комбинированная терапия с применением Мексидола после хирургического удаления гематомы может быть перспективным направлением лечения геморрагического инсульта.

Вклад авторов: концепция и дизайн исследования — Щулькин А.В.; эксперименты на животных — Черных И.В., Щулькин А.В.; написание текста — Абаленихина Ю.В., Правкин С.К.; научное редактирование — Щулькин А.В., Абаленихина Ю.В., Правкин С.К.

Authors contribution: research concept and design — Shchulkin A.V.; animal experiments — Chernykh I.V., Shchulkin A.V.; text writing —Abalenikhina Yu.V., Pravkin S.K.; scientific editing — Shchulkin A.V., Abalenikhina Yu.V., Pravkin S.K.

Авторы заявляют об отсутствии конфликта интересов.
The authors declare no conflicts of interest.

ЛИТЕРАТУРА/REFERENCES

1. Feigin VL, Stark BA, Johnson CO, et al. Global, regional, and national burden of stroke and its risk factors, 1990-2019: a systematic analysis for the Global Burden of Disease Study 2019. *Lancet Neurol.* 2021;20(10):1-26. https://doi.org/10.1016/S1474-4422(21)00252-0
2. Курепина И.С., Зорин Р.А., Жаднов В.А. и др. Неоднородность течения острого периода геморрагического инсульта: анализ при помощи методов многомерной статистики. *Наука молодых (Eruditio Juvenium)*. 2021;9(1):59-67.
Kurepina IS, Zorin RA, Zhadnov VA, et al. Nonuniform course of acute period of hemorrhagic stroke: analysis using methods of multivariate stat. *Eruditio Juvenium*. 2021;9(1):59-67. (In Russ.).
https://doi.org/10.23888/HMJ20219159-67
3. Maida CD, Norrito RL, Rizzica S, et al. Molecular pathogenesis of ischemic and hemorrhagic strokes: background and therapeutic approaches. *Int J Mol Sci.* 2024;25(12):6297.
https://doi.org/10.3390/ijms25126297
4. Калинин Р.Е., Сучков И.А., Пшенников А.С. и др. Оценка когнитивного и биохимического статуса головного мозга у пациентов после проведения каротидной эндартерэктомии. *Российский медико-биологический вестник имени академика И.П. Павлова*. 2023;31(4):601-612.
Kalinin RE, Suchkov IA, Pshennikov AS, et al. Evaluation of Cognitive and Biochemical Brain Status in Patients after Carotid Endarterectomy. *I.P. Pavlov Russian Medical Biological Herald*. 2023;31(4):601-612. (In Russ.).
https://doi.org/10.17816/PAVLOVJ585436
5. Campbell BCV, Khatri P. Stroke. *Lancet.* 2020;396(10244):129-142.
https://doi.org/10.1016/S0140-6736(20)31179-X
6. Magid-Bernstein J, Girard R, Polster S, et al. Cerebral hemorrhage: pathophysiology, treatment, and future directions. *Circ Res.* 2022;130(8):1204-1229.
https://doi.org/10.1161/CIRCRESAHA.121.319949
7. Воронина Т.А., Литвинова С.А., Гладышева Н.А. и др. Известные и новые представления о механизме действия и спектре эффектов Мексидола. *Журнал неврологии и психиатрии им. С.С. Корсакова*. 2025;125(5):22-33.
Voronina TA, Litvinova SA, Gladysheva NA, et al. The known and new ideas about the mechanism of action and the spectrum of effects of Mexidol. *S.S. Korsakov Journal of Neurology and Psychiatry*. 2025;125(5):22-33. (In Russ.).
https://doi.org/10.17116/jnevro202512505122
8. Щулькин А.В. Влияние мексидола на развитие феномена эксайтотоксичности нейронов *in vitro*. *Журнал неврологии и психиатрии им. С.С. Корсакова*. 2012;112(2):35-39.
Shchulkin AV. Effect of mexidol on the development of the phenomenon of the neuronal excitotoxicity *in vitro*. *S.S. Korsakov Journal of Neurology and Psychiatry*. 2012;112(2):35-39. (In Russ.).
9. Щулькин А.В., Черных И.В., Абаленихина Ю.В., и др. Влияние Мексидола на уровень маркеров нейрогенеза при остром нарушении мозгового кровообращения в эксперименте. *Журнал неврологии и психиатрии им. С.С. Корсакова*. 2025;125(2):107-112.
Shchulkin AV, Chernykh IV, Abalenikhina YuV, et al. The effect of Mexidol on the level of neurogenesis markers in acute cerebrovascular accident in the experiment. *S.S. Korsakov Journal of Neurology and Psychiatry*. 2025;125(2):107-112. (In Russ.).
https://doi.org/10.17116/jnevro2025125021107
10. Стаховская Л.В., Шамалов Н.А., Хасанова Д.Р. и др. Результаты рандомизированного двойного слепого мультицентрового плацебо-контролируемого в параллельных группах исследования эффективности и безопасности мексидола при длительной последовательной терапии у пациентов в остром и раннем восстановительном периодах полушарного ишемического инсульта (ЭПИКА). *Журнал неврологии и психиатрии им. С.С. Корсакова*. 2017;117(3-2):55-65.
Stakhovskaya LV, Shamalov NA, Khasanova DR, et al. Results of a randomized double blind multicenter placebo-controlled, in parallel groups trial of the efficacy and safety of prolonged sequential therapy with mexidol in the acute and early recovery stages of hemispheric ischemic stroke (EPICA). *S.S. Korsakov Journal of Neurology and Psychiatry.* 2017;117(3-2):55-65. (In Russ.).
https://doi.org/10.17116/jnevro20171173255-65
11. Шамалов Н.А., Федин А.И., Рахимбаева Г.С. и др. Результаты международного многоцентрового рандомизированного двойного слепого плацебо-контролируемого исследования оценки эффективности и безопасности последовательной терапии препаратом этилметилгидроксипиридина сукцината пациентов в остром и раннем восстановительном периодах ишемического инсульта (МИР). *Журнал неврологии и психиатрии им. С.С. Корсакова*. 2025;125(8-2):40-53.
Shamalov NA, Fedin AI, Rakhimbaeva GS, et al. Results of the international multicenter randomized, double-blind, placebo-controlled clinical trial for the evaluation of the efficacy and safety of the sequential therapy with ethylmethylhydroxypyridine succinate in patients in the acute and early recovery periods of ischemic stroke (MIR). *S.S. Korsakov Journal of Neurology and Psychiatry*. 2025;125(8-2):40-53. (In Russ.).
https://doi.org/10.17116/jnevro202512508240
12. Курдюмов И.А., Ганьшина Т.С., Масленников Д.В. и др. Влияние мексидола и гемисукцината 2-этил-6-метил-3-гидроксипиридина на церебральную гемодинамику при геморрагическом и ишемическом поражении мозга. *Экспериментальная и клиническая фармакология*. 2019;82(5):3-6.
Kurdyumov IN, Gan'shina TS, Maslennikov DV, et al. Influence of mexidol and hemisuccinate 2-ethyl-6-methyl-3-hydroxypyridine on cerebral hemodynamics at hemorrhagic and ischemic damage of brain. *Eksp Klin Farmakol.* 2019;82(5):3-6. (In Russ.).
https://doi.org/10.30906/0869-2092-2019-82-2-3-6
13. Крайнева В.А. Особенности и механизм нейропротекторного действия препарата «мексидол» при геморрагическом инсульте в эксперименте. *Бюллетень экспериментальной биологии и медицины*. 2006;1:40-44.
Kraineva VA. The experimental study of peculiarities and mechanism of neuroprotective action of mexidol in hemorrhagic stroke. *Bulletin of Experimental Biology and Medicine*.2006;1:40-44. (In Russ.).
14. Ганнушкина И.В. Патоморфологические механизмы нарушения мозгового кровообращения и новые направления в их профилактике и лечении. *Журнал невропатологии и психиатрии*. 1996;(1):14-18.
Gannushkina IV. Pathomorphological mechanisms of cerebral circulation disorders and new directions in their prevention and treatment. *Journal of Neuropathology and Psychiatry*. 1996;(1):14-18. (In Russ.).
15. Krishnan K, Campos PB, Nguyen TN, et al. Cerebral edema in intracerebral hemorrhage: pathogenesis, natural history, and potential treatments from translation to clinical trials. *Front Stroke*. 2023;2:1256664.
https://doi.org/10.3389/fstro.2023.1256664
16. Ratcliff JJ, Hall AJ, Porto E, et al. Early minimally invasive removal of intracerebral hemorrhage (ENRICH): study protocol for a multi-centered two-arm randomised adaptive trial. *Front Neurol.* 2023;14:1126958.
https://doi.org/10.3389/fneur.2023.1126958
17. Shao Z, Tu S, Shao A. Pathophysiological mechanisms and potential therapeutic targets in intracerebral hemorrhage. *Front Pharmacol.* 2019;10:1079.
https://doi.org/10.3389/fphar.2019.01079
18. Pfefferbaum A, Adalsteinsson E, Sullivan EV. In vivo structural imaging of the rat brain with a 3-T clinical human scanner. *J Magn Reson Imaging.* 2004;20(5):779-785.
https://doi.org/10.1002/jmri.20181
19. Allen JS, Damasio H, Grabowski TJ. Normal neuroanatomical variation in the human brain: an MRI-volumetric study. *Am J Phys Anthropol.* 2002;118(4):341-358.
https://doi.org/10.1002/ajpa.10092
20. Tao C, Keep RF, Xi G, Hua Y. CD47 blocking antibody accelerates hematoma clearance after intracerebral hemorrhage in aged rats. *Transl Stroke Res.* 2020;11(3):541-551.
https://doi.org/10.1007/s12975-019-00745-4.
21. Hanley DF, Thompson RE, Rosenblum M, et al. Efficacy and safety of minimally invasive surgery with thrombolysis in intracerebral haemorrhage evacuation (MISTIE III): a randomised, controlled, open-label, blinded endpoint phase 3 trial. *Lancet.* 2019;393(10175):1021-1032.
https://doi.org/10.1016/S0140-6736(19)30195-3

Поступила 18.02.2026
Received 18.02.2026
Принята к печати 27.02.2026
Accepted 27.02.2026