Журнал неврологии и психиатрии им. С.С. Корсакова
2025, т. 125, №8, вып. 2, с. 11–19
https://doi.org/10.17116/jnevro202512508211

S.S. Korsakov Journal of Neurology and Psychiatry
2025, vol. 125, no. 8, issue 2, pp. 11–19
https://doi.org/10.17116/jnevro202512508211

Церебральный венозный тромбоз в клинической практике

© Н.В. ПИЗОВА[1], А.В. ПИЗОВ[2]

[1]ФГБОУ ВО «Ярославский государственный медицинский университет» Минздрава России, Ярославль, Россия;
[2]ФГБОУ ВО «Ярославский государственный педагогический университет им. К.Д. Ушинского», Ярославль, Россия

Резюме

Тромбоз церебральных вен составляет от 0,5 до 3% всех инсультов. Церебральный венозный тромбоз несколько чаще встречается у молодых людей. Клиническая картина тромбоза церебральных вен разнообразна (например, головные боли, судороги) и постановка этого диагноза требует высокого уровня знаний. В целом, пациенты с тромбозом церебральных вен имеют благоприятный исход. Предрасполагающие факторы к церебральному венозному тромбозу выявляются у большинства пациентов с этим заболеванием и могут быть преходящими или хроническими. В обзоре обобщены современные знания о факторах риска, лечении и исходах у взрослых. Предложен алгоритм ведения пациентов с тромбозом церебральных вен.

Ключевые слова: *церебральный венозный тромбоз, факторы риска, клиника, алгоритм ведения.*

Информация об авторах:
Пизова Н.В. — https://orcid.org/0000-0002-7465-0677
Пизов А.В. — https://orcid.org/0000-0002-0522-675X
Автор, ответственный за переписку: Пизова Н.В. — e-mail: pizova@yandex.ru

Как цитировать:
Пизова Н.В., Пизов А.В. Церебральный венозный тромбоз в клинической практике. *Журнал неврологии и психиатрии им. С.С. Корсакова*. 2025;125(8 вып. 2):11–19. https://doi.org/10.17116/jnevro202512508211

Cerebral venous thrombosis in clinical practice

© N.V. PIZOVA[1], A.V. PIZOV[2]

[1]Yaroslavl State Medical University, Yaroslavl, Russia;
[2]Yaroslavl State Pedagogical University named after K.D. Ushinsky, Yaroslavl, Russia

Abstract

Cerebral venous thrombosis accounts for 0.5% to 3% of all strokes. Cerebral venous thrombosis is somewhat more common in young people. The clinical presentation of cerebral venous thrombosis is diverse (e.g., headaches, seizures, etc.), and the diagnosis requires a high level of knowledge. In general, patients with cerebral venous thrombosis have a favorable outcome. Predisposing factors to cerebral venous thrombosis are identified in the majority of patients with this disease and may be transient or chronic. This review consolidates the current knowledge concerning risk factors, treatment, and outcomes in adults. An algorithm for managing patients with cerebral venous thrombosis is proposed.

Keywords: *cerebral venous thrombosis, risk factors, clinical presentation, management algorithm.*

Information about the authors:
Pizova N.V. — https://orcid.org/0000-0002-7465-0677
Pizov A.V. — https://orcid.org/0000-0002-0522-675X
Corresponding author: Pizova N.V. — e-mail: pizova@yandex.ru

To cite this article:
Pizova NV, Pizov AV. Cerebral venous thrombosis in clinical practice. *S.S. Korsakov Journal of Neurology and Psychiatry*. 2025;125(8 vyp 2):11–19. (In Russ.). https://doi.org/10.17116/jnevro202512508211

Церебральный венозный тромбоз (ЦВТ) — это тип инсульта, при котором тромбоз возникает в венозной системе головного мозга и ведет к окклюзии одной или нескольких вен головного мозга и/или венозного синуса [1]. Самое раннее описание ЦВТ датируется первой половиной XIX века [2]. С тех пор ЦВТ становится все более и более узнаваемой патологией благодаря широкой доступности передовых методов визуализации, таких как КТ-

венография, МР-венография и цифровая субтракционная ангиография [2]. Среди пациентов с инсультом ЦВТ составляет всего от 0,5 до 3% [3]. Регистровые и когортные исследования показывают, что ЦВТ поражает преимущественно лиц в возрасте младше 55 лет, причем две трети из них — женщины [3].

Цель обзора — представить современные данные об эпидемиологии, факторах риска, патофизиологических механизмах, диагностике, лечении и исходах при тромбозе церебральных вен в сочетании с различными состояниями и заболеваниями, в том числе с тромбофилиями, аутоиммунными и воспалительными заболеваниями, болезнями крови или инфекционными заболеваниями.

Эпидемиология

Недавние австралийские и норвежские исследования оценили заболеваемость ЦВТ в 1,6 и 1,75 на 100 тыс. населения в год соответственно [4, 5]. Новое финское исследование продемонстрировало, что этот показатель составляет 1,3 на 100 тыс. в год, при этом заболеваемость ежегодно увеличивалась на 5% в период с 2005 по 2014 гг. Среди лиц в возрасте младше 55 лет заболеваемость составила 0,92/100 000 (0,76—1,10) для мужчин и 1,65/100 000 (1,43—1,89) для женщин, тогда как для лиц в возрасте 55 лет и старше заболеваемость составила 1,61 (1,34—1,91) для мужчин и 1,17 (0,96—1,41) для женщин [6].

В другом исследовании, в котором использовались данные американских стационарных пациентов из Нью-Йорка и Флориды, было обнаружено, что в период с 2006 по 2016 г. заболеваемость составляла 1,4—2 на 100 тыс. человеко-лет и наблюдался ежегодный рост заболеваемости как среди мужчин, так и среди женщин. В то же время было отмечено, что заболеваемость значительно варьировала в зависимости от пола (женщины 2,0—2,69, мужчины 0,68—1,68) и по возрасту/полу (у женщин в возрасте 18—44 года (2,4—3,26), у мужчин в возрасте 18—44 лет (0,53—1,28)) [7].

Недавнее полногеномное исследование у европейцев выявило первую хромосомную область, связанную с генетической восприимчивостью к ЦВТ в локусе 9q34.2. Однонуклеотидные полиморфизмы в этой области находились в сильном неравновесном сцеплении с кодированием гена группы крови ABO. Риск развития ЦВТ при группе крови A, AB или B был в 2,85 (95% доверительный интервал (ДИ) 2,32—3,52)) раза выше, чем при группе O [8].

Наиболее частыми местами окклюзии являются поперечные синусы (44—73%), верхний сагиттальный синус (39—62%), сигмовидный синус (40—47%), глубокая венозная система (10,9%) и корковые вены (3,7—17,1%) [9].

Предрасполагающие факторы

Предрасполагающие факторы к ЦВТ выявляются у большинства пациентов, они могут быть преходящими

Таблица 1. **Факторы риска тромбоза церебральных вен [10]**
Table 1. **Risk factors for cerebral venous thrombosis [10]**

Заболевание/состояние	
Наследственные заболевания: — Мутация гена протромбина G20210A — Лейденская мутация гена фактора V — Мутация *MTHFR* — Дефицит антитромбина — Дефицит протеина C — Дефицит протеина S	Инфекционные заболевания: — ЛОР-патология и инфекция лица — Системные инфекционные заболевания — Менингит
Приобретенные состояния: — Беременность и послеродовой период — Синдром антифосфолипидных антител — Нефротический синдром — Гипергомоцистеинемия	Механические причины: — Люмбальная пункция — Травмы головы — Катетеризация яремной вены — Нейрохирургические процедуры — Травма носовых пазух головного мозга
Гематологические заболевания: — Тяжелая анемия — Полицитемия — Тромботическая тромбоцитопеническая пурпура — Гепарин-индуцированная тромбоцитопения	Лекарственные средства: — Оральные контрацептивы — Заместительная гормональная терапия — Цитотоксические препараты — Внутривенное введение иммуноглобулина — Глюкокортикостероиды
Аутоиммунные и воспалительные заболевания: — Воспалительные заболевания кишечника — Системная красная волчанка — Болезнь Бехчета — Саркоидоз — Тиреотоксикоз — Вакцина против COVID-19	Разное: — Ожирение — Обезвоживание — Дуральные артериовенозные свищи — Артериовенозные мальформации — Нет идентифицируемых причин

Примечание. MTHFR — метилентетрагидрофолатредуктаза; COVID-19 — новая коронавирусная инфекция.
Note. MTHFR — methylenetetrahydrofolate reductase; COVID-19 — novel coronavirus infection.

или хроническими. Факторы риска тромбоза церебральных вен представлены в **табл. 1**.

Генетические тромбофилии, такие как дефицит протеина С и протеина S, фактор V Лейдена и мутация гена протромбина G20210A, могут быть связаны с ЦВТ [11—13]. Наиболее распространенным фактором ЦВТ является протромботическое состояние, хотя вклад различных видов тромбофилий отличается в зависимости от региона. Было обнаружено, что распространенность тромбофилий у пациентов с ЦВТ различна в разных популяционных группах. В когорте ISCVT приобретенные и наследственные тромбофилии выявлены у 34,1% пациентов (наследственные у 22,4% и приобретенные — у 15,7% пациентов) [11]. Крупнейшее исследование N. Pai и соавт. [14], проведенное в Индии, выявило протромботическое состояние только у 18% пациентов (изучали дефицит протеина С и S, антитромбина и фактора V Лейдена) [14].

В недавно опубликованной работе, проведенной в Индии, среди 42 пациентов с ЦВТ (средний возраст 38,4 года) наследственная или приобретенная тромбофилия диагностирована у 76% пациентов. Гипергомоцистеинемия и повышенный уровень фактора VIII были наиболее распространенными состояниями, наблюдаемыми у 38 и 35,7% пациентов соответственно. Мутация гена метилтетрафолатредуктазы (MTHFR) наблюдалась у 21% пациентов, дефицит протеина S — у 7% пациентов, фактор V Лейден — в 2,3% случаев [15]. По данным испанского исследования, среди 256 пациентов с ЦВТ тромбофилия выявлялась в 24,5% случаев (мутация в гене протромбина G20210A — 19,0%, дефицит протеина C/S — 12,7%, фактор V Лейден — 7,9%, дефицит антитромбина III — 1,6%) [16]. В Тунисе среди 160 пациентов с ЦВТ наследственная или приобретенная тромбофилия регистрировалась в 16,2% случаев [17]. В Румынии среди 89 пациентов с ЦВТ наследственная тромбофилия выявлялась в 34,4% у женщин и в 29% у мужчин [18]. Во Франции по результатам проспективного многоцентрового исследования с включением 231 пациента с ЦВТ наследственная тромбофилия регистрировалась у 22,1% и приобретенная — у 27,2% пациентов [19].

ЦВТ часто развивается у молодых женщин, при этом основными факторами риска являются как оральная контрацепция, так и беременность/послеродовой период [20, 21]. До 75% случаев ЦВТ у взрослых приходится на женщин, что можно объяснить взаимосвязью между гормональными контрацептивами, беременностью и послеродовым периодом [22]. На ЦВТ приходится примерно одна треть инсультов, связанных с беременностью, с частотой 9 из 100 тыс. беременностей [23]. Венозные инсульты составляют 6—64% всех инсультов у матерей во время беременности [22]. ЦВТ часто развивается либо в послеродовом периоде (75% случаев), либо на поздних сроках беременности (третий триместр), хотя может возникнуть в любое время во время нормальной беременности [24]. Манифестация ЦВТ у беременных и в послеродовом периоде может быть острой (до двух суток), подострой (от 2 дней до 1 мес.) или хронической (более 1 мес.). Острые проявления возникают в 20—30%, подострые — в 50—60% случаев, хронические — в 10—20% случаев [25].

Гиперкоагуляция играет ключевую роль в развитии ЦВТ во время беременности и послеродового периода. Эти изменения в свертывающей системе более выражены в третьем триместре. Протромботическое состояние усугубляется обезвоживанием, чрезмерной рвотой, длительным постельным режимом, артериальной гипертензией, вызванной беременностью, и местной акушерской травмой во время родов (инструментальное родоразрешение и кесарево сечение). Кроме того, анемия, инфекция и более молодой возраст беременных (14—25 лет) считаются независимыми факторами риска развития ЦВТ в этот период. Риск ЦВТ еще больше усугубляется при наличии протромботических состояний (например, мутаций гена фактора V Лейдена) [26]. Большинство случаев, связанных с послеродовым периодом, происходят через 2 и 3 недели после родов [22]. До 10% пар прибегают к применению вспомогательных репродуктивных технологий, при этом риск венозных тромбозов увеличивается примерно в 2—3 раза по сравнению с естественной беременностью, а в первом триместре — более чем в 9 раз [27]. В литературе имеются описания случаев тромбоза венозного синуса с применением вспомогательных репродуктивных технологий, причем не только на фоне синдрома гиперстимуляции яичников [28]. При этом основными факторами риска тромбоза венозного синуса являются применение высоких доз гонадотропинов, индукция овуляции хорионическим гонадотропином, гемоконцентрация, гиперэстрогения. Сообщалось о случаях венозного тромбоза головного мозга после стимуляции овуляции кломифена цитратом и после криопереноса эмбрионов на фоне заместительной гормональной терапии [28]. Систематический обзор, включающий 17 исследований и 393 беременности, показал частоту рецидивов ЦВТ 8 на 1000 беременностей [29].

Оральная контрацепция и гормональная терапия [30] (в первую очередь препараты на основе эстрогена) могут увеличить вероятность развития ЦВТ почти в 8 раз [31]. FR. Rosendaal и соавт. [32] представили всесторонний обзор протромботических эффектов эстрогенов и прогестагенов, подчеркнув сложные взаимодействия между гормональными контрацептивами и коагуляционной системой [32]. Они отметили, что эстрогены повышают уровень нескольких прокоагулянтных факторов при одновременном снижении антикоагулянтных белков, тем самым смещая гемостатический баланс в сторону протромботического состояния. Этот вывод был также поддержан BH. Stegeman и соавт. [33], которые провели систематизированный обзор и метаанализ обсервационных исследований, подтвердив повышенный риск венозного тромбоза, связанный с различными типами гормональных контрацептивов [33]. Риск развития тромбоза может изменяться в зависимости от состава препаратов. Оральные контрацептивы третьего поколения характеризуются повышенным риском развития заболевания, а риск его развития при использовании контрацептивных пластырей аналогичен риску при приеме пероральных форм [34].

Другие хорошо установленные факторы риска включают приобретенные тромбофилии, такие как синдром антифосфолипидных антител, мутации *JAK2*, злокачественные новообразования, особенно миелопролиферативные заболевания, и аутоиммунные заболевания, включая болезнь Бехчета и воспалительные заболевания кишечника.

Болезнь Бехчета (ББ) является одной из ведущих причин ЦВТ в странах Средиземноморья и Ближнего Востока [35]. Патогенез ЦВТ при ББ до конца не ясен. Вероятной причиной ЦВТ у пациентов с ББ является эндотелиальная дисфункция, вызванная воспалением вен, и патологическая активация свертывающей системы [36]. По данным исследования из США, доля пациентов с ББ и ЦВТ соста-

вила примерно 1% [37]. Пациенты с ББ с венозным инсультом, как правило, были более молодыми и преимущественно мужского пола [38]. В исследовании VENOST приняли участие 1144 пациента с венозным инсультом из 35 центров, и у 9,4% пациентов была диагностирована ББ [12]. ЦВТ при ББ наблюдался преимущественно в поперечном синусе [39]. В ретроспективном исследовании случай—контроль с участием 840 пациентов с ББ J. Shi и соавт. [36] сообщили, что наиболее часто поражаемым был поперечный синус, за ним следуют верхний сагиттальный синус, сигмовидный синус и прямой синус [36].

Венозный инсульт редко встречается у пациентов с системной красной волчанкой (СКВ). В ретроспективном одноцентровом исследовании в Китае среди 4747 госпитализированных пациентов с СКВ у 17 из них регистрировался венозный инсульт. Среди этих 17 пациентов 70,6% были женщины, средний возраст 30 лет [40]. Из 1144 пациентов с венозным инсультом в когорте VENOST 15 имели СКВ, 86,7% из них были женщины среднего возраста — 39,9 года [12]. Поперечный синус (82,4%) был наиболее частым местом расположения тромба, также поражались сагиттальный (35,3%) и сигмовидные синусы (52,9%) и часто (70,6%) наблюдался тромбоз нескольких синусов [40]. В целом, пациенты с СКВ с венозным инсультом, как правило, были моложе, среди них чаще встречались женщины. Васкулит, ассоциированный с повреждением эндотелиальных клеток, опосредованный отложением иммунокомплексов, был предложен в качестве первичного патогенетического механизма венозного инсульта у пациентов с СКВ [41]. Гиперкоагуляционное состояние и корреляция с наличием антифосфолипидных антител (АФЛА), связанных с тромбозом при венозном инсульте у пациентов с СКВ, могло быть еще одним патогенетическим механизмом [41].

Венозный инсульт встречается у пациентов с антифосфолипидным синдромом (АФС). Исследования немногочисленны и в основном включают в себя описания клинических случаев или короткие серии случаев. В международном исследовании ЦВТ (ISCVT) с участием 624 пациентов 5,9% имели АФС в качестве основной причины венозного инсульта [11]. В серии из 27 пациентов и обзоре литературы A. Jerez-Lienas и соавт. [42] указали, что венозный тромбоз локализован в поперечном и сигмовидном синусах у 73% пациентов, в верхнем сагиттальном синусе у 55%, в прямом синусе и глубокой венозной системе у 10% и в корковых венах у 14%. При этом у 60% пациентов был обширный тромбоз, поражающий несколько синусов [42]. Механизм до сих пор не ясен, но было высказано предположение, что АФЛА активируют эндотелиальные клетки, тромбоциты и моноциты, способствуя протромботическому состоянию [43]. Кроме того, антитела к β2GP-1 и активация комплемента играют существенную роль в тромбоэмболии [43].

Частота венозного инсульта у пациентов с воспалительными заболеваниями кишечника оценивается в диапазоне от 0,5% до 7,5% [44] и при язвенном колите он встречается относительно чаще, чем при болезни Крона [45]. Ретроспективный обзор 65 сообщений о клинических случаях указывает на повышенный риск развития ЦВТ у женщин и лиц более молодого возраста [46]. Было обнаружено, что венозный тромбоз чаще локализовался в верхнем сагиттальном и поперечном синусах. Тем не менее у ряда пациентов наблюдались множественные тромбы как в глубоких мозговых, так и в поверхностных корковых венах [47]. Точный механизм тромбоэмболии при воспалительных заболеваниях кишечника плохо изучен, хотя предпринимаются попытки объяснить этот процесс. К ним относятся гиперкоагуляционное состояние из-за повышенного уровня фактора VIII и фибриногена, а также из-за снижения антитромбина, протеина S и протеина C; гипофибринолитическое состояние из-за повышенного уровня ингибитора активатора плазминогена первого типа (PAI-1) и липопротеинов; аномалии тромбоцитов и дисфункция эндотелия из-за повышенного уровня фактора фон Виллебранда; и иммунологическая патология, обусловленная АФЛА [48]. Тромбоэмболические события часто возникают во время обострений или рецидивов язвенного колита, поскольку воспалительная реакция связана с гиперкоагуляционным состоянием, повышающим риск развития ЦВТ [49].

Миелопролиферативные заболевания (МПЗ) представляют собой группу заболеваний, включающих истинную полицитемию, эссенциальную тромбоцитемию с повышенной пролиферацией одного или нескольких подтипов миелоидных клеток [47]. Истинная полицитемия и эссенциальная тромбоцитемия связаны с венозным инсультом [50]. МПЗ также связаны с риском рецидива венозного инсульта [51]. Венозный инсульт встречается примерно у 1% пациентов с МПЗ [52]. В совместном анализе двух больших баз данных было обнаружено, что в серии из 706 пациентов с ЦВТ у 27 пациентов было диагностировано МПЗ, а в когорте из 2143 пациентов с МПЗ у 9 пациентов был ЦВТ, что свидетельствует о связи между венозным инсультом и МПЗ [53]. По данным N. Gangat и соавт. [54], ЦВТ у пациентов с МПЗ возникал либо до (n=20; 27%), при (n=32; 44%), либо после (n=22) постановки основного МПЗ. Наиболее часто поражались поперечный (51%), сагиттальный (43%) и сигмовидный синусы (35%) [54]. Европейское исследование Leukemia Net study включало 48 пациентов с МПЗ с венозным инсультом и выявило выраженную связь между ЦВТ у пациентов и мутацией *JAK2V617F* [52].

Другие преходящие провоцирующие факторы, о которых обычно сообщалось в предыдущих исследованиях, включают инфекции (новая коронавирусная инфекция — COVID-19, инфекции головы и шеи) [55, 56], обезвоживание [3], прием таких препаратов, как кортикостероиды и L-аспарагиназа, а также вакциноиндуцированная тромботическая тромбоцитопения [1, 11].

ЦВТ является редко регистрируемым цереброваскулярным осложнением бактериального менингита. В ретроспективном исследовании 87 пациентов с пневмококковым менингитом сообщалось о ЦВТ у 9 из 87 (10%) пациентов [57]. По данным проспективного общенационального когортного исследования бактериального менингита (2006—2018 гг.) в Голландии ЦВТ был диагностирован в 1% случаев. Диагноз ЦВТ был поставлен в день обращения в 58% случаев и в 42% случаев во время пребывания в стационаре в среднем через 6 дней. Синусит или отит присутствовали у большинства пациентов (67%) [58].

Механические провоцирующие факторы (травма головы, нейрохирургические процедуры и компрессионные повреждения — менингиомы, сдавливающие венозные синусы) также связаны с ЦВТ [1, 11, 59].

В течение последних лет поступали многочисленные сообщения о ЦВТ, связанных с инфекцией SARS-CoV-2 как в качестве позднего осложнения тяжелой инфекции, так и в качестве изолированного симптома [60, 61]. Оценочная частота в данных 34 тыс. госпитализированных па-

циентов с COVID-19 в недавнем метаанализе 28 сообщений составила 0,08% (95% ДИ 0,01—0,05), при этом на долю ЦВТ приходится 4% цереброваскулярных нарушений у лиц с COVID-19 [60].

Клиническая картина

У большинства пациентов симптомы проявились подостро в течение от 48 ч до 2 нед после появления симптомов. От одной трети до половины будут проявляться более остро с симптомами, похожими на инсульт или громоподобную головную боль [11, 12].

Клиническая картина ЦВТ вариабельна. Головная боль обычно является наиболее распространенным симптомом (88,8%), за ней следуют судороги (39,3%) и парезы (37,2%). ЦВТ также может проявляться другими очаговыми неврологическими симптомами или измененным психическим статусом [11]. Внутричерепное кровоизлияние происходит у 30—40% больных [62].

В **табл. 2** обобщены симптомы ЦВТ из двух крупнейших проспективных исследований: Международном исследовании тромбоза церебральных вен (ISCVT) [11] и турецком исследовании VENOST [12].

Субисследование ISCVT показало, что у пациентов пожилого возраста чаще наблюдалось нарушение сознания и реже — симптомы внутричерепной гипертензии [63]. Одно недавнее проспективное международное исследование 1281 пациентов показало развитие у пациентов с ЦВТ острых симптоматических приступов в 34% случаях, 6% из которых имели эпилептический статус. Результаты нейровизуализации, связанные с острыми судорогами, выявляли внутримозговое кровоизлияние (ВМК), негеморрагические поражения, тромбоз корковой вены или сагиттального синуса и субарахноидальное кровоизлияние [64].

Клинические симптомы, соответствующие тромбозу основных венозных синусов представлены в **табл. 3** [10, с дополнениями].

Таблица 2. **Клинические проявления тромбоза церебральных вен**
Table 2. **The clinical manifestations of cerebral venous thrombosis**

Показатель	ISCVT [11], *n*=624	BEHOCT [12], *n*=1144
Возраст, лет:		
медиана (возрастной диапазон)	37 (16—86)	—
n (%)	—	18—36 (47) 37—50 (33) ⩾51 (20)
Женщины, %	75	68
Головная боль, %	89	87
Отек дисков зрительных нервов, %	13	27
Нейропатия черепных нервов/диплопия, %	14*	11
Нарушения сознания, %	22	18
Судороги, %	40	24
Очаговый дефицит:		
двигательный, %	40	18
чувствительный, %	5	—
другие симптомы, %	3	—

Примечание. * — только диплопия.
Note: * — only diplopia.

Диагностика

При подозрении на развитие ЦВТ пациентам проводят общий клинический анализ крови с определением скорости оседания эритроцитов (СОЭ), полный биохимический анализ крови, определение показателей протромбинового и активности частичного тромбопластинового времени, концентрации D-димера, панель на тромбофилии, АФЛА и антикардиолипиновые антитела и др. [65].

КТ или МРТ являются первым методом нейровизуализации у пациентов с острыми симптомами поражения головного мозга и могут выявить признаки, характерные для ЦВТ. Например, ЦВТ на КТ или МРТ головного мозга можно заподозрить по прямой визуализации тромба, отсутствию венозного наполнения и визуализации последствий венозной обструкции (венозный инфаркт, отек и геморрагическая трансформация, внутричерепная гипертензия и гидроцефалия) [65]. Косвенные признаки, которые вызывают подозрение на КТ и МРТ без контрастирования, включают участки гипоплотности, не соответствующие типичным клиновидным инфарктам или не ограничивающиеся конкретными зонами артериального кровоснабжения [65]. В недавнем метаанализе 27 публикаций с 2812 случаями КТ имела чувствительность 0,79 (95% ДИ, 0,76—0,82) и специфичность 0,90 (95% ДИ, 0,89—0,91) [66]. Метаанализ 21 исследования с участием 1773 пациентов с ЦВТ показал, что обычные последовательности МРТ имеют чувствительность 0,82 (95% ДИ, 0,78—0,85) и специфичность 0,92 (95% ДИ, 0,91—0,94) [66].

КТ-венография и МРТ-венография являются оптимальными нейровизуализационными методами для подтверждения диагноза ЦВТ. Цифровая субтракционная ангиография обычно выполняется только при наличии противоречивости результатов КТ и МРТ или при планировании эндоваскулярного вмешательства [10].

Исходы

В целом от 80 до 90% пациентов с ЦВТ достигают функциональной независимости (модифицированная шкала Рэнкина от 0 до 2 баллов) [1, 11, 67]. Тем не менее, в нескольких исследованиях сообщалось о высокой распространенности остаточных симптомов, связанных с когнитивными нарушениями, усталостью и головной болью, которые могут препятствовать возвращению к прежнему уровню активности [68—70]. Результаты канадского рандомизированного исследования показали, что, хотя 72% пациентов с ЦВТ оставались функционально независимыми на момент их выписки, в целом наблюдалось значительное бремя головной боли, усталости, плохого настроения и нарушения когнитивных функций [71]. Ретроспективное исследование, проведенное в Китае с участием 303 пациентов с ЦВТ, которые работали или обучались до индексного события, показало, что 42% не вернулись на работу или в школу через 6 мес., несмотря на то, что 87% достигли функциональной независимости на момент выписки [72].

Таблица 3. **Клинические проявления в зависимости от пораженных венозных синусов**
Table 3. **Clinical manifestations depending on the affected venous sinuses**

Венозный синус (%)	Основные клинические проявления
Верхний сагиттальный синус (39—62)	Головная боль Нарушение зрения Судороги Очаговые симптомы вследствие венозного инфаркта (поражение черепных нервов, афазия, гемианопсия, гемигипестезия или гемипарез) Изолированные психические симптомы (редко)
Поперечный синус (44—73)	Если изолированный без инфаркта — бессимптомно или головная боль Судороги Контралатеральные пирамидные симптомы Если левый поперечный синус венозным инфарктом и окклюзией вены Лаббе — афазия Если распространяется на смежные синусы — внутричерепная гипертензия, нарушение сознания, очаговые неврологические симптомы и поражение черепных нервов Если распространяется на мозжечковые вены — головная боль, рвота и атаксия
Сигмовидный синус (40—47)	Боль в области сосцевидной отростка Поражение VI–VIII черепных нервов
Кавернозный синус (1,3—1,7)	Головная боль, орбитальная боль, хемоз, экзофтальм, поражение III, IV, VI и первой ветви V черепных нервов Лихорадка (при септическом тромбозе)
Глубокая венозная система (11)	Нарушение психического статуса — снижение уровня бодрствования Диффузная энцефалопатия или кома Двигательный дефицит (двусторонний или флуктуирующий альтернирующий парез)
Корковые вены (4—17)	Очаговые неврологические симптомы в соответствии с локализацией Судороги
Нижний сагиттальный синус (3,1—4,6)	Двигательный дефицит, судороги
Прямой синус (18)	Двигательный дефицит, изменения психического статуса

Эпилепсия может развиваться у больше 10% лиц с ЦВТ, при этом факторы риска включают судороги в момент начала ЦВТ, снижение уровня сознания или очаговый дефицит, геморрагические поражения на исходном уровне или поражение верхнего сагиттального синуса [73, 74].

ЦВТ имеет хороший прогноз по сравнению с другими видами цереброваскулярных нарушений. Результаты международного исследования ISCVT выявили факторы, связанные с неблагоприятными исходами: мужской пол, возраст старше 37 лет, балл по шкале тяжести ЦВТ (CVT-GS) меньше 9 при поступлении, тромбоз глубоких вен, геморрагические поражения, инфекция центральной нервной системы и злокачественные новообразования [11].

Частота рецидива после ЦВТ колеблется от 1 до 2% в год [75, 76]. Сообщалось о более высоком риске рецидива у лиц с тяжелой тромбофилией (включая злокачественные новообразования), у пациентов с венозными тромбоэмболиями в анамнезе, с событиями без идентифицированных провоцирующих факторов и, по некоторым данным, у лиц мужского пола [75, 76].

Терапевтические подходы

Алгоритм ведения ЦВТ у взрослых **(рисунок)** был основан на опубликованной обзорной литературе и оригинальных исследованиях, посвященных диагностике, лечениюе и исходах [10]. Терапевтические подходы к лечению ЦВТ до сих пор обсуждаются. В настоящее время, помимо устранения всех этиологических причин и факторов риска, при диагностированном ЦВТ рекомендуется назначение антикоагулянтной терапии, приводящей к предотвращению роста тромба, профилактике развития тромбоза глубоких вен и восстановлению проходимости сосудов [34].

Антикоагулянтная терапия является основным методом лечения при ЦВТ [77]. В острой фазе предпочтительным подходом является парентеральная антикоагулянтная терапия, при этом низкомолекулярный гепарин рекомендуется вместо нефракционированного гепарина [77].

Однако лечение тяжелого ЦВТ представляет большую сложность. Декомпрессионная хирургия (гемикраниэктомия и дренирование гематомы) может предотвратить смерть у этих пациентов и связана с положительными функциональными исходами, что подробно описано в ретроспективных исследованиях, а также подтверждено проспективным исследованием DECOMPRESS-2 [78].

Эндоваскулярное лечение (механическая тромбэктомия и селективный тромболизис) было признано перспективным методом достижения ранней реканализации венозных синусов при тяжелых ЦВТ [77]. Однако роль этих вмешательств еще предстоит полностью определить.

В настоящее время появляются новые данные ряда исследований (RESPECT, EINSTEIN JR, SECRET и ACTION-CVT) о применении прямых пероральных антикоагулянтов в лечении пациентов с ЦВТ, которые предполагают, что прямые пероральные антикоагулянты могут соответствовать эффективности антагонистов витамина К с потенциально более низким риском геморрагических событий [78]. Что касается продолжительности антикоагулянтной терапии после ЦВТ, то рекомендуется от 3 до 12 мес. лечения у пациентов без долгосрочных показаний из-за специфических состояний, связанных с постоян-

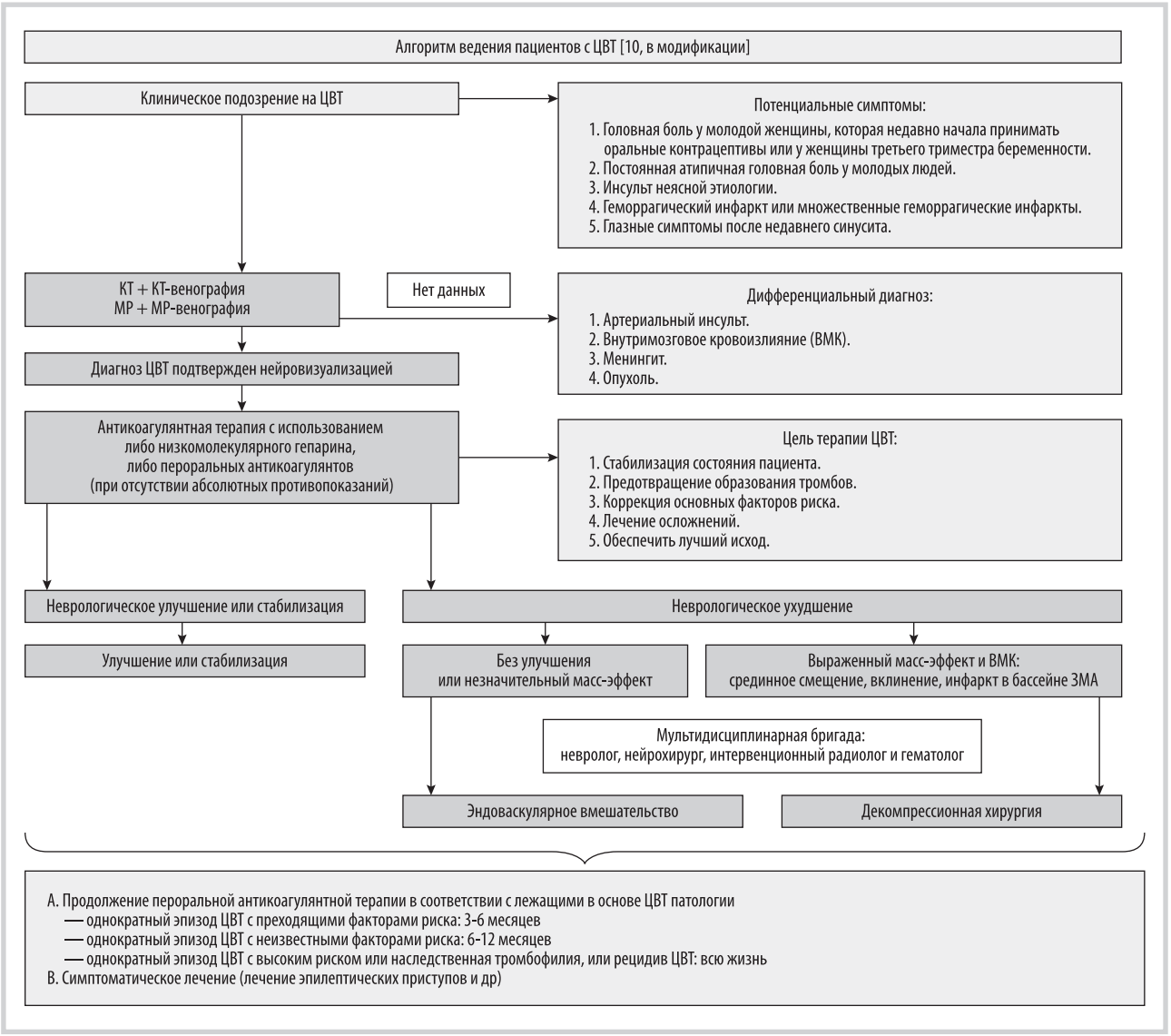

Алгоритм ведения пациентов с церебральным венозным тромбозом (ЦВТ).
Algorithm for managing patients with cerebral venous thrombosis CVT.

ным высоким тромботическим риском [78]. В то же время сложное взаимодействие между факторами риска подчеркивает необходимость персонализированной оценки рисков и индивидуальных стратегий профилактики.

Заключение

Церебральный венозный тромбоз является редким, но потенциально смертельным неврологическим заболеванием, которое обычно поражает лиц молодого возраста. Имеется множество факторов риска развития этой патологии. Он часто остается недостаточно диагностированным из-за вариабельности клинической картины. Требуется высокая степень клинических знаний, так как соответствующее лечение на ранней стадии может улучшить исход.

Авторы заявляют об отсутствии конфликта интересов.
The authors declare no conflicts of interest.

ЛИТЕРАТУРА/REFERENCES

1. Saposnik G, Barinagarrementeria F, Brown RD, et al. Diagnosis and management of cerebral venous thrombosis: a statement for healthcare professionals from the American Heart Association/American Stroke Association. *Stroke.* 2011;42:1158-1192. https://doi.org/10.1161/STR.0b013e31820a8364
2. Moraes Junior AAA, Conforto AB. Cerebral venous thrombosis. *Arq Neuropsiquiatr.* 2022;80(5 Suppl 1):53-59. https://doi.org/10.1590/0004-282X-ANP-2022-S108
3. Alet M, Ciardi C, Alemán A, et al. Argentinian Stroke and Cerebrovascular Diseases Study Group — Argentine Neurological Society. Cerebral venous

thrombosis in Argentina: clinical presentation, predisposing factors, outcomes and literature review. *J Stroke Cerebrovasc Dis.* 2020;29:105145. https://doi.org/10.1016/j.jstrokecerebrovasdis.2020.105145

4. Devasagayam S, Wyatt B, Leyden J, et al. Cerebral venous sinus thrombosis incidence is higher than previously thought: a retrospective population-based study. *Stroke.* 2016;47:2180-2182. https://doi.org/10.1161/STROKEAHA.116.013617
5. Kristoffersen ES, Harper CE, Vetvik KG, et al. Incidence and mortality of cerebral venous thrombosis in a Norwegian population. *Stroke.* 2020;51:3023-3029. https://doi.org/10.1161/STROKEAHA.120.030800
6. Ruuskanen JO, Kytö V, Posti JP, et al. Cerebral venous thrombosis: Finnish nationwide trends. *Stroke.* 2021;52:335-338. https://doi.org/10.1161/STROKEAHA.120.031026
7. Otite FO, Patel S, Sharma R, et al. Trends in incidence and epidemiologic characteristics of cerebral venous thrombosis in the United States. *Neurology.* 2020;95(16):e2200-e2213. https://doi.org/10.1212/WNL.0000000000010598
8. Ken-Dror G, Cotlarciuc I, Martinelli I, et al. Genome-wide association study identifies first locus associated with susceptibility to cerebral venous thrombosis. *Ann Neurol.* 2021;90(5):777-788. https://doi.org/10.1002/ana.26205
9. Idiculla PS, Gurala D, Palanisamy M, et al. Cerebral venous thrombosis: a comprehensive review. *Eur Neurol.* 2020;83(4):369-379. https://doi.org/10.1159/000509802
10. Ranjan R, Ken-Dror G, Sharma P. Pathophysiology, diagnosis and management of cerebral venous thrombosis: A comprehensive review. *Medicine (Baltimore).* 2023;102(48):e36366. https://doi.org/10.1097/MD.0000000000036366
11. Ferro JM, Canhao P, Stam J, et al; ISCVT Investigators. Prognosis of cerebral vein and dural sinus thrombosis: results of the International Study on Cerebral Vein and Dural Sinus Thrombosis (ISCVT). *Stroke.* 2004;35:664-670. https://doi.org/10.1161/01.STR.0000117571.76197.26
12. Duman T, Uluduz D, Midi I, et al. A multicenter study of 1144 patients with cerebral venous thrombosis: the VENOST study. *J Stroke Cerebrovasc Dis.* 2017;26:1848-1857. https://doi.org/10.1016/j.jstrokecerebrovasdis.2017.04.020
13. Ferro JM, Bousser MG, Canhão P, et al; European Stroke Organization. European Stroke Organization guideline for the diagnosis and treatment of cerebral venous thrombosis. *Eur J Neurol.* 2017;24:1203-1213. https://doi.org/10.1111/ene.13381
14. Pai N, Ghosh K, Shetty S. Hereditary thrombophilia in cerebral venous thrombosis: a study from India. *Blood Coagul Fibrinolysis.* 2013;24:540-543. https://doi.org/10.1097/MBC.0b013e32835fad1e
15. Kumar R, Vinny PW, Nair VG, et al. Comprehensive Thrombophilia Evaluation in Cerebral Venous Thrombosis: A Single Center Cross Sectional Study. *Indian J Hematol Blood Transfus.* 2022;38(3):522-528. https://doi.org/10.1007/s12288-021-01480-3
16. Pérez Lázaro C, López-Bravo A, Gómez-Escalonilla Escobar C, et al. Management of cerebral venous thrombosis in Spain: MOTIVATE descriptive study. *Neurologia (Engl Ed).* 2021:S0213-4853(21)00116-X. https://doi.org/10.1016/j.nrl.2021.05.016
17. Sassi SB, Touati N, Baccouche H, et al. Cerebral Venous Thrombosis: A Tunisian Monocenter Study on 160 Patients. *Clin Appl Thromb Hemost.* 2017;23(8):1005-1009. https://doi.org/10.1177/1076029616665168
18. Bajko Z, Motataianu A, Stoian A, et al. Gender Differences in Risk Factor Profile and Clinical Characteristics in 89 Consecutive Cases of Cerebral Venous Thrombosis. *J Clin Med.* 2021;10(7):1382. https://doi.org/10.3390/jcm10071382
19. Triquenot Bagan A, Crassard I, Drouet L, et al. Cerebral Venous Thrombosis: Clinical, Radiological, Biological, and Etiological Characteristics of a French Prospective Cohort (FPCCVT)-Comparison With ISCVT Cohort. *Front Neurol.* 2021;12:753110. https://doi.org/10.3389/fneur.2021.753110
20. Khan M, Arauz A, Uluduz D, et al; VENOST Study Group. Predictors of mortality and functional outcome in pregnancy and puerperium-related cerebral venous thrombosis. *Cerebrovasc Dis.* 2023;52:393-400. https://doi.org/10.1159/000527155
21. Kashkoush AI, Ma H, Agarwal N, et al. Cerebral venous sinus thrombosis in pregnancy and puerperium: a pooled, systematic review. *J Clin Neurosci.* 2017;39:9-15. https://doi.org/10.1016/j.jocn.2017.02.046
22. Khealani BA, Mapari UU, Sikandar R. Obstetric cerebral venous thrombosis. *J Pak Med Assoc.* 2006;56:490-3. https://pubmed.ncbi.nlm.nih.gov/17183973
23. Swartz RH, Cayley ML, Foley N, et al. The incidence of pregnancy-related stroke: a systematic review and meta-analysis. *Int J Stroke.* 2017;12:687-697. https://doi.org/10.1177/1747493017723271
24. Roeder HJ, Lopez JR, Miller EC. Ischemic stroke and cerebral venous sinus thrombosis in pregnancy. *Handb Clin Neurol.* 2020;172:3-31. https://doi.org/10.1016/B978-0-444-64240-0.00001-5
25. Tanislav C, Siekmann R, Sieweke N, et al. Cerebral vein thrombosis: Clinical manifestation and diagnosis. *BMC Neurol.* 2011;11:69. https://doi.org/10.1186/1471-2377-11-69
26. Algahtani H, Bazaid A, Shirah B, et al. Cerebral venous sinus thrombosis in pregnancy and puerperium: A comprehensive review. *Brain Circ.* 2022;8(4):180-187. https://doi.org/10.4103/bc.bc_50_22
27. Goualou M, Noumegni S, de Moreuil C, et al. Venous thromboembolism associated with assisted reproductive technology: a systematic review and meta-analysis. *Thromb Haemost.* 2023;123(3):283-294. https://doi.org/10.1055/s-0042-1760255
28. Akinshina S, Bitsadze V, Khizroeva J, et al. Cerebral vein thrombosis: management tactics with a focus on pregnancy, the use of hormone therapy and assisted reproductive technologies. *J Matern Fetal Neonatal Med.* 2025;38(1):2447349. https://doi.org/10.1080/14767058.2024.2447349
29. Aguiar de Sousa D, Canhão P, Ferro JM. Safety of pregnancy after cerebral venous thrombosis: systematic review update. *J Neurol.* 2018;265(1):211-212. https://doi.org/10.1007/s00415-017-8666-x
30. Getahun D, Nash R, Flanders WD, et al. Cross-sex hormones and acute cardiovascular events in transgender persons: a cohort study. *Ann Intern Med.* 2018;169:205-213. https://doi.org/10.7326/m17-2785
31. Amoozegar F, Ronksley PE, Sauve R, Menon BK. Hormonal contraceptives and cerebral venous thrombosis risk: a systematic review and meta-analysis. *Front Neurol.* 2015;6:7. https://doi.org/10.3389/fneur.2015.00007
32. Rosendaal FR, Van Hylckama Vlieg A, Tanis BC, et al. Estrogens, progestogens and thrombosis. *J Thromb Haemost.* 2003;1:1371-1380. https://doi.org/10.1046/j.1538-7836.2003.00264.x
33. Stegeman BH, de Bastos M, Rosendaal FR, et al. Different combined oral contraceptives and the risk of venous thrombosis: systematic review and network meta-analysis. *BMJ.* 2013;347:0. https://doi.org/10.1136/bmj.f5298
34. Максимова М.Ю., Дубовицкая Ю.И., Шувахина Н.А. Клиника, диагностика и лечение тромбоза мозговых вен и венозных синусов. *Журнал неврологии и психиатрии им. С.С. Корсакова. Спецвыпуски.* 2018;118(3-2):3-8. Maksimova MYu, Dubovitskaya YuI, Shuvakhina NA. Clinical presentations, diagnosis and treatment of cerebral vein and sinus thrombosis. *S.S. Korsakov Journal of Neurology and Psychiatry. Specvypuski.* 2018;118(3-2):3-8. (In Russ.) https://doi.org/10.17116/jnevro2018118323-8
35. Krumb E, Lefebvre C, Peeters A, Hermans C. Cerebral venous thrombosis revealing Behcet's disease in a Moroccan patient: a case report and literature review. *SAGE Open Med Case Rep.* 2018:6:2050313X18767053. https://doi.org/10.1177/2050313X18767053
36. Shi J, Huang X, Li G, et al. Cerebral venous sinus thrombosis in Behcet's disease: a retrospective case-control study. *Clin Rheumatol.* 2018;37(1):51-57. https://doi.org/10.1007/s10067-017-3718-2
37. Wasay M, Bakshi R, Bobustuc G, et al. Cerebral venous thrombosis: analysis of a multicenter cohort from the United States. *J Stroke Cerebrovasc Dis.* 2008;17(2):49-54. https://doi.org/10.1016/j.jstrokecerebrovasdis.2007.10.001
38. Yesilot N, Bahar S, Yilmazer S, et al. Cerebral venous thrombosis in Behcet's disease compared to those associated with other etiologies. *J Neurol.* 2009;256(7):1134-1142. https://doi.org/10.1007/s00415-009-5088-4
39. Sorgun MH, Rzayev S, Kural MA, et al. Cerebral venous thrombosis in Behcet's disease patients compared to other causes of cerebral venous thrombosis: a retrospective study. *Arch Rheumatol.* 2016;31(3):248-253. https://doi.org/10.5606/ArchRheumatol.2016.5749
40. Wang L, Chen H, Zhang Y, et al. Clinical characteristics of cerebral venous sinus thrombosis in patients with systemic lupus erythematosus: a single-Centre experience in China. *J Immunol Res.* 2015;2015:540738. https://doi.org/10.1155/2015/540738

41. Schwartz N, Stock AD, Putterman C. Neuropsychiatric lupus: new mechanistic insights and future treatment directions. *Nat Rev Rheumatol.* 2019;15(3):137-152. https://doi.org/10.1038/s41584-018-0156-8

42. Jerez-Lienas A, Mathian A, Aboab J, et al. Cerebral vein thrombosis in the antiphospholipid syndrome: analysis of a series of 27 patients and review of the literature. *Brain Sci.* 2021;11(12):1641. https://doi.org/10.3390/brainsci11121641

43. Zhang B, Lang Y, Zhang W, et al. Characteristics and management of autoimmune disease-associated cerebral venous sinus thrombosis. *Front Immunol.* 2021;12:671101. https://doi.org/10.3389/fimmu.2021.671101

44. DeFilippis EM, Barfield E, Leifer D, et al. Cerebral venous thrombosis in inflammatory bowel disease. *J Dig Dis.* 2015;16(2):104-108. https://doi.org/10.1111/1751-2980.12212

45. Cohen JB, Comer DM, Yabes JG, et al. Inflammatory bowel disease and thrombosis: a national inpatient sample study. *TH Open.* 2020;4:0-8. https://doi.org/10.1055/s-0040-1710506

46. Katsanos AH, Katsanos KH, Kosmidou M, et al. Cerebral sinus venous thrombosis in inflammatory bowel diseases. *QJM.* 2013;106(5):401-413. https://doi.org/10.1093/qjmed/hcs229

47. Zhou Y, Jiang H, Wei H, et al. Cerebral venous thrombosis in patients with autoimmune disease, hematonosis or coronavirus disease 2019: Many familiar faces and some strangers. *CNS Neurosci Ther.* 2023;29(10):2760-2774. https://doi.org/10.1111/cns.14321

48. Danese S, Papa A, Saibeni S, et al. Inflammation and coagulation in inflammatory bowel disease: the clot thickens. *Am J Gastroenterol.* 2007;102:174-186. https://doi.org/10.1111/j.1572-0241.2006.00943.x

49. Taous A, Berri MA, Lamsiah T, et al. Cerebral venous thrombosis revealing an ulcerative colitis. *Pan Afr Med J.* 2016;23:120. https://doi.org/10.11604/pamj.2016.23.120.9186

50. de Lacerda JF, Oliveira SN, Ferro JM. Chronic myeloproliferative diseases. *Handb Clin Neurol.* 2014;120:1073-1081. https://doi.org/10.1016/B978-0-7020-4087-0.00072-3

51. Miranda B, Ferro JM, Canhao P, et al; ISCVT Investigators. Venous thromboembolic events after cerebral vein thrombosis. *Stroke.* 2010;41(9):1901-1906. https://doi.org/10.1161/STROKEAHA.110.581223

52. Martinelli I, De Stefano V, Carobbio A, et al. Cerebral vein thrombosis in patients with Philadelphia-negative myeloproliferative neoplasms. An European Leukemia Net study. *Am J Hematol.* 2014;89(11):E200-E205. https://doi.org/10.1002/ajh.23809

53. Dentali F, Ageno W, Rumi E, et al. Cerebral venous thrombosis and myeloproliferative neoplasms: results from two large databases. *Thromb Res.* 2014;134(1):41-43. https://doi.org/10.1016/j.thromres.2014.03.040

54. Gangat N, Guglielmelli P, Betti S, et al. Cerebral venous thrombosis and myeloproliferative neoplasms: A three-center study of 74 consecutive cases. *Am J Hematol.* 2021;96(12):1580-1586. https://doi.org/10.1002/ajh.26336

55. King A, Doyle KM. Implications of COVID-19 to stroke medicine: an epidemiological and pathophysiological perspective. *Curr Vasc Pharmacol.* 2022;20:333-340. https://doi.org/10.2174/1570161120666220428101337

56. Simonetto M, Wechsler PM, Merkler AE. Stroke treatment in the era of COVID-19: a review. *Curr Treat Options Neurol.* 2022;24:155-171. https://doi.org/10.1007/s11940-022-00713-8

57. Kastenbauer S, Pfister HW. Pneumococcal meningitis in adults: spectrum of complications and prognostic factors in a series of 87 cases. *Brain.* 2003;126(Pt 5):1015-25. https://doi.org/10.1093/brain/awg113

58. Deliran SS, Brouwer MC, Coutinho JM, et al. Bacterial meningitis complicated by cerebral venous thrombosis. *Eur Stroke J.* 2020 Dec;5(4):394-401. https://doi.org/10.1177/2396987320971112

59. Shabo E, Wach J, Hamed M, et al. Asymptomatic postoperative cerebral venous sinus thrombosis after posterior fossa tumor surgery: incidence, risk factors, and therapeutic options. *Neurosurgery.* 2023;92:1171-1176. https://doi.org/10.1227/neu.0000000000002340

60. Baldini T, Asioli GM, Romoli M, et al. Cerebral venous thrombosis and severe acute respiratory syndrome coronavirus-2 infection: a systematic review and meta-analysis. *Eur J Neurol.* 2021;28(10):3478-3490. https://doi.org/10.1111/ene.14727

61. Abdalkader M, Shaikh SP, Siegler JE, et al. Cerebral venous sinus thrombosis in COVID-19 patients: a multicenter study and review of literature. *J Stroke Cerebrovasc Dis.* 2021;105733. https://doi.org/10.1016/j.jstrokecerebrovasdis.2021.105733

62. Zhang S, Zhao H, Li H, et al. Decompressive craniectomy in hemorrhagic cerebral venous thrombosis: clinicoradiological features and risk factors. *J Neurosurg.* 2016;127(4):709-715. https://doi.org/10.3171/2016.8.JNS161112

63. Ferro JM, Canhão P, Bousser M-G, et al. ISCVT Investigators Cerebral vein and dural sinus thrombosis in elderly patients. *Stroke.* 2005;36:1927-1932. https://doi.org/10.1161/01.STR.0000177894.05495.54

64. Lindgren E, Silvis SM, Hiltunen S, et al. Acute symptomatic seizures in cerebral venous thrombosis. *Neurology.* 2020;95:e1706-e1715. https://doi.org/10.1212/WNL.0000000000010577

65. Saposnik G, Bushnell C, Coutinho JM, et al; American Heart Association Stroke Council; Council on Cardiopulmonary, Critical Care, Perioperative and Resuscitation; Council on Cardiovasc ular and Stroke Nursing; and Council on Hypertension. Diagnosis and Management of Cerebral Venous Thrombosis: A Scientific Statement From the American Heart Association. *Stroke.* 2024;55(3):e77-e90. https://doi.org/10.1161/STR.0000000000000456

66. Xu W, Gao L, Li T, et al. The performance of CT versus MRI in the differential diagnosis of cerebral venous thrombosis. *Thromb Haemost.* 2018;118:1067-1077. https://doi.org/10.1055/s-0038-1642636

67. Klein P, Shu L, Nguyen TN, et al; ACTION-CVT Study Group 1. Outcome prediction in cerebral venous thrombosis: the IN-REvASC Score. *J Stroke.* 2022;24:404-416. https://doi.org/10.5853/jos.2022.01606

68. Hiltunen S, Putaala J, Haapaniemi E, et al. Long-term outcome after cerebral venous thrombosis: analysis of functional and vocational outcome, residual symptoms, and adverse events in 161 patients. *J Neurol.* 2016;263:477-484. https://doi.org/10.1007/s00415-015-7996-9

69. Koopman K, Uyttenboogaart M, Vroomen PC, et al. Long-term sequelae after cerebral venous thrombosis in functionally independent patients. *J Stroke Cerebrovasc Dis.* 2009;18:198-202. https://doi.org/10.1016/j.jstrokecerebrovasdis.2008.10.004

70. Preter M, Tzourio C, Ameri A, et al. Long-term prognosis in cerebral venous thrombosis: follow-up of 77 patients. *Stroke.* 1996;27:243-246. https://doi.org/10.1161/01.str.27.2.243

71. Field T, Dizonno V, Almekhlafi MA, et al; SECRET Investigators; SECRET Investigators. Study of Rivaroxaban in Cerebral Venous Thrombosis: a randomized controlled feasibility trial comparing anticoagulation with rivaroxaban to standard-of-care in symptomatic cerebral venous thrombosis. *Stroke.* 2023;54:2724-2736. https://doi.org/10.1161/STROKEAHA.123.044113

72. Liu L, Jiang H, Wei H, et al. Risk factors of impaired employability after cerebral venous thrombosis. *CNS Neurosci Ther.* 2023;29:1086-1093. https://doi.org/10.1111/cns.14083

73. Gasparini S, Neri S, Brigo F, et al. Late epileptic seizures following cerebral venous thrombosis: a systematic review and meta-analysis. *Neurol Sci.* 2022;43:5229-5236. https://doi.org/10.1007/s10072-022-06148-y

74. Sanchez van Kammen M, Lindgren E, et al. Late seizures in cerebral venous thrombosis. *Neurology.* 2020;95:e1716-e1723. https://doi.org/10.1212/WNL.0000000000010576

75. Martinelli I, Bucciarelli P, Passamonti SM, et al. Long-term evaluation of the risk of recurrence after cerebral sinus-venous thrombosis. *Circulation.* 2010;121:2740-2746. https://doi.org/10.1161/CIRCULATIONAHA.109.927046

76. Palazzo P, Agius P, Ingrand P, et al. Venous thrombotic recurrence after cerebral venous thrombosis: a long-term follow-up study. *Stroke.* 2017;48:321-326. https://doi.org/10.1161/strokeaha.116.015294

77. Ferro JM, Bousser MG, Canhão P, et al; European Stroke Organization. European Stroke Organization. European Stroke Organization guideline for the diagnosis and treatment of cerebral venous thrombosis — endorsed by the European academy of neurology. *Eur Stroke J.* 2017;2:195-221. https://doi.org/10.1177/2396987317719364

78. Aguiar de Sousa D, Lucas Neto L. Advances in Cerebral Venous Thrombosis. *Stroke.* 2024;55(8):2169-2172. https://doi.org/10.1161/STROKEAHA.123.044266

Поступила 21.04.2025
Received 21.04.2025
Принята к печати 30.04.2025
Accepted 30.04.2025