Журнал неврологии и психиатрии им. С.С. Корсакова
2024, т. 124, №11, вып. 2, с. 81–87
https://doi.org/10.17116/jnevro202412411281

S.S. Korsakov Journal of Neurology and Psychiatry
2024, vol. 124, no. 11, issue 2, pp. 81–87
https://doi.org/10.17116/jnevro202412411281

Монетовидная головная боль — редкий вид первичной головной боли у детей и взрослых

© Д.Н. ДУНИН, Е.А. МОРОЗОВА, М.В. БЕЛОУСОВА, Д.В. МОРОЗОВ, В.Ф. ПРУСАКОВ, В.В. БОГОЛЮБОВА

ФГБОУ ДПО «Казанская государственная медицинская академия — Российская медицинская академия непрерывного профессионального образования» Минздрава России, Казань, Россия

Резюме

Монетовидная головная боль по Международной классификации головных болей — III достаточно редкий тип, относящийся к первичным головным болям. Многие аспекты монетовидной цефалгии не изучены, практические врачи не знакомы с особенностями клинической картины и подходами к терапии. Статистика этого варианта цефалгии у детей неизвестна. В статье проанализированы литературные данные последних лет, относящиеся к указанной проблеме. Рассмотрены детали клинической картины на примере клинического случая.

Ключевые слова: *монетовидная головная боль, первичные головные боли.*

Информация об авторах:
Дунин Д.Н. — https://orcid.org/0009-0002-6257-6462
Морозова Е.А. — https://orcid.org/0000-0003-3794-215X
Белоусова М.В. — https://orcid.org/0000-0002-8804-8118
Морозов Д.В. — https://orcid.org/0000-0003-4389-9143
Прусаков В.Ф. — https://orcid.org/0000-0002-2866-4031
Боголюбова В.В. — https://orcid.org/0000-0001-5219-5098
Автор, ответственный за переписку: Дунин Д.Н. — e-mail: dmitrydunin@mail.ru

Как цитировать:
Дунин Д.Н., Морозова Е.А., Белоусова М.В., Морозов Д.В., Прусаков В.Ф., Боголюбова В.В. Монетовидная головная боль — редкий вид первичной головной боли у детей и взрослых. *Журнал неврологии и психиатрии им. С.С. Корсакова*. 2024;124(11 вып. 2):81–87. https://doi.org/10.17116/jnevro202412411281

Nummular headache is a rare type of primary headache in children and adults

© D.N. DUNIN, E.A. MOROZOVA, M.V. BELOUSOVA, D.V. MOROZOV, V.F. PRUSAKOV, V.V. BOGOLYUBOVA

Kazan State Medical Academy — Branch Campus of the Federal State Budgetary Educational Institution of Further Professional Education «Russian Medical Academy of Continuous Professional Education», Kazan, Russia

Abstract

Nummular headache is a rather rare type, related to primary headaches according to the International Classification of Headache Disorders — III. Many aspects of nummular headache have not been studied, medical practitioners are unfamiliar with the clinical features and approaches to therapy. Statistics of this type of cephalgia in children is unknown. The article analyzes the literature data of recent years related to this problem. The details of the clinical features are considered using a case example.

Keywords: *nummular headache, primary headaches.*

Information about the authors:
Dunin D.N. — https://orcid.org/0009-0002-6257-6462
Morozova E.A. — https://orcid.org/0000-0003-3794-215X
Belousova M.V. — https://orcid.org/0000-0002-8804-8118
Morozov D.V. — https://orcid.org/0000-0003-4389-9143
Prusakov V.F. — https://orcid.org/0000-0002-2866-4031
Bogolyubova V.V. — https://orcid.org/0000-0001-5219-5098
Corresponding author: Dunin D.N. — e-mail: dmitrydunin@mail.ru

To cite this article:
Dunin DN, Morozova EA, Belousova MV, Morozov DV, Prusakov VF, Bogolyubova VV. Nummular headache is a rare type of primary headache in children and adults. *S.S. Korsakov Journal of Neurology and Psychiatry*. 2024;124(11 vyp 2):81–87. (In Russ.). https://doi.org/10.17116/jnevro202412411281

Необычные головные боли (ГБ) обсуждаются в литературе значительно реже наиболее распространенных (например, мигрени и головных болей напряжения — ГБН), в связи с чем могут возникать ошибки в их диагностике. Данные варианты ГБ часто имеют доброкачественное течение, но длительное время без постановки правильного диагноза негативно влияют на пациента, серьезно усугубляя течение основного заболевания. Благодаря большей осведомленности об этих нечасто диагностируемых нозологических формах неврологи смогут корректно выявлять и более эффективно лечить «необычные» ГБ [1]. «Другие первичные ГБ» составляют группу 4.0 третьей редакции Международной классификации ГБ (МКГБ-3). Данная группа включает клинически разнообразные ГБ, патофизиология которых недостаточно изучена. В эту группу в том числе включена монетовидная (нуммулярная) головная боль (МГБ), которая предположительно возникает как следствие поражения конечных ветвей чувствительных нервов, иннервирующих кожу головы, и поэтому называется «эпикраниальной ГБ» [2].

МГБ — редкая, относительно недавно описанная ГБ, характеризующаяся отчетливой локализацией в небольшой ограниченной округлой или эллиптической областью скальпа (обычно имеет диаметр от 1 до 6 см и не меняет форму или размер со временем), которую невозможно объяснить каким-либо другим диагнозом. Чаще всего МГБ локализуется в теменной области и почти всегда является односторонней; относится к первичным хроническим ГБ, хотя может быть и вторичной (диагноз требует исключения системных и структурных заболеваний). Боль постоянная с обострениями в виде усиления боли в течение нескольких секунд или постепенно увеличивающиеся по продолжительности приступы от 10 мин. до 2 ч. Обычно интенсивность боли легкая или умеренная, по характеру боль давящая, острая или колющая, однако некоторые пациенты страдают от тяжелых обострений постоянной боли, приводящей к дезадаптации. Временной паттерн может быть хроническим и непрерывным с момента возникновения, хроническим, развившимся из эпизодического, или эпизодическим (ремитирующим); иногда боль снижается до слабо выраженной либо сохраняется только дискомфорт в пораженной области [3]. Преобладание дискомфорта в клинической картине не является редкостью. Обострения могут быть спонтанными или спровоцированными расчесыванием волос. Также пациенты нередко описывают возникновение боли после прикосновения к симптоматической области [4].

МГБ чаще всего встречается у женщин на четвертом-пятом десятилетии жизни [5]. Редко заболевание может быть бифокальным или мультифокальным, поражая различные области головы одновременно или последовательно (в том числе височные, лобные и затылочные) [4]. Продолжается дискуссия о том, связан ли данный вид цефалгии с периферическим или центральным нарушением, и существует ли патогенетическое и клиническое сходство МГБ с мигренью.

Эпидемиология в значительной степени неизвестна из-за вероятной гиподиагностики и небольшой популяции всех пациентов с МГБ, обращающихся амбулаторно. Хотя понимание МГБ продолжает развиваться, клинические проявления МГБ остаются диагностической проблемой для врачей, а этиопатогенез плохо изучен. Предполагается, что боль имеет вероятный источник, исходящий из одной или нескольких терминальных ветвей кожных нервов скальпа. Известно, что у пациентов с первичной МГБ наблюдается высокая распространенность аномальных аутоиммунных показателей, что позволяет предположить вероятную связь между аутоиммунными аберрациями и эпикраниальной невралгией при МГБ [4]. Особенности топографии боли и наличие локальных сенсорных нарушений (переменное сочетание гипестезии, дизестезии, парестезии, аллодинии и/или болезненности) предполагают периферический механизм МГБ, обусловленный заинтересованностью эпикраниальных тканей черепа либо тракцией оболочечных ветвей нервов. О возможности этого механизма может свидетельствовать абсолютное совпадение симптомов МГБ с некоторыми случаями, в основе которых лежат поражения экстра- и интракраниальных структур, такие как гистиоцитоз из клеток Лангерганса, арахноидальная киста, субтенториальная менингиома, кальцифицирующаяся гематома волосистой части головы, краниосиностоз и аневризматическое расширение артерий, снабжающих кровью скальп. В настоящее время периферическая теория эпикраниальной невралгии имеет больше сторонников, чем центральная, и в то же время она не может полностью объяснить клиническую картину. По мнению многих авторов, центральный механизм невозможно игнорировать, учитывая неэффективность применения инъекций местных анестетиков, а также расширение зоны боли в поперечном направлении за срединную линию черепа, например, у пациента с онкоцитомой гипофиза и ГБ в теменной области после операции на селлярной области [6, 7].

Впервые МГБ были описаны в 2003 J. Pareja и соавт. [3]. Исследовательской группе под его руководством принадлежат дальнейшие публикации по теме МГБ [4]. Впоследствии, несмотря на признанную редкость этой нозологии (6,4/100 000 в год и 1,25% всех пациентов с ГБ, находящихся на амбулаторном лечении), появились сведения о прогрессирующем увеличении числа пациентов с МГБ [8]. Со времени первого описания нескольких случаев МГБ в 2003 году [3], в медицинской литературе на 2024 год имеются сведения о приблизительно 300 пациентах. Несмотря на накопленные клинические данные, современные представления о патогенезе и терапии МГБ остаются неясными [8]. Выбор вариантов лечения может быть затруднен из-за их ограниченной эффективности, размытой клинической картины, отсутствия четких представлений о патогенезе и диагностических критериев. Авторы публикаций указывают на необходимость продолжения исследований МГБ, поскольку рандомизированные качественные исследования в настоящее время отсутствуют [9]. Диагностическое обследование требует исключения системных и структурных заболеваний, анализов крови, включая иммунологический скрининг, и нейровизуализации [10].

Этиология и патогенез первичной и вторичной МГБ

C. Rosas и соавт. [11] сообщают о двух пациентах с предполагаемой МГБ, вторичной по отношению к гистиоцитозу клеток Лангерганса. У обоих пациентов головные боли прекратились после хирургической резекции. Представляется клинически интересным описание пациентки с МГБ, приведенное W. Chen и соавт. [12]: женщина перенесла два эпизода очаговой ГБ в левой теменной области. При осмотре в зоне болевых ощущений был диагностирован опоясы-

вающий лишай. МГБ у пациентки купировалась одновременно с разрешением опоясывающего лишая. Приведенные публикации подтверждают правомерность гипотезы периферической невралгии при МГБ [12]. В исследовании P. López-Ruiz и соавт. [13] нейровизуализация головного мозга в ангиорежиме у 2 пациентов с МГБ выявила веретенообразные аневризмы сосудов скальпа, расположенные близко к болезненной области. Одному из пациентов была проведена хирургическая резекция аневризмы с отличным ответом в виде полного исчезновения приступов. Эффективность триптанов подтверждена у обоих больных.

H. Yin и соавт. [6] описали пациента, у которого наблюдалось рецидивирующее и ремиттирующее течение МГБ в верхней теменной области вскоре после резекции пролактиномы гипофиза транссфеноидальным доступом. Очаговых трофических изменений или парестезий не было обнаружено, но присутствовала легкая аллодиния в болезненной области. У пациента не было выявлено расстройств чувствительности тройничного нерва, боль хорошо купировалась габапентином, что свидетельствует в пользу послеоперационной МГБ, поддающейся лечению. Таким образом, наиболее вероятен двойной механизм МГБ: центральная МГБ представляет собой боль, исходящую из чувствительных к боли структур, таких как мозговые оболочки, оказываясь триггером ранее существовавшего низкого болевого порога. Также можно предположить, что центральная МГБ является формой отраженной боли [6].

J. Barón и соавт. [14], напротив, приводят данные в пользу периферического механизма МГБ, опираясь на описание у нескольких пациентов атипичных симптомов, схожих с мигренью. Так, авторы представляют клинический случай, в котором алгометрическая оценка способствовала дифференциации атипичной МГБ и ограниченной мигрени. 21-летняя женщина обратилась с жалобами на очаговую эпизодическую боль в ограниченной зоне левой лобной области. Алгометрическое исследование показало одностороннее и диффузное снижение порогов болевого давления с преобладанием в лобной области, что типично для больных с мигренью. Полученный результат побудил авторов провести специфическую профилактическую терапию топираматом с отчетливым положительным эффектом.

Одним из звеньев патогенеза МГБ признана дисфункция поверхностных сенсорных волокон. Учитывая механизм действия онаботулотоксина А (BoNT-A), он может оказаться разумным вариантом лечения. BoNT-A связывается со специфичным для рецептора пресинаптическим нервным окончанием, интернализуясь посредством эндоцитоза, что приводит к ферментативному расщеплению внутриклеточных синаптосом ассоциированного белка SNAP25 в неактивную форму. Инактивация этого белка приводит к ингибированию высвобождения нейропептидов из окончаний нервных волокон, благодаря чему уменьшается высвобождение нейромедиаторов, участвующих в возникновении боли: вещества Р, глутамата и кальцитонинген-связанного пептида (CGRP) в пресинаптических окончаниях первичных афферентных нейронов.

D. García-Azorín и соавт. [15] провели исследование, которое включало 53 пациента. Профилактическое лечение (габапентин, топирамат, амитриптилин) ранее проводилось у 60,4% больных. Применение BoNT-A привело к статистически значимому снижению среднего количества дней с ГБ в месяц. Что касается переносимости, у 26 пациентов (49,1%) наблюдались нежелательные явления (НЯ), наиболее частым из которых была боль в месте инъекции в 12 случаях (22,6%). Умеренных или тяжелых НЯ не было зафиксировано. C. García-Iglesias и соавт. [16] изучили ряд случаев вторичной МГБ. Были обследованы 274 пациента с МГБ; у 8 из них (2,9%) МГБ были классифицированы как вторичные. Так, у одного пациента причиной болей была подкожная киста сальной железы, в шести случаях очаг находился в кости (две гемангиомы, одна остеома, три разных типа кист), еще у одного пациента была диагностирована кавернома.

L. Alvaro и соавт. [17] сообщают о 4 случаях МГБ, 2 из которых нельзя было считать первичными: персистирующая МГБ в течение нескольких дней после транссфеноидальной операции по поводу аденомы гипофиза, напоминающая посткраниотомическую ГБ. Два других пациента страдали типичными формами первичной МГБ, у одного из которых была сопутствующая мигрень без ауры, у другого — хроническая ГБН. Реакция МГБ на анальгетики, эффективные при мигрени и ГБН, а также на профилактическую терапию хронической мигрени в первичных и симптоматических случаях была отрицательной. Авторы не пришли к полному пониманию механизмов боли: возможно, что могут быть задействованы как периферические (случаи 1—2), так и центральные (случаи 3—4) механизмы. Предполагается, что вторичные формы МГБ в ряде случаев сосуществуют с классической первичной МГБ. Один из выводов исследования состоит в том, что особое внимание следует уделять любым вариантам черепной патологии и медицинских вмешательств, а также небольшим событиям, предшествующим боли.

Так, E. Ighodaro и соавт. [18] сообщают о 31-летней женщине-правше, у которой в анамнезе были пресинкопальные эпизоды и мигренозные головные боли. Она обратилась в амбулаторную клинику с МГБ после проведенной операции стентирования внутричерепного сосуда. A. Guillem, F.J. Barriga, S. Giménez-Roldán [19] описывают пациента с единственной жалобой на ограниченную боль в голове, напоминающую МГБ, с диагностированной в дальнейшем субтенториальной менингиомой. J. Trigo и соавт. [20] провели проспективный сравнительный анализ клинических и эпидемиологических данных идиопатических случаев и МГБ, вызванных черепно-мозговой травмой (ЧМТ). Полученные данные указывают на травму головы как на провоцирующее событие для МГБ.

МГБ в педиатрии

Единичные публикации посвящены редким вариантам цефалгии у детей, что, безусловно, определяет актуальность дальнейшего их изучения. Так, C. Rodríguez и соавт. [21] детально описали клинический случай подростка с мультифокальной МГБ (14-летняя девочка с трехлетней историей непрерывной боли в четырех округлых областях, все одинакового размера и формы) и представили карту болевой чувствительности к надавливанию. Болевой порог при надавливании (БПН) оценивали в 21 точке на коже головы и в симптоматических областях. Неврологический осмотр не выявил патологии без сенсорных симптомов и трофических изменений в болезненных участках. Симптоматические точки имели более низкие БПН по сравнению с окружающими областями. На карте отражены ограничен-

ные зоны механической гипералгезии, привязанные только к болезненным участкам **(рис. 1 на цв. вклейке**). Лечение габапентином привело к полной ремиссии.

D. Dabscheck и P. Andrews [22] описали мальчика 4 лет с МГБ, у которого был обнаружен участок обесцвеченных волос в зоне локализации боли. Авторы предположили единый механизм происхождения обоих симптомов, обусловленный сочетанием локальных эктодермальных аномалий, включающих нейропатию терминальной ветви кожного нерва скальпа и очаговую ноцицептивную боль, исходящую из эпикраниальных тканей.

P. Panda и соавт. [23] сообщают об 11-летней девочке, которая в течение 6 месяцев жаловалась на давящую боль в монетовидной области над макушкой, изначально легкую или умеренную по интенсивности, но в течение 2 месяцев усилившуюся до степени недееспособности пациентки. Боль варьировала по интенсивности, но не купировалась полностью, также не были установлены потенциальные триггеры, но отмечены гиперестезия и аллодиния в этой области. Для купирования использовали несколько анальгетиков, включая нестероидные противовоспалительные препараты (НПВП): парацетамол, ибупрофен, напроксен, индометацин (75 мг/день), а также антимигренозные препараты (флунаризин, топирамат, пропранолол, амитриптилин) без какого-либо стойкого заметного эффекта. После установки клинического диагноза МГБ была начата терапия карбамазепином: отмечен лишь частичный ответ в течение 4 недель даже после титрования до оптимальной дозы (30 мг/кг/день). Впоследствии добавлен габапентин: после постепенного повышения дозы до 600 мг/день боль почти полностью купировалась. Последнее наблюдение было через 3 месяца после лечения, и в течение последних 2,5 месяцев МГБ у пациентки отсутствовала.

Клинические особенности

Известно, что симптомы МГБ многообразны. Либо во время приступа боли, либо в интериктальном периоде в пораженной области может проявляться различная комбинация искажения чувствительности, включая гиперестезию, гипестезию, аллодинию и парестезии [3]. Так, J. Li и соавт. [8] описывают 2 случая МГБ у пациентов с изменениями рельефа кожного покрова в болезненной области с хорошим эффектом от симптоматической терапии метопрололом, который относится к селективным бета1-адреноблокаторам. L. Yonghui и W. Tianlu [24] сообщают о трех пациентах с МГБ, у которых температура болезненных областей кожи головы была ниже или выше, чем в безболезненных. В каждом случае измерения проводились с болезненного места и с противоположной стороны головы. Погрешность составила 0,01 °C, разница была статистически значимой (p<0,01). C. Fernández-de-Las-Peñas и соавт. [25] измеряли БПН у 12 пациентов с МГБ в нескольких точках в межприступный период. Исследовались следующие головные и экстрацефальные точки: болезненная зона на голове, симметричная точка на бессимптомной стороне и 3 стандартизированные пары симметричных точек (передняя часть височной мышцы, верхняя часть трапециевидной мышцы и дистальная дорсальная поверхность второго пальца). По мнению авторов, данные детальных измерений еще раз подтверждают, что МГБ является локальной патологией с периферическим источником боли.

J. Pareja и соавт. [26] описали 5 пациентов с локализованной ГБ и сенсорной дисфункцией, соответствующей МГБ, у которых, кроме того, развились локализованные трофические изменения. У всех имелось округлое или овальное углубление кожи (диаметром 1—2 см) внутри болезненного участка (диаметром 2—4,5 см). У троих в области болезненного участка также наблюдались выпадение волос, гиперемия и местное повышение температуры. Биопсия кожи не обнаружила специфичности для какой-либо конкретной дерматологической патологии. Предположительно, локальные трофические изменения могут быть клиническим признаком МГБ. Вместе с болью и сенсорными нарушениями они могут представлять собой локализованную форму комплексного регионарного болевого синдрома (КРБС).

По результатам всестороннего исследования клинических характеристик МГБ J. Li и соавт. [8] у 77,8% (186/239) пациентов выраженность МГБ была преимущественно умеренной и тяжелой степени. Сенсорная дисфункция и очаговые трофические изменения отмечены у 47,8% (149/312) и 3,8% (12/312) пациентов соответственно. Габапентин был наиболее часто используемым и эффективным профилактическим средством с уровнем ответа 67,9% (55/81). BoNT-A использовался при рефрактерной МГБ с эффективностью 81,8% (9/11). Десяти пациентам были назначены β-адреноблокаторы без какого-либо эффекта, и ни у одного из них не отмечалось фокальных трофических изменений. В исследовании K. Rammohan и соавт. [27] средний возраст начала заболевания составил 47,6 года (диапазон 36—60 лет). Продолжительность ГБ варьировала от 3 месяцев до 5 лет, в среднем 24,2 месяца. Локализация ГБ была преимущественно в теменной области — у 15 (51,7%) и затылочной — у 7 (24,1%). Интенсивность ГБ оказалась легкой или умеренной, средний балл по визуальной аналоговой шкале составил 5,0. Характер боли в основном ощущался как жгучая дизестезия 12 (41,4%). У большинства пациентов, а именно у 21 (72,4%), боль носила хронический и постоянный характер. Ни у одного из пациентов не было отмечено существенных трофических изменений, в отличие от приведенных выше, хотя парестезии, дизестезии и аллодинии отмечались у меньшей части пациентов — у 9 (31,0%). Только у одного (3,4%) пациента в анамнезе была ЧМТ. У десяти (34,5%) из 29 пациентов наблюдались другие виды сопутствующих ГБ; большинство из них оказались мигренозными: 7 (24,1%), 2 пациента (6,9%) с ГБН и 1 пациент (3,4%) с невралгией тройничного нерва. Этиология МГБ оказалась преимущественно периферической, но в некоторых случаях имелась и центральная болевая сенситизация из-за наличия сопутствующих иных типов ГБ.

Таким образом, проведенный анализ литературы показывает, что дискуссия в отношении патогенеза и клинических характеристик МГБ далека от завершения, и нужны дальнейшие исследования с достойным дизайном для понимания ее особенностей и, соответственно, адекватной терапии.

Лечение

Лечение данного вида цефалгии представлено в небольшом количестве отдельных исследований [28]. Так, в исследование B. Clar-de-Alba и соавт. [29] было включено 83 пациента с МГБ и длительностью наблюдения более 10 лет. Средний возраст начала заболевания составил

К статье *Д.Н. Дунина и соавт.* «Монетовидная головная боль — редкий вид первичной головной боли у детей и взрослых»

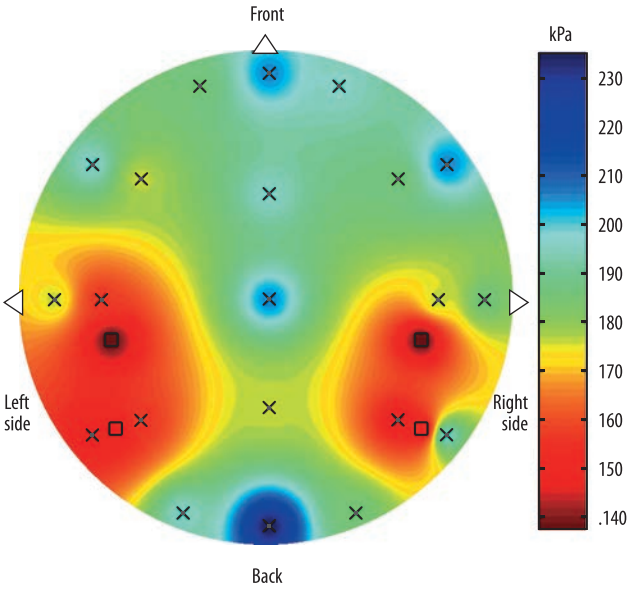

***Рис. 1.* Карта зон механической гипералгезии у пациента с МГБ [16].**
Цветом обозначен болевой порог при надавливании (кПа).

***Fig. 1.* Map of mechanical hyperalgesia zones in a patient with nummular headache [16].**
The color indicates the pressure pain threshold (kPa).



***Рис. 2.* Участок гиперемии в зоне проекции головной боли (фотография).**

***Fig. 2.* Hyperemia area in the headache projection zone (photo).**

46 лет. Боль носила умеренно-интенсивный, давящий характер, с обострениями в 62,5% случаев. Средний размер симптоматической зоны составил 2,4±0,7 см, имел теменную (47%), височную (24%), лобную (12%) или затылочную (6%) локализацию. Течение имело хронический (82%) или эпизодический (18%) характер. Симптомы местной сенсорной дисфункции наблюдались у 25 пациентов, а у трех других наблюдались изменения кожи. Авторы получили данные о спонтанной ремиссии в 36% случаях, причем наиболее часто применялись НПВП, парацетамол и габапентин. BoNT-A также показал свою эффективность.

L. Pellesi и соавт. [30] представляют ретроспективное исследование редких ГБ, проведенное совместной группой из семи итальянских центров ГБ. Клинически очевидных различий между мужчинами и женщинами, включая аспекты назначенной терапии и разрешения ГБ, обнаружено не было. Следует отметить, что среднее время от начала МГБ до первого обращения в Центр ГБ было больше у мужчин по сравнению с женщинами (13,5 против 0,9 года). Приступы МГБ были эффективно купированы НПВС у 60% пациентов, получавших лечение. Сообщается, что профилактика МГБ прегабалином и амитриптилином была эффективна у 40 и 67% пациентов соответственно.

C. García-Iglesias и соавт. [31] провели обсервационное исследование с оценкой эффективности профилактической терапии у пациентов с МГБ -NUMITOR (NCT05475769). Профилактическое лечение применяли у 114 (62,3%) больных. Самые высокие показатели ответа (50% и 75%) соответствовали BoNT-A (62,5%, 47,5%), за которым следовал габапентин (43,7%, 35,2%). Пероральные профилактические препараты не переносили 12,9—25%. Настоящее исследование предоставляет доказательства IV класса эффективности пероральных профилактических препаратов и онаботулотоксина А при лечении первичной МГБ. BoNT-A был наиболее эффективным и лучше всего переносимым препаратом, что позиционировало его как препарат первой линии лечения МГБ.

A. López-Bravo и соавт. [32] сообщают о 64-летнем мужчине с частой эпизодической мигренью и МГБ, который без эффекта применял топирамат, бета-блокаторы, флунаризин и амитриптилин. Триптаны оказались неэффективны, а профилактическая терапия габапентином и инъекциями BoNT-A в болезненную область не дали эффекта. Эпизоды ремиссии МГБ наблюдались, когда пациент ежемесячно получал подкожное введение гальканезумаба в связи с мигренью. Моноклональные антитела против CGRP, в частности гальканезумаб, могут быть эффективной терапией у некоторых пациентов с МГБ. CGRP может играть роль в патогенезе этой ГБ, что также требует дальнейшего изучения. D. Chirchiglia и соавт. [33] указывают на эффективность приема стандартных пероральных доз пальмитоилэтаноламида и топирамата, в комбинации показавшие уменьшение выраженности болевого синдрома. Имеются сведения о лечении МГБ с помощью нейротропина [34].

В связи с малой изученностью практически не имеется данных о терапии МГБ в педиатрической практике. Согласно немногочисленным литературным данным, могут использоваться препараты для лечения нейропатической боли и в меньшей степени — некоторые противоэпилептические препараты (ПЭП) (карбамазепин) [23]. При этом, очевидно, что детский возраст исключает использование большинства медикаментозных средств, существенно снижая качество жизни больного ребенка.

U. Patel и соавт. [35] проанализировали в общей сложности 110 случаев МГБ. У 40 (57,97%) пациентов после лечения МГБ полностью исчезла. Пациенты с полным купированием боли были моложе, женского пола, корректный диагноз им был выставлен в течение года. Наиболее эффективным было сочетание BoNT-A с габапентином по сравнению с пациентами без полной ремиссии. Также достоверную эффективность показали НПВП и трициклический антидепрессант. Имеются сообщения о 65-летней женщине, которая успешно лечилась кломипрамином, и о 45-летнем мужчине, у которого наблюдалось улучшение благодаря релаксационной терапии [36]. N. Mathew, J. Kailasam, L. Meadors [37] оценили эффективность и безопасность BoNT-A у пациентов с МГБ, у которых не были эффективными другие методы лечения, включая НПВС, местные анестетики и/или габапентин. О нежелательных явлениях, связанных с лечением, не сообщалось.

Подкожная стимуляция зон иннервации периферических нервов (sPNFS) является общепринятой процедурой лечения хронической локализованной нейропатической боли периферического происхождения. F. Bünger и соавт. [38] обсуждают sPNFS как возможную форму терапии МГБ. Описан положительный эффект: sPNFS стимулирует подкожные нервы и вызывает приятные ощущения в ранее болезненной области. Если регулярная консервативная терапия уже исчерпана, то sPNFS может стать новым эффективным вариантом лечения МГБ, так как это минимально инвазивная процедура с низким уровнем риска. Недостатком является высокая стоимость лечения. Также необходимы дальнейшие исследования, чтобы определить его потенциал и роль в лечении МГБ.

B. Guyuron и соавт. [39] выяснили потенциальную роль эффекта от хирургического вмешательства на сосудах головы в лечении МГБ. Индекс ГБ снизился в среднем на 39,6%, за период наблюдения осложнений не выявлено. К схожим выводам пришли I. Baldelli и соавт. [7], которые привели анализ публикаций, посвященных вариантам хирургического лечения МГБ. Хороший эффект после операции наблюдался в 70% случаев для первичной МГБ, в то время как при вторичной МГБ всегда наблюдалось полное купирование боли.

Кетогенная диета рассматривается как альтернативная терапия при мигрени, но никогда не использовалась при МГБ. Описана пациентка 58 лет с МГБ, у которой была эффективной схема терапии, состоявшая из 6-месячной кетогенной диеты и инъекций ботулотоксина типа А. Авторы приходят к выводу о возможной эффективности кетогенной диеты у пациентов с МГБ в качестве дополнительной/альтернативной терапии, указывая на необходимость дальнейших исследований в данной области [40].

Картографическое исследование болевой чувствительности к давлению является простым инструментом, который может помочь дифференцировать МГБ и мигрень при несомненной необходимости дальнейших подтверждающих исследований. Долгосрочное наблюдение показывает, что отдаленные исходы были благоприятными у большинства пациентов. В среднем после 6,7 лет наблюдения в 48% случаев боли отсутствовали. Часть пациентов нуждалась в профилактическом лечении, и 80% из них реагировали на терапию. В случаях, когда МГБ персистировала, частота ГБ становилась ниже, а доля пациентов с хронической МГБ снижалась с 68% до 11% [41].

Клиническое наблюдение

Пациентка *С.*, 61 год. Жалобы на ГБ с дебютом в подростковом возрасте (пульсирующие, в височных областях, со звукобоязнью и снижением трудоспособности, хорошо купируются комбинированными анальгетиками. Около 10 лет назад присоединились головные боли иных характеристик: жгучего характера в теменной области, в проекции округло-овального пятна неравномерной гиперемии на коже, с нечеткими границами, в теменной области справа, близко к срединной линии, диаметром до 4 см **(рис. 2 на цв. вклейке**), без четкого эффекта от привычных анальгетиков. Неврологический статус, МРТ головного мозга — без особенностей. Таким образом, у пациентки имеются краниалгии сочетанного генеза. Первая из них с дебютом в подростковом возрасте, пульсирующим характером и фонофобией при нормальном неврологическом статусе и с отсутствием изменений на МРТ соответствует диагностическим критериям мигрени. Второй тип ГБ, согласно МКГБ-3, можно отнести к МГБ. Дальнейшая тактика с учетом проведенного анализа литературных данных представляется нам следующей: рекомендовать консультацию дерматолога и сосудистого хирурга (для исключения вторичных ГБ), использовать для купирования данного типа краниалгий препараты, применяемые при нейропатической боли, в том числе ПЭП.

Заключение

Таким образом, МГБ представляет собой расстройство с четко определенными характеристиками и считается самостоятельной нозологией. Литературные данные свидетельствуют о том, что ее происхождение в основном связано с эпикраниальными структурами. Сочетание боли, сенсорной дисфункции и трофических расстройств позволяет предположить существование МГБ как локальной формы комплексного регионарного болевого синдрома. Первичная МГБ является клинически неоднородной нозологией по времени дебюта, клиническим характеристикам и коморбидности. Необходимы дальнейшие исследования в отношении многих параметров этого варианта цефалгии, в том числе, например, гендерных аспектов — насколько они важны для выбора терапии.

Очевидно, что признание факта существования случаев вторичных МГБ требует следующего шага для дифференциального диагноза у каждого пациента с МГБ — рутинной нейровизуализации, поскольку не существует клинических верификантов первичной и вторичной боли. Терапия вторичных МГБ в большинстве случаев не требует устранения очага поражения, таким образом, ведение пациента с первичной и вторичной МГБ не имеет принципиальных отличий. Частым триггером МГБ может являться ЧМТ; больные с посттравматическими формами, как правило, старше и у них чаще встречается аллодиния. Более половины пациентов с МГБ имеют дезадаптацию. Габапентин является наиболее эффективным пероральным препаратом, который можно рекомендовать в качестве профилактического лечения первой линии. При плохой переносимости или в рефрактерных случаях BoNT-A также демонстрирует эффективность.

Авторы заявляют об отсутствии конфликта интересов.
The authors declare no conflicts of interest.

ЛИТЕРАТУРА/REFERENCES

1. Amaal JS. Unusual Headache Disorders. Continuum (Minneap Minn). 2018;24 (4, Headache):1192-1208. https://doi.org/10.1212/con.0000000000000636
2. Ravishankar K. Uncommon (Group 4.0) Primary Headaches: Less Familiarity and More Missed Diagnosis. *Neurol. India*. 2021;69(Suppl.):168-172. https://doi.org/10.4103/0028-3886.315979
3. Pareja JA, Pareja J. Nummular headache: diagnosis and treatment. *Expert Rev Neurother*. 2003;3(3):289-292. https://doi.org/10.1586/14737175.3.3.289
4. Pareja JA, Pareja J, Barriga FJ, et al. Nummular headache: a prospective series of 14 new cases. *Headache*. 2004;44(6):611-614. https://doi.org/10.1111/j.1526-4610.2004.446011.x
5. Grosberg BM, Solomon S, Lipton RB. Nummular headache. *Curr. Pain Headache Rep*. 2007;11(4):310-312. https://doi.org/10.1007/s11916-007-0209-1
6. Yin H-L, Chui C, Tung W-F, et al. Nummular headache after trans-sphenoidal surgery: a referred pain-based headache syndrome. *Neurol. Neurochir. Pol*. 2013;47 (4):398-401. https://doi.org/10.5114/ninp.2013.36764
7. Baldelli I, Mangialardi ML, Salgarello M, et al. Nummular Headache and Its Surgical Treatment. *Plast. Reconstr. Surg. Glob. Open*. 2020;28;8(7):e2989. https://doi.org/10.1097/gox.0000000000002989
8. Li J, Maolin L, Qing L, et al. Nummular Headache: 2 Cases With Good Beta Blocker Responses and a Narrative Review. *Headache*. 2019;59(4):593-602. https://doi.org/10.1111/head.13503
9. Ikram H, Vakil H, Zipperer K, et al. Thottempudi N. The Tricky Diagnosis of Nummular Headaches: Description of Two Cases and Literature Review. *Cureus*. 2022;16;14(5):e25043. https://doi.org/10.7759/cureus.25043
10. Cuadrado ML, López-Ruiz P, Guerrero AL. Nummular headache: an update and future prospects. *Expert Rev Neurother*. 2018;18 (1):9-19. https://doi.org/10.1080/14737175.2018.1401925
11. Rosas CS, Angus-Leppan H, Lemp MB, et al. Langerhans cell histiocytosis (eosinophilic granuloma) of the skull mimicking nummular headache. Report of two cases. *Cephalalgia*. 2018;38 (4):794-797. https://doi.org/10.1177/0333102417708772
12. Chen W-H, Li T-H, Lee L-H, et al. Varicella-zoster virus infection and nummular headache: a possible association with epicranial neuralgia. *Intern Med*. 2012;51(17):2439-2441. https://doi.org/10.2169/internalmedicine.51.7998
13. López-Ruiz P, Cuadrado ML, Aledo-Serrano A, et al. Superficial artery aneurysms underlying nummular headache--2 cases and proposed diagnostic work-up. *Headache*. 2014;54(7):1217-1221. https://doi.org/10.1111/head.12398
14. Barón J, Rodríguez C, Ruiz M, et al. Atypical nummular headache or circumscribed migraine: the utility of pressure algometry. *Pain Res Manag*. 2015;20(2):60-62. https://doi.org/10.1155/2015/567072
15. García-Azorín D, Trigo-López J, Sierra A, et al. Observational, open-label, non-randomized study on the efficacy of onabotulinumtoxinA in the treatment of nummular headache: The pre-numabot study. *Cephalalgia*. 2019;39(14):1818-1826. https://doi.org/10.1177/0333102419863023
16. García-Iglesias C, Martínez-Badillo C, García-Azorín D, et al. Secondary Nummular Headache: A New Case Series and Review of the Literature. *Pain Med*. 2021;22(11):2718-2727. https://doi.org/10.1093/pm/pnab174

17. Alvaro LC, García JM, Areitio E. Nummular headache: a series with symptomatic and primary cases. *Cephalalgia*. 2009;29(3):379-383. https://doi.org/10.1111/j.1468-2982.2008.01722.x

18. Ighodaro ET, Ghislain B, Scharf EL, et al. Pearls & Oy-sters: Postpipeline Headache Phenomenon: Nummular Headache Presenting After Intracranial Aneurysm Stenting. *Neurology*. 2022;99(16):718-720. https://doi.org/10.1212/wnl.0000000000201157

19. Guillem A, Barriga FJ, Giménez-Roldán S. Nummular headache secondary to an intracranial mass lesion. *Cephalalgia*. 2007;27(8):943-944. https://doi.org/10.1111/j.1468-2982.2007.01328.x

20. Trigo J, García-Azorín D, Martinez Pias E, et al. Clinical characteristics of nummular headache and differentiation between spontaneous and posttraumatic variant: an observational study. *J Headache Pain*. 2019;20(1):34. https://doi.org/10.1186/s10194-019-0981-4

21. Rodríguez C, Herrero-Velázquez S, Ruiz M, et al. Pressure pain sensitivity map of multifocal nummular headache: a case report. *J Headache Pain*. 2015;16: 523. https://doi.org/10.1186/s10194-015-0523-7

22. Dabscheck G, Andrews PI. Nummular headache associated with focal hair heterochromia in a child. *Cephalalgia*. 2010;30(11):1403-1405. https://doi.org/10.1177/0333102410368439

23. Panda PK, Moirangthem V, Sharawat IK. Nummular Headache: A Rare Headache Type in a Child Responding to Carbamazepine and Gabapentin. *Ann Indian Acad Neurol*. 2021;24 (6):943-944. https://doi.org/10.4103/aian.aian_722_20

24. Yonghui L, Tianlu W. First three cases of scalp temperature change in symptomatic areas affected by nummular headache: a case report. *BMC Neurol*. 2018;18(1):223. https://doi.org/10.1186/s12883-018-1231-0

25. Fernández-de-Las-Peñas C, Cuadrado ML, Barriga FJ, et al. Local decrease of pressure pain threshold in nummular headache. *Headache*. 2006;46(7):1195-1198. https://doi.org/10.1111/j.1526-4610.2006.00511.x

26. Pareja JA, Cuadrado ML, Fernández-de-las Peñas C, et al. Nummular headache with trophic changes inside the painful area. *Cephalalgia*. 2008;28(2):186-190. https://doi.org/10.1111/j.1468-2982.2007.01253.x

27. Rammohan K, Mundayadan SM, Mathew R. Nummular headache: Clinico-epidemiological features in South Indian population. *J Neurosci Rural Pract*. 2016;7(4):532-536.

28. Zhu KY, Huang Y, Zhong SS, et al. Nummular headache: 21 new cases and therapeutic results. Zhonghua Yi Xue Za Zhi. 2008;88(41):2935-2937.

29. Clar-de-Alba B, Barriga FJ, Rodríguez-Caravaca G. Clinical and pathophysiological description of nummular headaches: a case series. *Rev Neurol*. 2020;70(5):171-178. https://doi.org/10.33588/rn.7005.2019152

30. Pellesi L, Cevoli S, Favoni V, et al. Nummular headache: a gender-oriented perspective on a case series from the RegistRare Network. *Neurol Sci*. 2020;41(3):583-589. https://doi.org/10.1007/s10072-019-04129-2

31. García-Iglesias C, Puledda F, Echavarría-Íñiguez A, et al. Treatment of Primary Nummular Headache: A Series of 183 Patients from the NUMITOR Study. *J Clin Med*. 2022;12(1):122. https://doi.org/10.3390/jcm12010122

32. López-Bravo A, Oliveros-Cid A, Mínguez-Olaondo A,et al. Nummular headache responsive to anti-calcitonin gene-related peptide monoclonal antibodies in a patient with migraine. *Headache*. 2022;62(8):1063-1066. https://doi.org/10.1111/head.14372

33. Chirchiglia D, Della Torre A, Signorelli F, et al. Administration of palmitoylethanolamide in combination with topiramate in the preventive treatment of nummular headache. *Int Med Case Rep J*. 2016;9:193-195. https://doi.org/10.2147/imcrj.s106323

34. Danno D, Kawabata K, Tachibana H. Three cases of nummular headache effectively treated with Neurotropin(®). *Intern Med*. 2013;52(4):493-495. https://doi.org/10.2169/internalmedicine.52.9161

35. Patel UK, Saleem S, Anwar A, et al. Characteristics and treatment effectiveness of the nummular headache: a systematic review and analysis of 110 cases. *BMJ Neurol Open*. 2020;2(1):e000049. https://doi.org/10.1136/bmjno-2020-000049

36. Kraya T, Gaul C. Nummular headache: until now a little known disorder. *Nervenarzt*. 2008;79(2):202-205. https://doi.org/10.1007/s00115-007-2348-3

37. Mathew NT, Kailasam J, Meadors L. Botulinum toxin type A for the treatment of nummular headache: four case studies. *Headache*. 2008;48(3):442-447. https://doi.org/10.1111/j.1526-4610.2007.00960.x

38. Bünger F, Feierabend D, Storch P, et al. Nummular headache: Subcutaneous peripheral nerve field stimulation as an individual therapeutic attempt. *Schmerz*. 2018;32(2):121-127. https://doi.org/10.1007/s00482-018-0268-8

39. Guyuron B, Gatherwright J, Reed D, et al. Treatment of dopplerable nummular headache with minimally invasive arterectomy under local anesthesia. *J Plast Reconstr Aesthet Surg*. 2018;71(7):1010-1014. https://doi.org/10.1016/j.bjps.2018.04.001

40. Tereshko Y, Dal Bello S, Lettieri C, et al. Nummular headache: a case report of remission following ketogenic diet and botulinum toxin type A injections. *Front Neurol*. 2023;(14):1200907. https://doi.org/10.3389/fneur.2023.1200907

41. Wilhour D, Ceriani CEJ, Nahas SJ. Nummular Headache. *Curr Neurol Neurosci Rep*. 2019;19(6):26. https://doi.org/10.1007/s11910-019-0943-x

Поступила 26.09.2024
Received 26.09.2024
Принята к печати 27.09.2024
Accepted 27.09.2024