Журнал неврологии и психиатрии им. С.С. Корсакова
2019, т. 119, № 8, вып. 2, с. 75-83
https://doi.org/10.17116/jnevro201911908275

S.S. Korsakov Journal of Neurology and Psychiatry
2019, vol. 119, no 8, issue 2, pp. 75-83
https://doi.org/10.17116/jnevro201911908275

# Злокачественный инфаркт мозжечка: клиническое течение и хирургическое лечение

© В.Г. ДАШЬЯН[1,2], Е.А. ХОДЫКИН[1, 6], А.С. НИКИТИН[1], И.М. ГОДКОВ[2], Д.В. ХОВРИН[3], Е.А. СОСНОВСКИЙ[4], С.А. АСРАТЯН[5], А.В. СЫТНИК[6], С.С. ОЧКИН[6], Н.Р. АХМЕДЖАНОВА[4,6]

[1]ФГБОУ ВО «Московский государственный медико-стоматологический университет им. А.И. Евдокимова» Минздрава России, Москва, Россия;
[2]ГБУЗ «Научно-исследовательский институт скорой помощи им. Н.В. Склифосовского» Департамента здравоохранения Москвы», Москва, Россия;
[3]ГБУЗ «Городская клиническая больница им. С.С. Юдина» Департамента здравоохранения Москвы, Москва, Россия;
[4]ГБУЗ «Городская клиническая больница им. В.В. Вересаева» Департамента здравоохранения Москвы, Москва, Россия;
[5]ГБУЗ «Городская клиническая больница им. В.М. Буянова» Департамента здравоохранения Москвы, Москва, Россия;
[6]ГБУЗ «Городская клиническая больница №13» Департамента здравоохранения Москвы, Москва, Россия

**Резюме**

**Цель исследования.** Уточнить показания к хирургическому лечению злокачественного инфаркта мозжечка (ИМ).

**Материал и методы.** Обследованы 80 пациентов с ИМ. Под злокачественным ИМ понимали развитие масс-эффекта в задней черепной ямке, сопровождающееся снижением уровня бодрствования вследствие сдавления ствола головного мозга и/или развития окклюзионной гидроцефалии. Пациенты были распределены на две группы. В группу злокачественного течения ИМ вошли 55 (68,75%) пациентов (1-я группа), в группу доброкачественного течения ИМ — 25 (31,25%) пациентов (2-я группа). Пациенты 1-й группы были дополнительно разделены на подгруппы, в которых проводили хирургическое (хирургическая подгруппа) и только консервативное (консервативная подгруппа) лечение. Критериями эффективности хирургического лечения считали восстановление сознания до ясного и/или восстановление конфигурации IV желудочка и четверохолмной цистерны. Исходы лечения оценивали по шкале исходов Глазго.

**Результаты и заключение.** Злокачественное течение ИМ чаще возникало у пациентов с объемом ишемии, превышающим 20 см$^3$ ($p$<0,05) в 1-е сутки заболевания. Пороговое значение масс-эффекта в 1-е сутки заболевания по шкале M. Jauss, которое может в последующем вызвать злокачественный ИМ, составило 3 балла. У больных со злокачественным ИМ хирургическое лечение позволило снизить летальность от окклюзионно-дислокационного синдрома на 35,8%. Наиболее эффективным видом вмешательства стала комбинация декомпрессивной трепанации задней черепной ямки (ЗЧЯ) и наружного дренирования желудочков. У пациентов с ИМ объемом более 20 см$^3$ и признаками масс-эффекта в ЗЧЯ по шкале M. Jauss 3 балла и более, в 67% случаев развивается злокачественное течение заболевания, требующее тщательного наблюдения и при появлении клинической картины окклюзионно-дислокационного синдрома — хирургического лечения.

***Ключевые слова:*** *инфаркт мозжечка, окклюзионная гидроцефалия, сдавление ствола мозга, хирургическое лечение, декомпрессивная трепанация, ликворошунтирующая операция.*

**Информация об авторах:**
Дашьян В.Г. — https://orcid.org/0000-0002-5847-9435; e-mail: v485@bk.ru
Ходыкин Е.А. — https://orcid.org/0000-0001-6507-0315; e-mail: khodevg@gmail.com
Никитин А.С. — https://orcid.org/0000-0002-1755-1752; e-mail: zateya@bk.ru
Годков И.М. — https://orcid.org/0000-0001-8651-9986; e-mail: i.godkov@yandex.ru
Ховрин Д.В. — e-mail: drhovrin@gmail.com
Сосновский Е.А. — https://orcid.org/0000-0002-4673-2712; e-mail: doc-sea@yandex.ru
Асратян С.А. — https://orcid.org/0000-0001-8472-4249; e-mail: dr.sako1970@mail.ru
Сытник А.В. — https://orcid.org/0000-0001-5565-4018; e-mail: auroh777@gmail.com
Очкин С.С. — e-mail: gazme@yandex.ru
Ахмеджанова Н.Р. — rahimovna70@mail.ru

**Как цитировать:**
Дашьян В.Г., Ходыкин Е.А., Никитин А.С., Годков И.М., Ховрин Д.В., Сосновский Е.А., Асратян С.А., Сытник А.В., Очкин С.С., Ахмеджанова Н.Р. Злокачественный инфаркт мозжечка: клиническое течение и хирургическое лечение. *Журнал неврологии и психиатрии им. С.С. Корсакова*. 2019;119(8 вып. 2):75-83. https://doi.org/10.17116/jnevro201911908275

**Автор, ответственный за переписку:** Дашьян Владимир Григорьевич — e-mail: v485@bk.ru

**Corresponding author:** Dashyan V.G. — e-mail: v485@bk.ru

# Malignant cerebellar infarction: clinical course and surgical treatment

V.G. DASHYAN[1, 2], E.A. KHODYKIN[1, 6], A.S. NIKITIN[1], I.M. GODKOV[2], D.V. KHOVRIN[3], E.A. SOSNOVSKY[4], S.A. ASRATYAN[5], A.V. SYTNIK[1, 6], S.S. OCHKIN[6], N.R. AKHMEDZHANOVA[4, 6]

[1]Yevdokimov Moscow State University of Medicine and Dentistry, Moscow, Russia;
[2]Sklifosovsky Federal Research Institute of Emergency Medicine Moscow, Russia;
[3]Yudin Moscow City Clinical Hospital, Moscow, Russia;
[4] Veresaev Moscow City Clinical Hospital, Moscow, Russia;
[5]Buyanov Moscow City Clinical Hospital, Moscow, Russia;
[6]Moscow City Clinical Hospital №13, Moscow, Russia

**Abstract**

**Objective.** To clarify the indications for surgical treatment of malignant cerebellar infarction (CI).

**Material and methods.** Eighty patients with CI were studied. The malignancy of CI was understood as the development of mass effect in the posterior cranial fossa, accompanied by the decrease in consciousness due to compression of the brain stem and/or the development of occlusive hydrocephalus. The patients were divided into 2 groups. The group of malignant CI included 55 patients (68.75%) (group I), the group of benign CI included 25 patients (31.25%) (group II). Patients of group I were divided into subgroups, one of them underwent surgical treatment (surgical subgroup), and another only conservative (conservative subgroup) treatment. Surgery efficacy criteria were: restoration of consciousness to 15 points according to GCS and/or restoration of the fourth ventricle and the quadrigeminal cistern configurations. Results of treatment were assessed according to the Glasgow outcome scale.

**Results.** Malignant CI occurred more frequently in patients with the volume of ischemia exceeding 20 $cm^3$ ($p<0.05$) in the first day of the disease. The threshold value of mass effect, which can cause further a malignant CI, was 3 points according to the M. Jauss scale. In the group of patients with malignant CI, surgical treatment reduced the mortality rate from occlusion and dislocation syndrome by 35.8%. The most effective type of intervention was a combination of decompressive trepanation of the posterior cranial fossa and external ventricular drainage.

**Conclusion.** In patients with CI with the volume more than 20 $cm^3$ and signs of mass effect in the posterior cranial fossa on the scale of M. Jauss 3 points or more, the malignant course of the disease develops in 67% of cases. These patients require careful monitoring, and, in case of development of malignant CI, surgical treatment is necessary.

***Keywords:*** *cerebellar infarction, occlusive hydrocephalus, brain stem compression, surgical treatment, decompressive trepanation, CSF bypass.*

**Information about the authors:**
Dashyan V.G. — https://orcid.org/0000-0002-5847-9435; e-mail: v485@bk.ru
Khodykin E.A. — https://orcid.org/0000-0001-6507-0315; e-mail: khodevg@gmail.com
Nikitin A.S. — https://orcid.org/0000-0002-1755-1752; e-mail: zateya@bk.ru
Godkov I.M. — https://orcid.org/0000-0001-8651-9986; e-mail: i.godkov@yandex.ru
Khovrin D.V. — e-mail: drhovrin@gmail.com
Sosnovsky E.A. — https://orcid.org/0000-0002-4673-2712; e-mail: doc-sea@yandex.ru
Asratyan S.A. — https://orcid.org/0000-0001-8472-4249; e-mail: dr.sako1970@mail.ru
Sytnik A.V. — https://orcid.org/0000-0001-5565-4018; e-mail: auroh777@gmail.com
Ochkin S.S. — e-mail: gazme@yandex.ru
Akhmedzhanova N.R. — e-mail: rahimovna70@mail.ru

**To cite this article:**
Dashyan VG, Khodykin EA, Nikitin AS, Godkov IM, Khovrin DV, Sosnovsky EA, Asratyan SA, Sytnik AV, Ochkin SS, Akhmedzhanova NR. Malignant cerebellar infarction: clinical course and surgical treatment. *S.S. Korsakov Journal of Neurology and Psychiatry = Zhurnal Nevrologii i Psikhiatrii im. S.S. Korsakova.* 2019;119(8 vyp. 2):75-83. (In Russ.). https://doi.org/10.17116/jnevro201911908275

Среди ишемических инсультов (ИИ) в вертебрально-базилярной системе изолированный инфаркт мозжечка (ИМ) без ишемии стволовых структур встречается в 10% случаев, что составляет 2—3% от всех ИИ головного мозга [1—3]. Злокачественный ИМ выявляется у 5—15% больных с мозжечковым инсультом. При этой форме ИМ развивается выраженный отек зоны инфаркта, обладающий масс-эффектом, приводящий к сдавлению ствола мозга и ликворопроводящих структур задней черепной ямки (ЗЧЯ) и, как следствие, к развитию острой окклюзионной гидроцефалии (ООГ) и дальнейшему повреждению стволовых структур [4, 5]. На фоне консервативной терапии летальность при злокачественной форме ИМ достигает 85% [6, 7].

Основными причинами ИМ являются гемодинамически значимые стенозы экстракраниальных и интракраниальных артерий, осложнившиеся тромбозом и тромбоэмболией, чаще в бассейне верхней мозжечковой артерии (ВМА) [2, 3].

Главным фактором, способствующим развитию злокачественного ИМ, является поражение мозжечка в объеме не менее $^1/_3$ его полушария [8, 9]. Большему объему поражения способствует недостаточность коллатерального кровоснабжения в мозжечковых артериях [3].

***Таблица 1.*** **Шкала оценки масс-эффекта при злокачественном ИМ по M. Jauss и соавт. [27]**
***Table 1.*** **A score for assessment of mass effect in space-occupying cerebellar infarction developed by M. Jauss et al.**

| Оценка признака, баллы | Признак масс-эффекта | | |
|---|---|---|---|
| | компрессия IV желудочка | компрессия четверохолмной цистерны | расширение нижнего рога бокового желудочка |
| 0 | Нет | Нет | Нет |
| 1 | Минимальная | Минимальная унилатеральная | Минимальное |
| 2 | Смещение от средней линии | Умеренная билатеральная | Умеренное |
| 3 | Облитерация | Облитерация | Выраженное |

При изолированной ишемии в бассейне задней нижней мозжечковой артерии (ЗНМА) в клинической картине преобладают вестибулярные нарушения. Основными симптомами при локализации ИМ в ЗНМА являются головокружение (80%), головная боль в шейно-затылочной области (64%), тошнота (60%), нарушение походки (70%), атаксия (50%), нистагм, редко — дизартрия, неукротимая икота. По наблюдениям ряда авторов [10—14], в случае инфаркта в бассейне медиальной ветви ЗНМА в клинической картине заболевания может наблюдаться только головокружение: таким пациентам при поступлении часто ставят диагноз «лабиринтит».

Изолированный ИМ в бассейне ВМА, кровоснабжающей большую часть зубчатых ядер, проявляется преимущественно координаторными расстройствами. Симптоматика в этом случае обычно представлена атаксией (73%), нарушением походки (70%), дизартрией (60%), тошнотой (40%), головокружением (37%), нистагмом (7%) [15].

В клинической картине инфаркта в бассейне передней нижней мозжечковой артерии частым симптомом является потеря слуха на ипсилатеральной стороне. Другие типичные мозжечковые симптомы, такие как атаксия, нарушение походки, головокружение, тошнота, нистагм вариабельны по своей выраженности [16].

Угрожающие жизни осложнения (окклюзионная гидроцефалия, прямая компрессия ствола мозга вследствие вклинения мозжечка в пахионово отверстие или в затылочно-шейную дуральную воронку) характеризуются прогрессирующим угнетением сознания, появлением геми- или тетрапареза, глазодвигательных нарушений [17—22].

Данные компьютерной (КТ) и магнитно-резонансной томографии головного мозга необходимы для определения хирургической тактики лечения. Кроме того, они имеют важное прогностическое значение. КТ проводят сразу при поступлении больного в стационар, а затем повторяют при сохранении клинических симптомов ИМ через 1—2 сут. В первые часы от начала заболевания КТ позволяет определить зону инфаркта лишь в 25% наблюдений [23].

Учитывая высокие показатели летальности при консервативной терапии ИМ, решение о применении хирургического вмешательства необходимо принимать достаточно быстро. Тактика ведения пациентов до развития окклюзионно-дислокационного синдрома (ОДС) и оптимальный объем хирургического вмешательства при злокачественно протекающем ИМ до сих пор являются предметом обсуждений, что объясняется редкостью патологии и отсутствием рандомизированных исследований [24—26].

В настоящей работе представлен собственный опыт ведения и хирургического лечения пациентов со злокачественным ИМ и сравнение его результатов с исходами при консервативной терапии.

Цель исследования — уточнить показания к хирургическому лечению злокачественного ИМ.

## Материал и методы

Обследовали 80 пациентов с ИМ в возрасте от 26 до 87 лет (59 мужчин, 21 женщина), госпитализированных в клиники Москвы: в НИИ скорой помощи им. Н.В. Склифосовского (17 пациентов), ГКБ им. В.М. Буянова (29), ГКБ им. С.С. Юдина (6), ГКБ им. В.В. Вересаева (5), ГКБ №31 (5), ГКБ №13 (18). Большинство больных (54%) находились в трудоспособном возрасте (от 26 до 60 лет). У всех ИМ произошел впервые.

В 1-е сутки от начала заболевания были доставлены в стационар 66 (82%) больных, на 2-е сутки — 11 (14%), на 3-и сутки — 3 (4%).

Всем больным при поступлении и в динамике проводили клиническое обследование и неврологический осмотр. У всех была выявлена общемозговая очаговая симптоматика (мозжечковые расстройства, парезы различной выраженности и распространенности, речевые нарушения, бульбарные и глазодвигательные расстройства).

Уровень бодрствования оценивали по шкале комы Глазго. При поступлении в стационар он не был нарушен у 66 (82,5%) пациентов, у 9 (11,25%) — снижен до умеренного и глубокого оглушения, у 3 (3,75%) — до сопора, у 2 (2,5%) пациентов наблюдали снижение бодрствования до комы.

Пациентам при поступлении и в динамике выполняли КТ головного мозга. При анализе компьютерных томограмм определяли объем сформировавшегося очага ишемии, вентрикуло-краниальные коэффициенты (ВКК) для оценки гидроцефалии. Количественную оценку масс-эффекта в ЗЧЯ у пациентов со злокачественным ИМ осуществляли по шкале, предложенной в 2001 г. M. Jauss и соавт. [27] **(табл.1, рис.1)**.

Под злокачественным ИМ понимали развитие масс-эффекта в ЗЧЯ, сопровождающееся снижением уровня бодрствования вследствие сдавления ствола головного мозга и/или развития окклюзионной гидроцефалии по данным КТ головного мозга. Доброкачественным ИИ мозжечка считали течение заболевания без нарушения уровня бодрствования.

По характеру клинического течения инсульта пациенты были распределены на две группы. В группу злокачественного течения ИМ (1-я группа) вошли 55 (68,75%) пациентов, в группу доброкачественного течения ИМ (2-я группа) — 25 (31,25%) больных. Пациентов обеих групп сравнивали по возрасту, полу, объему ишемического очага, степени масс-эффекта в ЗЧЯ по данным КТ, течению и исходу заболевания. По возрасту и полу группы были сопоставимы ($p$>0,05), однако различались при поступле-

***Таблица 2.*** **Неврологическая симптоматика у пациентов с ИМ в 1-е сутки заболевания по ШКГ**

***Table 2.*** **Neurological symptoms in patients with cerebellar infarction on the first day after disease onset (*n*=65)**

| Показатель неврологического симптома | 1-я группа (*n*=55) | | 2-я группа (*n*=25) | |
|---|---|---|---|---|
| | *n* | % | *n* | % |
| ШКГ, баллы | | | | |
| 15 | 35 | 76 | 19 | 100 |
| 11—14 | 8* | 17 | — | — |
| 9—10 | 2* | 4 | — | — |
| 3—8 | 1* | 2 | — | — |
| Парезы конечностей | 13* | 28 | 1 | 5 |
| Глазодвигательные нарушения | 6 | 13 | 1 | 5 |
| Атаксия | 34 | 73 | 19 | 100 |
| Нистагм | 28 | 61 | 14 | 73 |
| Дизартрия | 11 | 24 | 3 | 15 |
| Дисфагия | 7 | 15 | — | — |

*Примечание.* * — $p<0,05$ по сравнению со 2-й группой.
*Note.* * — $p<0.05$ compared with the value in patients with group II.

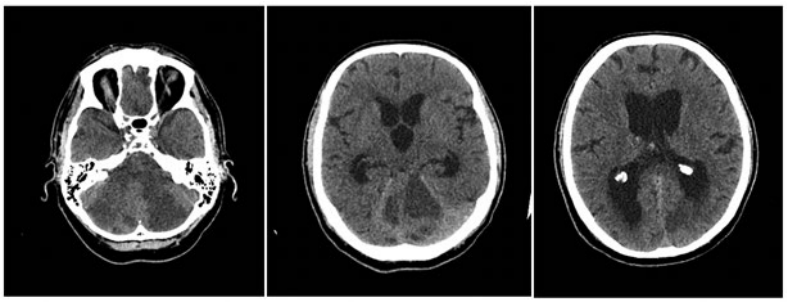

***Рис. 1.*** **Компьютерная томограмма головного мозга пациента *М.*, 54 лет.**

Злокачественный инфаркт в обоих полушариях мозжечка через 28 ч от начала заболевания. Показатель по ШКГ 10 баллов. Общий объем ишемии 83 см$^3$, облитерация четверохолмной цистерны и IV желудочка, выраженное расширение нижних рогов боковых желудочков, масс-эффект 9 баллов по шкале M. Jauss.

***Fig. 1.*** **Computed tomography of the brain of patient *M.*, 54 years old.**

With malignant infarction in both hemispheres of the cerebellum (28 hours after disease onset). GCS 10. The total volume of ischemia is 83 cm$^3$, obliteration of the quadrigeminal cistern and IV ventricle, severe expansion of the lower horns of the lateral ventricles, mass effect is 9 per the M. Jauss scale.

нии по уровню бодрствования, объему очага ишемии, выраженности масс-эффекта в ЗЧЯ по шкале M. Jauss, исходам по шкале исходов Глазго (ШИГ) ($p<0,05$).

Пациенты 1-й группы были дополнительно разделены на подгруппы, в которых проводили хирургическое (хирургическая подгруппа) вмешательство или только консервативное (консервативная подгруппа) лечение. В хирургическую подгруппу вошли 37 пациентов, в консервативную — 18. Оперировали пациентов со снижением бодрствования от оглушения до глубокой комы на фоне изолированного ИМ в среднем в 1-е сутки после развития ОДС. Применяли различные методы хирургического лечения: у 16 пациентов — ликворошунтирующие операции (ЛО), ($n$=16), у 3 — декомпрессивную трепанацию задней черепной ямки (ДКТ ЗЧЯ), у 18 — сочетание ЛО и ДКТ ЗЧЯ.

Критериями эффективности хирургического лечения считали восстановление сознания до ясного и/или восстановление конфигурации IV желудочка и четверохолмной цистерны. Исходы лечения оценивали по ШИГ.

В группу консервативного лечения вошли пациенты, у которых также имелись показания к операции, однако на момент осмотра нейрохирургом они либо находились уже в декомпенсированном состоянии из-за прогрессирования ОДС, либо имели тяжелую сопутствующую патологию в стадии декомпенсации, что явилось противопоказанием к хирургическому лечению.

При сравнительном анализе (пол, уровень бодрствования при поступлении в стационар, объем зоны инфаркта до развития ОДС) отличий между хирургической и консервативной подгруппами не было ($p>0,05$).

Статистический анализ полученных данных проводили с использованием программы Statistica 10.0 («StatSoft Inc.», США). Для определения статистической значимости различия признаков между группами больных использовали методы непараметрической статистики ($U$-критерий Манна—Уитни, критерий $\chi^2$, $t$-критерий Вилкоксона, ранговую корреляцию Спирмена). Разницу считали достоверной при уровне критерия значимости $p<0,05$.

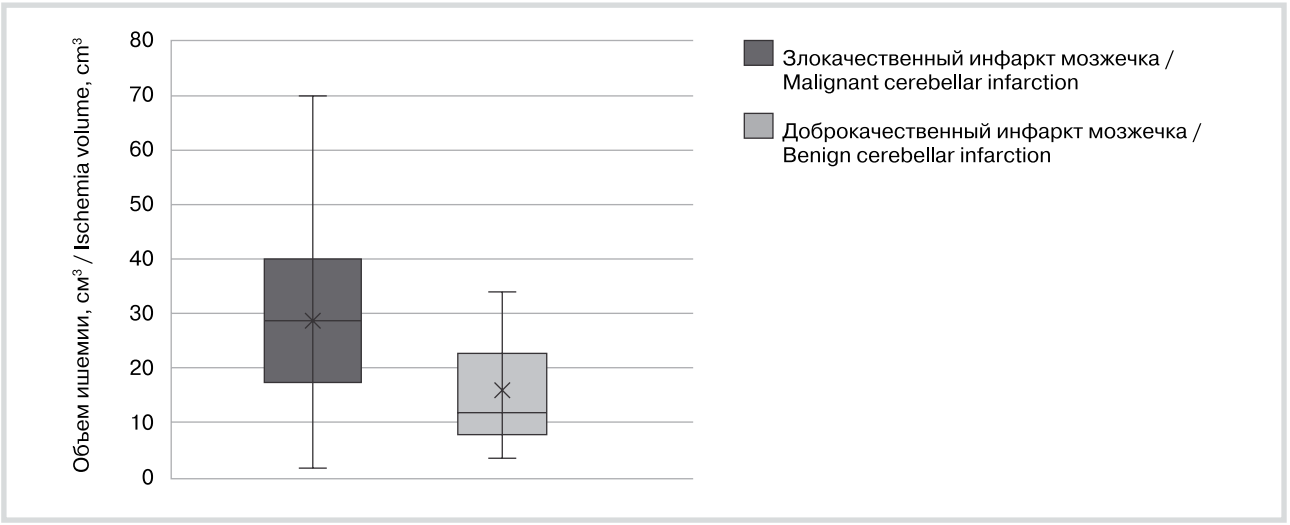


***Рис. 2.*** **Зависимость риска развития злокачественного течения ИМ от объема очага ишемии (*n*=40, *p*<0,05).**
***Fig. 2.*** **The dependence of the risk of malignant cerebellar infarction on the volume of ischemia (*n*=40, *p*<0.05).**

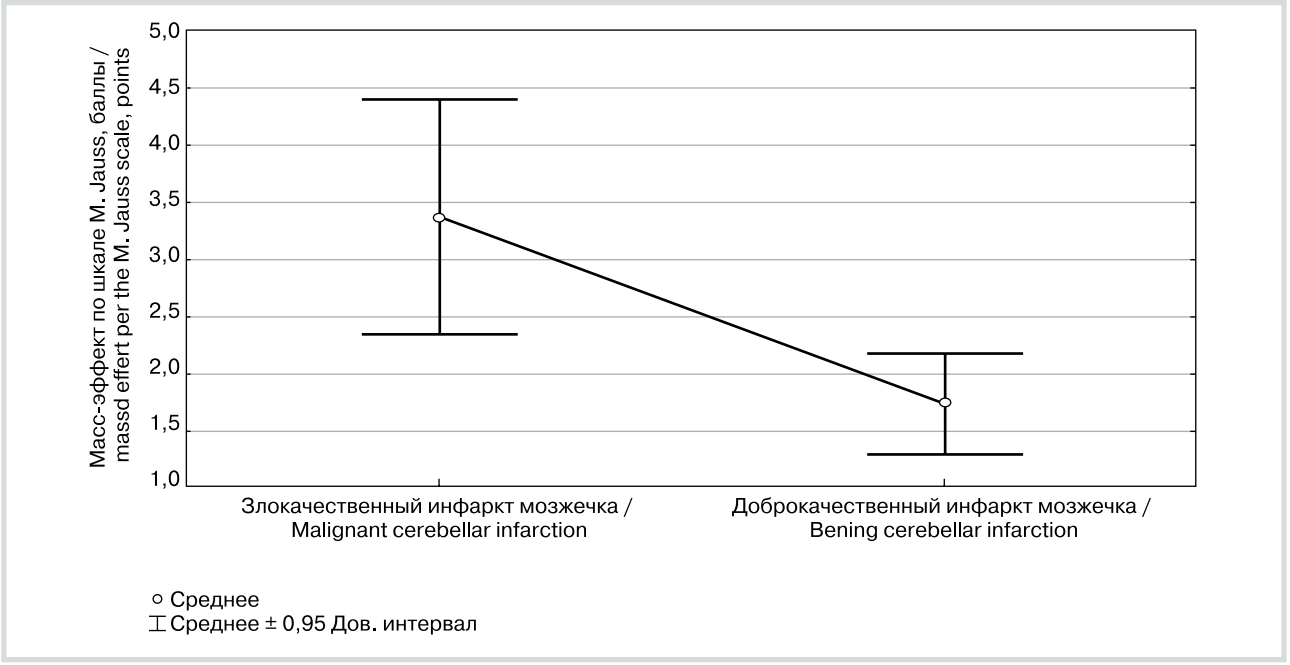


***Рис. 3.*** **Риск развития злокачественного ИМ в зависимости от степени масс-эффекта в 1-е сутки заболевания (*p*<0,05).**
***Fig. 3.*** **Risk of developing malignant cerebellar infarction depending on the degree of mass effect on the first day of the disease.**

## Результаты

### Особенности клинического течения злокачественного ИМ

Пациенты 1-й и 2-й групп были сопоставимы по половозрастному составу (*p*>0,05). Средний возраст пациентов 1-й группы составил 58,72±13,84 года, 2-й группы — 61,52±11,69 года. В 1-й группе были 41 (75%) мужчина и 14 (25%) женщин, во 2-й —18 (72%) мужчин и 7 (28%) женщин.

У пациентов моложе 60 лет злокачественный ИМ встречался чаще, тем не менее достоверной зависимости злокачественного течения ИМ от возраста пациентов не выявили (*p*>0,05).

Сравнение неврологических симптомов проводили только у пациентов, поступивших в первые 24 ч от начала заболевания. Число больных, поступивших в стационар в 1-е сутки от начала заболевания, также было сопоставимо: 46 (83%) в 1-й группе и 19 (76%) во 2-й (*p*>0,05). Пациенты с ИМ, поступившие в стационар в 1-е сутки от начала заболевания с выраженными расстройствами бодрствования и очаговой неврологической симптоматикой в большинстве случаев имели злокачественный тип течения ИМ **(табл. 2)**.

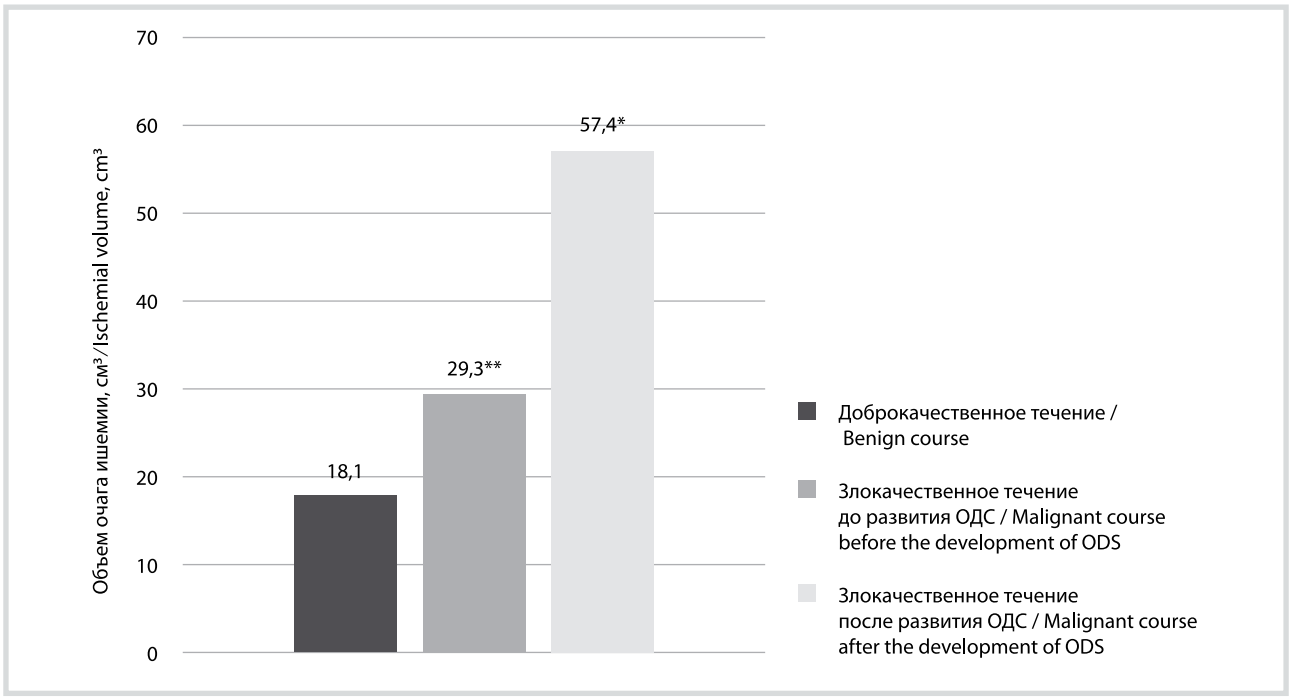


***Рис. 4.*** **Средний объем ишемии (*n*=40).**

* — $p<0,05$ по сравнению со значениями у пациентов со злокачественным ИМ до развития оклюзионно-дислокационного синдрома; ** — $p<0,05$ по сравнению со значениями у пациентов с доброкачественным ИМ.

***Fig. 4.*** **The average volume of ischemia (*n*=40).**

* — $p<0.05$ compared with values in patients with cerebral malignant myocardial infarction before the development of occlusion and dislocation syndrome; ** — $p<0.05$ compared with values in patients with benign cerebellar infarction). ODS — Occlusal and dislocation syndrome

Из всех больных, поступивших в 1-е сутки от начала заболевания, у 54 (83%) пациентов бодрствование не было нарушено, из них у 35 (64%) отмечалось снижение бодрствования в среднем на 2-е сутки на фоне ОДС.

С целью изучения динамики заболевания учитывали данные только 40 больных, которые поступили в стационар в 1-е сутки развития ИМ, с уровнем бодрствования 15 баллов, с подтвержденным очагом ишемии по данным КТ. Впоследствии у 21 пациента из 40 развилось злокачественное течение.

Медиана объема очага ишемии при поступлении в стационар в группе пациентов со злокачественным течением ИМ была выше, чем у пациентов с доброкачественным течением ИМ — 29 и 12 см$^3$ соответственно ($p<0,05$) **(рис. 2)**.

Кроме того, всех пациентов, поступивших в 1-е сутки заболевания с подтвержденной ИМ по данным КТ, разделили по объему очага ишемии: менее 20 см$^3$ и более 20 см$^3$. Из 16 пациентов с объемом ишемии мозжечка менее 20 см$^3$ только у 5 (31%) пациентов наблюдали развитие злокачественного ИМ, что могло быть связано со сроками выполнения первичной КТ. Известно, что оформленным очаг ишемии становится спустя 24 ч после начала заболевания [23]. Из 24 пациентов с объем ишемии более 20 см$^3$ злокачественное течение было у 16 (67%) больных ($p<0,05$).

Масс-эффект в 1-е сутки от начала заболевания в группе злокачественного ИМ определили у 16 (76%) из 21 больного, поступившего с сохраненным бодрствованием и с подтвержденным очагом ишемии мозжечка по данным КТ. В группе доброкачественного ИМ масс-эффект имел место у 11 (58%) больных из 19. Наличие масс-эффекта при поступлении в стационар не влияло на развитие злокачественного течения ИМ ($p>0,05$), однако была выявлена зависимость частоты развития злокачественного ИМ от степени масс-эффекта при поступлении **(рис. 3)**.

В 1-е сутки заболевания масс-эффект варьировал от 1 до 6 баллов по шкале M. Jauss. Средний балл выраженности масс-эффекта у пациентов группы злокачественного течения ИМ составил 3,37±1,92 балла, в группе доброкачественного течения — 1,72±0,64 балла.

У 21 пациента из 40 поступивших с нормальным бодрствованием в среднем на 2-е сутки возникло злокачественное течение, уровень бодрствования у 7 пациентов снизился до оглушения, у 5 — до сопора и у 9 — до комы. Пациентам незамедлительно выполняли КТ головного мозга, на которой отмечалось увеличение очага ишемии в среднем на 28,1 см$^3$ ($p<0,05$) **(рис. 4)**, масс-эффект увеличился в 2 раза: с 3,37±1,92 до 6,57±1,96 балла ($p<0,05$) **(рис. 5)**.

### Сравнение хирургического и консервативного лечения злокачественного ИМ

При сравнительном анализе по показателям пол, уровень бодрствования при поступлении в стационар, объем зоны инфаркта и ВКК до развития ОДС отличий между группами хирургического и консервативного лечения злокачественного ИМ не было ($p>0,05$).

Уровень бодрствования перед операцией у всех оперированных пациентов в среднем составил 9,9±2,8 балла по ШКГ. Средний объем ишемии — 63,2±19 см$^3$, масс-эффект по шкале M. Jauss — 7,3±1,2 балла.

При сравнении исходов хирургического и консервативного лечения было обнаружено, что хороших исходов

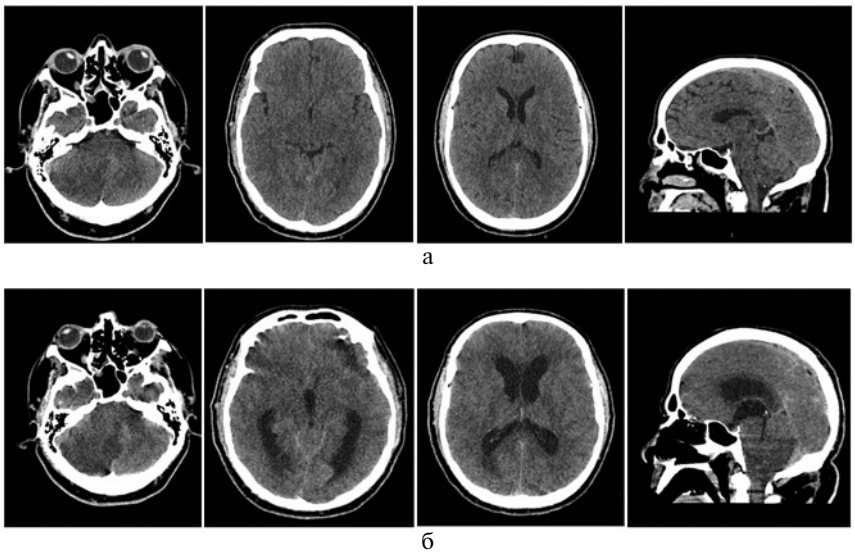


***Рис. 5.*** **Компьютерная томограмма головного мозга пациента *П.*, 46 лет.**

Злокачественный ИМ. а — через 12 ч от начала инсульта, ШКГ 15 баллов, объем очага ишемии 52 см$^3$, умеренная билатеральная компрессия четверохолмной цистерны, облитерация IV желудочка, ВКК — 13%, масс-эффект 5 баллов по шкале M. Jauss; б — через 28 ч от начала заболевания, ШКГ 8 баллов, объем очага ишемии 98 см$^3$, облитерация четверохолмной цистерны и IV желудочка, выраженное расширение нижних рогов боковых желудочков, масс-эффект 9 баллов по шкале M. Jauss: на сагиттальных срезах через срединную линию отмечается прямая компрессия ствола головного мозга.

***Fig. 5.*** **Computed tomography of the brain of the patient *P.*, 46 years old.**

With malignant cerebellar infarction. a — 12 hours after disease onset, SCG 15, ischemia volume 52 cm$^3$, moderate bilateral compression of the quadrigeminal cistern, obliteration of the IV ventricle, mass effect is 5 per the M. Jauss; b — 28 hours after disease onset, SCG 8, volume of the ischemia 98 cm$^3$, obliteration of the quadrigeminal cistern and IV ventricle, severe enlargement of the lower horns of the lateral ventricles, mass effect 9 per the M. Jauss scale. On sagittal section through the central line noticed direct compression of the brain stem.

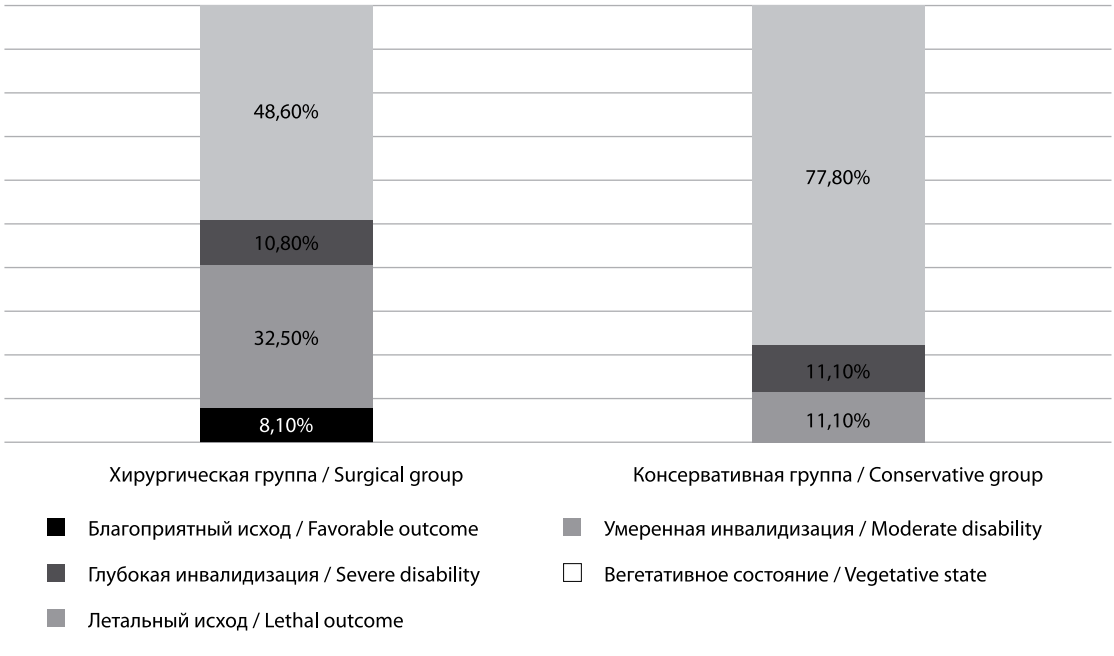


***Рис. 6.*** **Результаты хирургического и консервативного лечения больных со злокачественным ИМ ($n$=55, $p$<0,05).**

***Fig. 6.*** **Results of surgical and conservative treatment of patients with malignant cerebellar infarction ($n$=55, $p$<0.05).**

и случаев умеренной инвалидизации у пациентов хирургической подгруппы было на 29,5% больше, чем в подгруппе консервативного лечения. Летальность у оперированных пациентов была на $^1/_4$ ниже и составила 48,6% против 77,8% у пациентов консервативной группы ($p<0,05$) **(рис. 6)**.

Все 32 пациента с летальным исходом входили в группу злокачественного ИМ и составили 40% от всех больных.

Отсутствие регресса ОДС в хирургической подгруппе явилось причиной летального исхода у 9 (50%) больных. Кроме того, причинами летального исхода у оперированных больных были: у 5 (27,8%) пациентов — гнойно-септические осложнения, у 3 (16,6%) — острый инфаркт миокарда, у 1 (5,6%) — желудочно-кишечное кровотечение. В подгруппе консервативного лечения причиной летального исхода у 12 (85,8%) пациентов явился ОДС, у 2 (14,2%) — гнойно-септические осложнения. У больных со злокачественным ИМ хирургическое лечение позволило снизить летальность от ОДС на 35,8% ($p<0,05$).

Эффективность хирургического лечения среди больных, которым выполнили ДКТ ЗЧЯ совместно с ЛО, была выше на 34% ($p<0,05$) по сравнению с ЛО и на 38% ($p>0,05$), чем у больных с изолированной ДКТ ЗЧЯ.

## Обсуждение

Часто ИМ, склонные к масс-эффекту, не распознаются до тех пор, пока связанные с ним осложнения не проявят себя клинически [28]. В настоящем исследовании злокачественное течение развилось у 67% пациентов с объемом ишемии, превышающим 20 см$^3$ ($p<0,05$) в 1-е сутки заболевания. M. Koh и соавт. [29] при обследовании 90 пациентов с ИМ показали, что средний объем инфаркта, ведущий к развитию ООГ и компрессии ствола мозга за счет развития масс-эффекта, составляет 24 см$^3$. Вероятнее всего, этого объема достаточно для запуска патогенетического механизма вазогенного отека, который заключается в каскаде местных воспалительных реакций с участием иммунных клеток и провоспалительных цитокинов, вызывающих нарушение гематоэнцефалического барьера [17, 18, 30].

При анализе полученных в настоящем исследовании данных определили, что наличие масс-эффекта в ЗЧЯ в 1-е сутки ИМ не всегда приводило к угнетению бодрствования пациентов. Пороговое значение масс-эффекта в 1-е сутки заболевания, которое может в последующем вызвать злокачественный ИМ, составило 3 балла по шкале M. Jauss.

H. Neugebauer и соавт. [28] в 2013 г. при анализе работ, посвященных лечению злокачественного ИМ и опубликованных до 2012 г., выявили, что при консервативном лечении общая летальность составляла 42,9%, у пациентов с угнетением бодрствования до комы — 85%. Выживаемость при хирургическом лечении варьировала от 76,8 до 81,6%.

С учетом клинических и радиологических данных показаниями к операции являются снижение бодрствования до глубокого оглушения (13 баллов по ШКГ) либо снижение уровня бодрствования на 2—3 балла и более в течение периода наблюдения (в среднем в течение 2—3 сут), сдавление IV желудочка, мозжечково-тенториальная дислокация и/или исчезновение субарахноидальных цистерн ЗЧЯ, появление по данным КТ масс-эффекта в 4—5 и более баллов по шкале M. Jauss [19—21, 27, 31—33].

Относительно метода хирургического лечения больных со злокачественным ИМ мнения расходятся. Сторонники ЛО [34] считают достаточным выполнения только наружного вентрикулярного дренирования (НВД), объясняя свой выбор меньшей травматичностью операции и возможностью достичь хороших результатов без выполнения ДКТ ЗЧЯ. Ряд авторов [15, 35, 36] являются противниками проведения больным НВД ввиду увеличения риска мозжечково-тенториального вклинения.

Некоторые авторы полагают [21, 22 37], что после выполнения ЛО оправданной является выжидательная тактика с оценкой неврологического статуса в динамике, а при необходимости больным может быть выполнена ДКТ ЗЧЯ.

L. Auer и соавт. [22] пришли к выводу, что при прогредиентном снижении бодрствования больным необходимо незамедлительно проводить хирургическое лечение. Целью хирургического лечения в этом случае является устранение масс-эффекта и сдавления ствола мозга путем выполнения ДКТ ЗЧЯ, а также разрешение ООГ.

E. Juttler и соавт. [31] больным с меньшим снижением уровня бодрствования перед операцией (среднее значение 14 баллов) и выраженностью масс-эффекта по шкале M. Jauss 4—6 баллов выполняли НВД, а у пациентов в более тяжелом состоянии (средний уровень бодрствования 12 баллов) и масс-эффектом 4—9 баллов — ДКТ ЗЧЯ или ДКТ ЗЧЯ+НВД. В группе более тяжелых больных, которым выполняли ДКТ ЗЧЯ или комбинированные операции (ДКТ ЗЧЯ+НВД), летальность была ниже, уменьшался послеоперационный период пребывания в стационаре и в 2 раза реже требовалась имплантация вентрикулоперитонеального шунта.

Настоящее исследование показало, что наиболее эффективными оказались комбинированные вмешательства, поскольку они сопровождались наилучшими послеоперационными исходами.

## Заключение

У пациентов с ИМ объемом более 20 см$^3$ и признаками масс-эффекта в ЗЧЯ по шкале M. Jauss 3 балла и более в 67% случаев развивается злокачественное течение заболевания, требующее тщательного наблюдения и при появлении клинической картины ОДС — хирургического лечения.

Наиболее эффективным методом хирургии при злокачественном ИМ представляется комбинация ДКТ ЗЧЯ и наружного дренирования желудочков.

**Авторы заявляют об отсутствии конфликта интересов.**
**The authors declare no conflicts of interest.**

## ЛИТЕРАТУРА/REFERENCES


1. Levada O. Etiology, clinical variants, diagnosis and treatment tactic of cerebellar infarction. *Лікарська справа — Lik Sprava*. 2003;(5-6):3-6.
2. Milandre L, Brosset C, Gouirand R, Khalil R. Pure cerebellar infarction. Thirty cases. *Presse Med*. 1992;21(33):1562-1565.
3. Tohgi H, Takahashi S, Chiba K, Hirata Y. Cerebellar infarction. Clinical and neuroimaging analysis in 293 patients. The Tohoku Cerebellar Infarction Study Group. *Stroke*. 1993;24(1):1697-1701. https://doi.org/10.1161/01.str.24.11.1697
4. Macdonell R, Kalnins R, Donnan G. Cerebellar infarction: natural history, prognosis, and pathology. *Stroke*. 1987;18(5):849-855. https://doi.org/10.1161/01.str.18.5.849
5. Mohr J. *Stroke: pathophysiology, diagnosis, and management*. 5th ed. Philadelphia: Elsevier; 2011.
6. Greenberg J, Skubick D, Shenkin H. Acute hydrocephalus in cerebellar infarct and hemorrhage. *Neurology*. 1979;29(3):409-413. https://doi.org/10.1212/wnl.29.3.409
7. Klugkist H, McCarthy J. Surgical treatment of space-occupying cerebellar infarctions — $4^1/_2$ years post-operative follow-up. *Neurosurgical Rev*. 1991;14(1):17-22.
8. Andoh T, Sakai N, Yamada H, Hattori T, Miwa Y, Hirata T, Tanabe Y, Ohkuma A, Funakoshi T, Takada M. Cerebellar infarction: analysis of 33 cases. *No Shinkei Geka*. 1990;18(9):821-828.
9. Sypert G, Alvord E. Cerebellar infarction. A clinicopathological study. *Acta Neurol*. 1975;32(6):357-363. https://doi.org/10.1001/archneur.1975.00490480023001
10. Amarenco P, Roullet E, Hommel M. Infarction in the territory of the medial branch of the posterior inferior cerebellar artery. *J Neurol Neurosurg Psychiatry*. 1990;53(9):731-735. https://doi.org/10.1136/jnnp.53.9.731
11. Lee H, Sohn S, Cho Y, Lee S. Cerebellar infarction presenting isolated vertigo: frequency and vascular topographical patterns. *Neurology*. 2006;67(7):1178-1183. https://doi.org/10.1212/01.wnl.0000238500.02302.b4
12. Nelson J, Viirre E. The clinical differentiation of cerebellar infarction from common vertigo syndromes. *West J Emerg Med*. 2009;10(4):273-277.
13. Onnient Y, Mihout B, Guegan-Massardier E, Samson M. Clinical and evolutive aspects of cerebellar infarction. *Rev Neurol*. 1994;150(3):209-215.
14. Waespe W, Zahner S. Acute vestibular syndrome in cerebellar infarct of the posterior inferior cerebellar artery (PICA infarct). *Schweiz Med Wochenschr*. 1996;126(6):214-219.
15. Kase C, Norrving B, Levine S, Babikian V, Chodosh E, Wolf P, Welch K. Cerebellar infarction. Clinical and anatomic observation in 66 cases. *Stroke*. 1993;24(1):76-83. https://doi.org/10.1161/01.str.24.1.76
16. Lee H, Sohn S, Jung D, Cho Y, Lim J, Yi S, Lee S, Sohn C, Baloh R. Sudden deafness and anterior inferior cerebellar artery infarction. *Stroke*. 2002;33(12):2807-2812. https://doi.org/10.1161/01.str.0000038692.17290.24
17. Hornig C, Rust D, Busse O, Jauss M, Laun A. Space-occupying cerebellar infarction. Clinical course and prognosis. *Stroke*. 1994;25(2):372-374. https://doi.org/10.1161/01.str.25.2.372
18. Simard J, Chen M, Tarasov K, Bhatta S, Ivanova S, Melnitchenko L, Tsymbalyuk N, West G, Gerzanich V. Newly expressed SUR1-regulated NC (Ca-ATP) channel mediates cerebral edema after ischemic stroke. *Nat Med*. 2006;12(4):433-440. https://doi.org/10.1038/nm1390
19. Jauss M, Krieger D, Hornig C, Schramm J, Busse O. Surgical and medical management of patients with massive cerebellar infarctions: results of the German-Austrian Cerebellar Infarction Study. *J Neurol*. 1999;246(4):257-264. https://doi.org/10.1007/s004150050344
20. Tsitsopoulos P, Tobieson L, Enblad P, Marklund N. Surgical treatment of patients with unilateral cerebellar infarcts: clinical outcome and prognostic factors. *Acta Neurochir (Wien)*. 2011;153(10):2075-2083. https://doi.org/10.1007/s00701-011-1120-4
21. Raco A, Caroli E, Isidori A, Salvati M. Management of acute cerebellar infarction: one institution's experience. *Neurosurgery*. 2003;53(5):1061-1065. https://doi.org/10.1227/01.neu.0000088766.34559.3e
22. Auer L, Auer T, Sayama I. Indications for surgical treatment of cerebellar hemorrhage and infarction. *Acta Neuroschir (Wien)*. 1986;79(2-4):74-79. https://doi.org/10.1007/bf01407448
23. Wijdicks E, Sheth K, Carter B, Greer D, Kasner S, Kimberly W, Schwab S, Smith E, Tamargo R, Wintermark M. Recommendations for the management of cerebral and cerebellar infarction with swelling: a statement for healthcare professionals from the American Heart Association/American Stroke Association. *Stroke*. 2014;45(4):1222-1238. https://doi.org/10.1161/01.str.0000441965.15164.d6
24. Крылов В.В., Никитин А.С., Дашьян В.Г. *Хирургия массивного ишемического инсульта*. М.: ГЭОТАР-Медиа; 2016.
Krylov VV, Nikitin AS, Dashyan VG. *Surgery of a massive ischemic stroke*. M.: GEOTAR-Media; 2016. (In Russ.).
25. Годков И.М., Лукьянчиков В.А. Хирургическое лечение больных с ишемическим инсультом мозжечка. *Нейрохирургия*. 2015;3:84-90.
Godkov IM, Luk'yanchikov VA. The surgical treatment of patients with cerebellar ischemic stroke. *Neyrokhirurgiya*. 2015;3:84-90. (In Russ.).
26. Асратян С.А., Никитин А.С. Обширный инфаркт мозжечка, вызывающий дислокационный синдром, и показания к экстренной операции. *Журнал неврологии и психиатрии им. С.С. Корсакова (Спецвыпуск)*. 2012;112(12):55-60.
Asratian SA, Nikitin AS. Dislocation syndrome induced by massive cerebellar infarction and indications for urgent operation. *Zhurnal Nevrologii i Psikhiatrii im. S.S. Korsakova*. 2012;112(12):55-60. (In Russ.).
27. Jauss M, Muffelmann B, Krieger D, Zeumer H, Busse O. A computed tomography score for assessment of mass-effect in space-occuping cerebellar infarction. *J Neuroimaging*. 2001;11(3):268-271. https://doi.org/10.1111/j.1552-6569.2001.tb00045.x
28. Neugebauer H, Witsch J, Zweckberger K, Juttler E. Space occupying cerebellar infarction: complications, treatment, and outcome. *Neurosurg Focus*. 2013;34(5):E8. https://doi.org/10.3171/2013.2.focus12363
29. Koh M, Phan T, Atkinson J, Wijdicks E. Neuroimaging in deteriorating patients with cerebellar infarcts and mass effect. *Stroke*. 2000;31(9):2062-2067. https://doi.org/10.1161/01.str.31.9.2062
30. Лебедев В.В. Гематоэнцефалический барьер в практической нейрохирургии. *Нейрохирургия*. 2006;2:6-12.
Lebedev VV. Blood-brain barrier in practical neurosurgery. Neyrokhir*urgiya*. 2006;(2):6-12. (In Russ.).
31. Juttler E, Schweickert S, Ringleb P, Huttner H, Kohrmann M, Aschoff A. Long-term outcome after surgical treatment for space-occupying cerebellar infarction: experience in 56 patients. *Stroke*. 2009;40(9):3060-3066. https://doi.org/10.1161/strokeaha.109.550913
32. Pfefferkorn T, Eppinger U, Linn J, Birnbaum T, Herzog J, Straube A, Dichgans M, Grau S. Long-term outcome after suboccipital decompressive craniectomy for malignant cerebellar infarction. *Stroke*. 2009;40(9):3045-3050. https://doi.org/10.1161/strokeaha.109.550871
33. Tsitsopoulos P, Tobieson L, Enblad P, Marklund N. Clinical outcome following surgical treatment for bilateral cerebellar infarction. *Acta Neurol Scand*. 2011;123(5):345-351. https://doi.org/10.1111/j.1600-0404.2010.01404.x
34. Baldauf J, Oertel J, Gaab M, Schroeder H. Endoscopic third ventriculostomy for occlusive hydrocephalus caused by cerebellar infarction. *Neurosurgery*. 2006;59(3):539-544. https://doi.org/10.1227/01.neu.0000228681.45125.e9
35. Chen H, Lee T, Wei C. Treatment of cerebellar infarction by decompressive suboccipital craniectomy. *Stroke*. 1992;23(7):957-961. https://doi.org/10.1161/01.str.23.7.957
36. Heros R. Surgical treatment of cerebellar infarction. *Stroke*. 1993;23(7):937-938. https://doi.org/10.1161/01.str.23.7.937
37. Khan M, Polyzoidis K, Adegbite A, McQueen J. Massive cerebellar infarction: «conservative» management. *Stroke*. 1983;14(5):745-751. https://doi.org/10.1161/01.str.14.5.745



Поступила 01.03.19

Received 01.03.19

Принята к печати 19.04.19

Accepted 19.04.19