Журнал неврологии и психиатрии им. С.С. Корсакова
2019, т. 119, № 8, вып. 2, с. 28-34
https://doi.org/10.17116/jnevro201911908228

S.S. Korsakov Journal of Neurology and Psychiatry
2019, vol. 119, no 8, issue 2, pp. 28-34
https://doi.org/10.17116/jnevro201911908228

Внутримозговые кровоизлияния в позднем периоде диссекции внутренней сонной артерии

© Л.А. КАЛАШНИКОВА, Л.А. ДОБРЫНИНА, М.В. ДРЕВАЛЬ, М.В. ГУБАНОВА, М.В. КРОТЕНКОВА, Р.Н. КОНОВАЛОВ, М.С. ЛЕГЕНЬКО

ФГНБУ «Научный центр неврологии», Москва, Россия

Резюме

Диссекция артерий шеи — частая причина ишемического инсульта в молодом и среднем возрасте. Согласно нашим предыдущим исследованиям, она связана с диспластическими изменениями артериальной стенки, в развитии которой имеет значение митохондриальная цитопатия. В работе описаны 3 больных мужчин, которые в возрасте 53, 25 и 35 лет перенесли диссекцию внутренней сонной артерии (ВСА) с окклюзией ее просвета и последующей реканализацией у одного из них. Через 3,5 мес, 13,5 и 3 года соответственно у больных развилось внутримозговое кровоизлияние, которое не было связано с артериальной гипертонией, аневризмой артерий головного мозга или приемом антикоагулянтов. Кровоизлияния располагались на стороне окклюзированной после диссекции ВСА (2 больных) или билатерально в бассейне проходимых ВСА (1 больной). Мультивоксельная ^{1}H-МР-спектроскопия, проведенная 1 больному на 40-й и 48-й дни после развития кровоизлияния, выявила высокий пик лактата в области визуально не измененного белого вещества полушарий. Предполагается, что митохондриальная цитопатия у больных с диссекцией может вовлекать не только крупные, но и мелкие интрацеребральные артерии — митохондриальная микроангиопатия, которая и может быть причиной внутримозговых кровоизлияний.

***Ключевые слова**: диссекция внутренней сонной артерии, поздний период диссекции, внутримозговые кровоизлияния.*

Информация об авторах:
Калашникова Л.А. — https://orcid.org/0000-0003-1142-0548;e-mail: kalashnikovancn@yandex.ru
Добрынина Л.А. — https://orcid.org/0000-0001-9929-2725; e-mail: dobrla@mail.ru
Древаль М.В. — https://orcid.org/0000-0002-7554-9052; e-mail: dreval-marina83@yandex.ru
Губанова М.В. — https://orcid.org/0000-0002-9893-712X; e-mail: gubanova.m.v@neurology.ru
Кротенкова М.В. — https: //orcid.org/0000-0003-3820-4554; e-mail krotenkova_mrt@mail.ru
Коновалов Р.Н. — https: //orcid.org/0000-0001-5539-245X; e-mail <krn_74@mail.ru
Легенько М.С. — https://orcid.org/0000-0002-7252-8387

Как цитировать:
Калашникова Л.А., Добрынина Л.А., Древаль М.В., Губанова М.В., Кротенкова М.В., Коновалов Р.Н., Легенько М.С. Внутримозговые кровоизлияния в позднем периоде диссекции внутренней сонной артерии. *Журнал неврологии и психиатрии им. С.С. Корсакова*. 2019;119(8 вып. 2):28-34. https://doi.org/10.17116/jnevro201911908228

Intracerebral hemorrhage in the late period of internal carotid artery dissection

© L.A. KALASHNIKOVA, L.A. DOBRYNINA, M.V. DREVAL, M.V. GUBANOVA, M.V. KROTENKOVA, R.N. KONOVALOV, M.S. LEGENKO

Research Center of Nevrology, Moscow, Russia

Abstract

Cervical artery dissection is the common cause of ischemic stroke in young and middle-age patients. According to our previous studies, dissection is related to arterial wall dysplastic changes, which in their turn are due to mitochondrial cytopathy. The authors describe three male patients who at the age of 53, 25 and 35 years underwent internal artery (ICA) dissection with occlusion of its lumen and subsequent recanalization in one of them. In 3.5 months, 13.5 years and 3 years respectively, patients developed intracerebral hemorrhage (ICH), which was not related to arterial hypertension, cerebral arterial aneurysms and anticoagulants. ICH were located on the side of ICA occluded after dissection (2 patients) or bilaterally in the territory of patent ICA (1 patient). Multivoxel ^{1}H-MR spectroscopy performed in one patient on 40 and 48 days after ICH revealed a high lactate peak in the externally unchanged hemispheric white matter. It is assumed that mitochondrial cytopathy in patients with dissection may involve large as well as small intracerebral arteries (mitochondrial microangiopathy), which could be the cause of ICH.

***Keywords:** internal carotid artery dissection, late period of dissection, intracerebral hemorrhage.*

Автор, ответственный за переписку: Калашникова Людмила Андреевна — e-mail: kalashnikovancn@yandex.ru

Corresponding author: Kalashnikova L.A. — kalashnikovancn@yandex.ru

Information about the authors:
Kalashnikova L.A. — https://orcid.org/0000-0003-1142-0548;e-mail: kalashnikovancn@yandex.ru
Dobrynina L.A. — https://orcid.org/0000-0001-9929-2725; e-mail: dobrla@mail.ru
Dreval M.V. — https://orcid.org/0000-0002-7554-9052; e-mail: dreval-marina83@yandex.ru
Gubanova M.V. — https://orcid.org/0000-0002-9893-712X; e-mail: gubanova.m.v@neurology.ru
Krotenkova M.V. — https: //orcid.org/0000-0003-3820-4554; e-mail krotenkova_mrt@mail.ru
Konovalov R.N. — https: //orcid.org/0000-0001-5539-245X; e-mail <krn_74@mail.ru
Legenko M.S. — https://orcid.org/0000-0002-7252-8387t

To cite this article:
Kalashnikova LA, Dobrynina LA, Dreval MV, Gubanova MV, Krotenkova MV, Konovalov RN, Legenko MS. Intracerebral hemorrhage in the late period of internal carotid artery dissection. *S.S. Korsakov Journal of Neurology and Psychiatry = Zhurnal Nevrologii i Psikhiatrii im. S.S. Korsakova*. 2019;119(8 vyp. 2):28-34. (In Russ.). https://doi.org/10.17116/jnevro20191190827128

Диссекция внутренней сонной (ВСА) и позвоночной (ПА) артерий является наиболее частой причиной ишемического инсульта (ИИ) у больных молодого возраста [1—4]. Диссекция представляет собой проникновение крови из просвета артерии в ее стенку через разрыв интимы. Формирующаяся при этом интрамуральная гематома (ИМГ) может преимущественно локализоваться под интимой, приводя к сужению или даже окклюзии просвета артерии, что служит причиной нарушения мозгового кровообращения (НМК) по механизму сосудисто-мозговой недостаточности. В месте разрыва интимы могут формироваться пристеночные тромбы, отрыв которых приводит к артерио-артериальной эмболии, что является еще одним механизмом развития ИИ при диссекции. Диссекция может происходить не только в экстра-, но и в интракраниальных артериях. Если в этом случае ИМГ распространяется в сторону адвентиции (наружный слой артерии), она может привести к субарахноидальному кровоизлиянию [5—8].

Развитие внутримозговых кровоизлияний через несколько месяцев или даже лет после диссекции ВСА у больных без артериальной гипертонии и аневризм церебральных артерий в литературе не описано. Вместе с тем эта ассоциация поднимает вопрос о патогенетической и структурной схожести патологии магистральных и внутримозговых артерий, приводящей, с одной стороны, к надрыву интимы магистральных артерий головы с развитием диссекции, а с другой — к разрыву внутримозговых артерий и церебральным кровоизлияниям.

Приводим краткое описание 3 наблюдавшихся нами больных с ИИ, обусловленным диссекцией ВСА, у которых через несколько месяцев-лет после этого развились внутримозговые кровоизлияния.

Наблюдение 1. Больной *З.*, 53 лет, наблюдается в Научном центре неврологии (НЦН) с 31.01.13. *Диагноз.* Повторные преходящие НМК и ИИ с развитием небольших инфарктов в бассейне правой средней мозговой артерии (СМА). Диссекция правой ВСА с окклюзией ее просвета от ноября 2012 г. Кровоизлияние в глубокие отделы правого полушария большого мозга от 26.02.13.

Анамнез. 27.11.12 во время физической работы неожиданно возникла боль по переднебоковой поверхности шеи справа, в области надбровья и скулы, в теменно-затылочной области с двух сторон, преходящее снижение зрения на правый глаз. Впервые отмечено повышение артериального давления (АД) до 180/90 мм рт.ст. Магнитно-резонансная томография (МРТ) головного мозга — без патологии. Головная боль постепенно уменьшилась, но 1—2 раза в день стала возникать преходящая слабость в правых конечностях. АД 120—130/80 мм рт.ст. 07.12.12 — ушиб головы, после чего усилилась головная боль, легкая слабость в правой руке приобрела стойкий характер. 13.12.12 проведены МРТ головного мозга и МР-ангиография, выявлены небольшие инфаркты разной степени давности в белом веществе и головке хвостатого ядра справа, окклюзия правой ВСА, первоначально расцененная как тромбоз. 28.12.12 проведены компьютерная томография (КТ) головного мозга и КТ-ангиография: правая ВСА не контрастируется на 9 мм от устья и до кавернозного отдела, интракраниальный отдел заполняется ретроградно. 31.01.13 впервые обратился в НЦН, при просмотре полученных ранее данных нейровизуализации обращено внимание на увеличение диаметра правой ВСА, что позволило заподозрить ИМГ **(рис. 1, а)**. МРТ артерий шеи в режиме T1 f/s (31.01.13) выявила ИМГ, располагавшуюся на 5,5 см выше устья правой ВСА и до входа в череп. Изменений в общем и биохимическом анализах крови, коагулограмме не обнаружено. Электрокардиография, глазное дно — без патологии, что позволяло предполагать, что до развития диссекции больной не страдал артериальной гипертонией или она носила преходящий характер. Проводилось лечение кардиомагнилом, актовегином, цитофлавином, мильгаммой, нобеном. Антикоагулянты не назначались. Очаговая неврологическая симптоматика полностью регрессировала. Утром 26.02.13, т.е. через 3,5 мес после развития диссекции правой ВСА, появился гиперкинез в левых конечностях, преимущественно в руке, который в течение 2 дней ступенеобразно нарастал. Головной боли не было. АД 160/100—130/80 мм рт.ст. МРТ головного мозга (14.03.13) выявила небольшое кровоизлияние (1×1×0,7 см) в нижних отделах правого зрительного бугра с распространением на ножку мозга и ишемические очаги в глубоких отделах белого вещества правого полушария головного мозга **(см. рис. 1, б, в)**. При МР-ангиографии (14.03.13) и МРТ шеи в режиме T1 f/s по-прежнему выявлялись окклюзия правой ВСА, признаки организующейся ИМГ **(см. рис. 1, г, д)**. В супраклиноидной части правой ВСА визуализировался сигнал от кровотока (ретроградный). Изменений свертывающих свойств крови по данным коагулограммы не обнаружено. После назначения клоназепама гиперкинез уменьшился, но сохранялся на протяжении следующих 4 лет динамического наблюдения. АД регистрировалось на уровне 130—140/80 мм рт.ст. на фоне приема 5 мг нолипрела. При контрольной МРТ головного

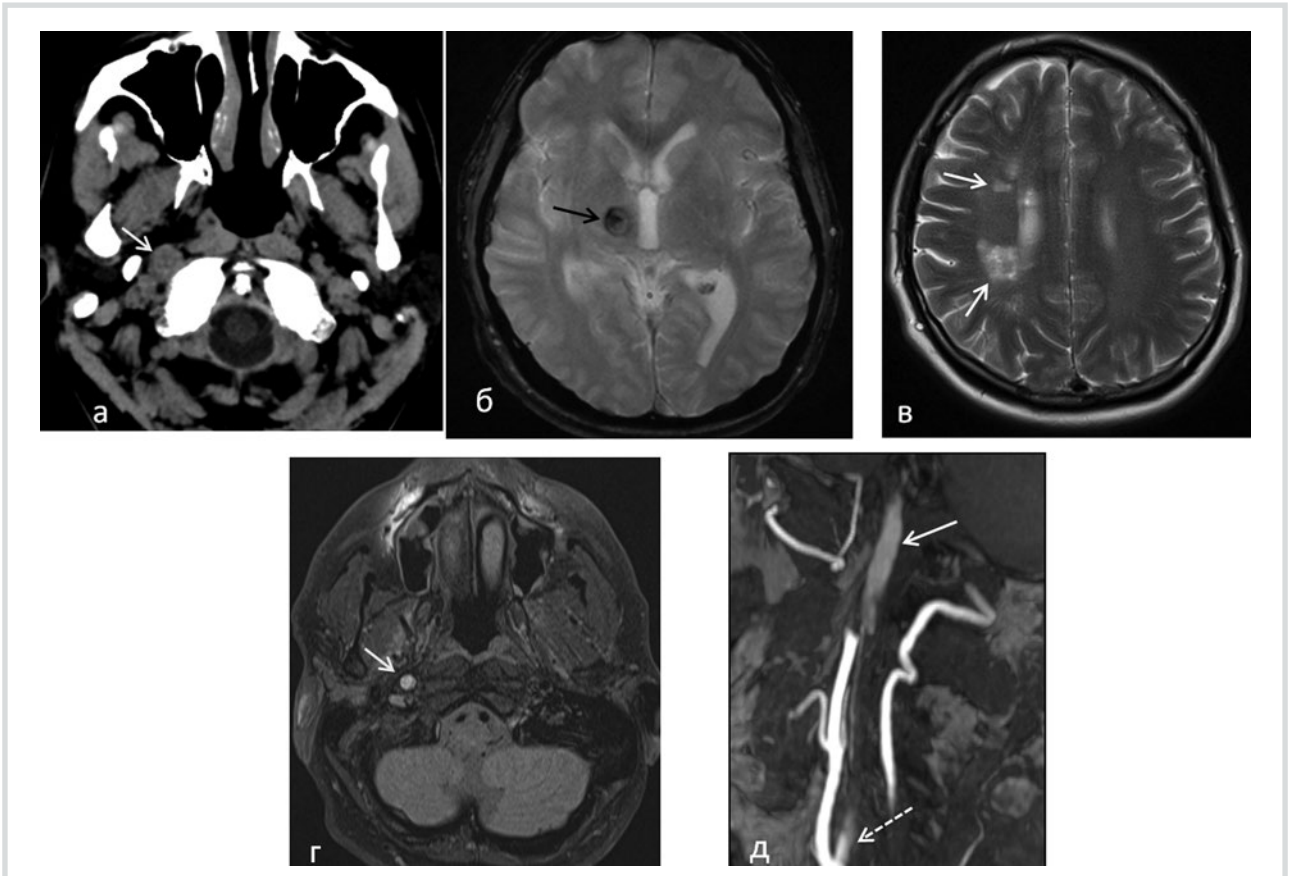

Рис. 1. **Больной *З.*, 53 лет. Нейровизуализационное исследование.**
а — 28.12.12, 1 мес после диссекции правой ВСА. КТ головы, аксиальная проекция. Увеличение наружного диаметра правой ВСА до 12 мм за счет наличия ИМГ (стрелка). Диаметр левой ВСА составляет 5 мм; б—д — 14.03.13, 16 дней после развития кровоизлияния, 3,5 мес после диссекции правой ВСА и ИИ. МРТ головного мозга: б — Т2*, аксиальная проекция. Очаг округлой формы, неоднородно пониженной интенсивности МР-сигнала в правом зрительном бугре — медиальное кровоизлияние (стрелка); в — Т2-ВИ, аксиальная проекция. Ишемические очаги в белом веществе правого полушария головного мозга (стрелки); г — Т1 f/s, аксиальная проекция. Округлая зона гиперинтенсивного МР-сигнала в проекции правой ВСА — ИМГ (стрелка); д — 3D TOF МР-ангиография, MIP-реконструкция. Зона гиперинтенсивного МР-сигнала в проекции прекраниального отдела правой ВСА — ИМГ (стрелка). Предокклюзионное конусообразное сужение правой ВСА — симптом «пламени свечи» (пунктирная стрелка).

Fig. 1. **Patient *Z.*, 53 years. Neuroimaging study.**
a — 28.12.12, 1 month after right ICA dissection. CT of the head, axial projection. The outer diameter of the right ICA is increased up to 12 mm due to intramural hematoma (arrow). The diameter of the left ICA is 5 mm; b—d — 14.03.13, 16 days after the intracerebral hemorrhage, 3.5 months after right ICA dissection and ischemic stroke. MRI of the brain: b — T2*, axial projection. The round foci of non-homogeneously reduced MR signal in the right thalamus— intracerebral hemorrhage (arrow); c — T2 WI, axial projection. Ischemic foci in the white matter of the right brain hemisphere (arrows); d — T1 f/s, axial projection. Hyperintensive MR-signal in the projection of the right ICA-intramural hematoma (arrow); e — 3D TOF MR-angiography, MIP-reconstruction. Hyperintensive MR-signal in the precranial part of right ICA — intramural hematoma (arrow). Flame-like shape occlusive dissection (dotted arrow).

мозга (21.12.15) обнаружена постгеморрагическая киста на границе зрительного бугра и ножки мозга, постинфарктные изменения в правом полушарии большого мозга. Сохранялись признаки окклюзии правой ВСА.

Перенесенные заболевания: с 18 лет головные боли по типу эпизодической головной боли напряжения, синдром беспокойных ног, с 44 лет редкие кратковременные (15—20 мин) приступы мерцающей скотомы в сочетании с чувством страха.

Таким образом, у больного 53 лет, вероятно, имевшего транзиторное повышение АД, после физической нагрузки и ушиба головы развилась диссекция прекраниального отдела правой ВСА с окклюзией ее просвета, клинически проявившаяся цервико-цефалгией, повторными ТИА, преходящим нарушением кровообращения в глазничной артерии и малым ИИ. Через 3,5 мес на фоне контролируемого АД развилось небольшое кровоизлияние в глубокие отделы правого полушария на стороне окклюзированной вследствие диссекции ВСА.

Наблюдение 2. Больной *М.*, 25 лет, наблюдается в НЦН ФГБНУ с апреля 2005 г.

Диагноз. Ишемическое НМК в бассейне правой СМА. Ишемическая нейропатия зрительного и глазодвигательного нервов справа. Диссекция правой ВСА от 2004 г. Двусторонние лобарные гематомы от 2018 г. Судорожный синдром. *Анамнез.* До конца 2004 г. считал себя здоровым. 29.12.04 получил производственную травму: был придавлен к стене горячим прессом, что сопровождалось ушибом головы, ее резким поворотом в сторону, кратковременной сильной болью в правой теменной области, затылочно-шейной болью, ожогами туловища и конечностей. Через 6 дней после сна появились выраженная слабость в левых конечностях, птоз правого века, отведение правого глаза кнаружи и его слепота. При КТ головного

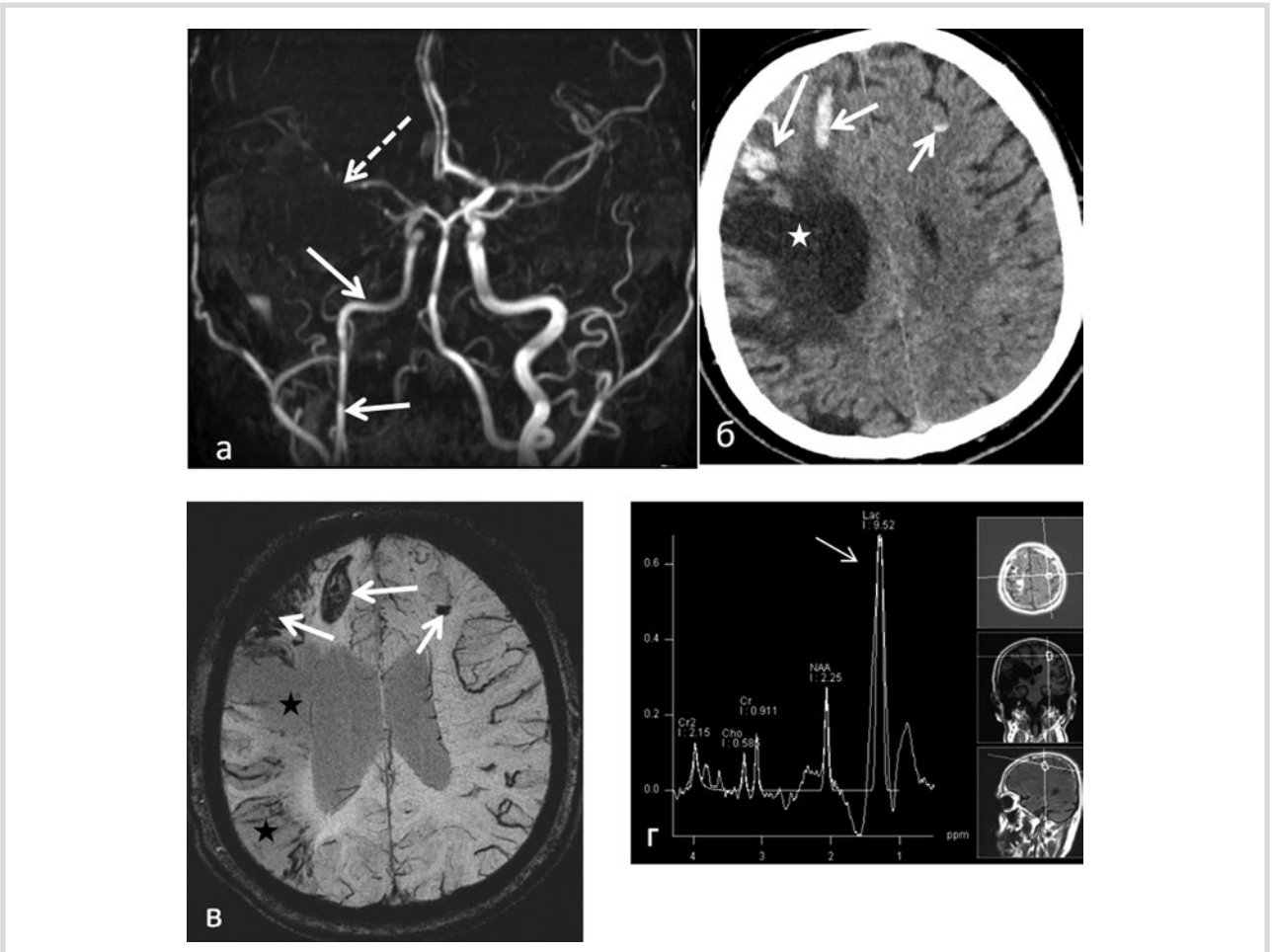

Рис. 2. **Больной *М.*, 25 лет. Нейровизуализационное исследование.**
а — 08.09.05 (9 мес после диссекции ВСА и ИИ). МР-ангиография: снижение сигнала от кровотока по правой ВСА (стрелки). Кровоток по правой СМА визуализируется фрагментарно (пунктирная стрелка); б — 30.07.18 (5 дней после кровоизлияния, более 13 лет после диссекции правой ВСА и ИИ). КТ головного мозга, аксиальная проекция: постинфарктные изменения в правом полушарии большого мозга (звездочка), очаги повышенной плотности с четкими контурами в обеих лобных долях головного мозга — острые лобарные гематомы (стрелки); в — 20.08.18. МРТ, SWI, аксиальная проекция: постинфарктные изменения в бассейне правой СМА (звездочки), зоны пониженной интенсивности МР-сигнала с четкими контурами в обеих лобных долях — хронические лобарные гематомы (стрелки); г — 06.08.18. Мультивоксельная ^{1}H-МР-спектроскопия. Повышение пика лактата в неизмененном белом веществе левого полушария головного мозга (стрелка).

Fig. 2. **Patient *M.*, 25 years. Neuroimaging study.**
a — 08.09.05 (9 months after right ICA dissection and ischemic stroke). MRA: MR-signal from right ICA blood flow is decreased (arrows). Blood flow in the right MCA is visualized fragmentary (dotted arrow); b — 30.07.18 g (5 days after the hemorrhages, more 13 years after right ICA dissection and ischemic stroke). CT of the brain, axial projection: old infarct in the right brain hemisphere (asterisk), high density foci with clear boundaries in both frontal lobes of the brain — acute lobar hematomas (arrows); c — 20.08.18. MRI, SWI, axial projection. Old infarct in the middle cerebral artery territory (asterisks), zones of decreased MR signal with clear boundaries in both frontal lobes — chronic lobar hematomas (arrows); d — 06.08.18. Multivoxel ^{1}H-MR-spectroscopy. Increased lactate peak in unchanged white matter of the left brain hemisphere (arrow).

мозга обнаружены признаки острого инфаркта в бассейне правой СМА, при МРТ артерий шеи в режиме Т2-ВИ выявлена ИМГ в прекраниальном отделе правой ВСА, окклюзирующая ее просвет (данные не представлены). В течение 7 дней вводили фраксипарин, затем — тромбоАСС. Состояние немного улучшилось: появились движения в левых конечностях, прошла головная боль, в апреле 2005 г. уменьшился птоз, появились движения глаза кнутри, стал ходить с опорой на палочку. АД 90/60—110/70 мм рт.ст. В июне 2005 г. развился первый генерализованный судорожный приступ, стал постоянно принимать противоэпилептические препараты, доза которых повышалась в связи с рецидивом приступов. При контрольной МР-ангиографии 02.09.05 обнаружено снижение сигнала от кровотока в интра- и экстракраниальном отделах правой ВСА, слабый сигнал от кровотока по СМА **(рис. 2, а)**. В дальнейшем периодически беспокоили давящие лобно-височные головные боли. До июня 2018 г. чувствовал себя хорошо. 26—28 июня без какой-либо провокации развилась серия судорожных приступов, начавшихся с подергивания в левой руке. При КТ (30.07.18) и МРТ (20.08.18) головного мозга были обнаружены лобарные гематомы в лобных долях обоих полушарий головного мозга **(см. рис. 2, б, в)**. При МР-ангиографии интракраниальных артерий — без динамики по сравнению с 2005 г. При мультивоксельной ^{1}H-МР-спектроскопии (06.08.18) обнаружен высокий пик лактата, сохранявшийся при повторном обследовании через 1 неделю **(см. рис 2, г)**.

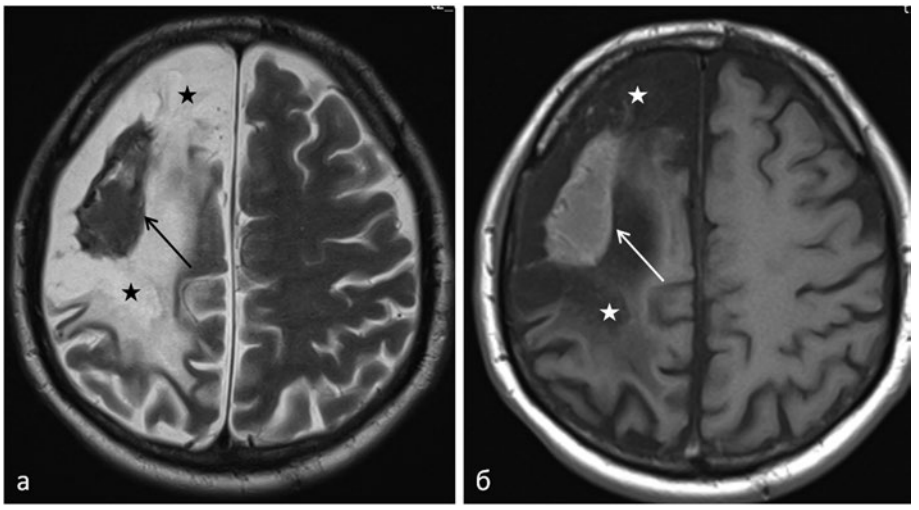

Рис. 3. **Больной *Л.*, 39 лет. МРТ головного мозга 06.07.18 (более 3 лет после диссекции правой ВСА и ИИ).**
а — Т2-ВИ, аксиальная проекция. Постинфарктные изменения в бассейне СМА и передней мозговой артерии справа (звездочки). Зона с четкими ровными контурами неоднородно пониженной интенсивности МР-сигнала справа — острая лобарная гематома (стрелка); б — Т1-ВИ. Постинфарктные изменения в бассейне СМА и передней мозговой артерии справа (звездочки). Зона с четкими ровными контурами неоднородно повышенной интенсивности МР-сигнала справа — острая лобарная гематома (стрелка).

Fig. 3. **Patient *L.*, 39 years, MRI of the brain 6.07.2018 (more 3 years after right ICA dissection and ischemic stroke).**
a — T2-WI, axial projection. Old infarct in the territory of right MCA and ACA (asterisks). The zone of non-homogeneously reduced MR signal with clear contours in the right brain hemisphere — acute lobar hematoma (arrow). b — T1-WI. Old infarct in the territory of right MCA and ACA (asterisk). The zone of non-homogeneously increased MR signal with clear contours in the right brain hemisphere — acute lobar hematoma (arrow).

Таким образом, у больного 25 лет, гипотоника, развилась диссекция правой ВСА, спровоцированная ушибом головы и ее резким поворотом в сторону, клинически проявившаяся головной болью, ИИ и поражением зрительного и глазодвигательного нервов на стороне диссекции. В основе нейропатии лежало нарушение кровотока в артериях, отходящих от расслоенной ВСА и питающих указанные нервы. При повторной МР-ангиографии, выполненной примерно через 8 мес, отмечена реканализация правой ВСА (рассасывание ИМГ). Через 13,5 года после диссекции правой ВСА у больного развились двусторонние лобарные гематомы, проявившиеся серией эпилептических припадков.

Наблюдение 3. Больной *Л.*, 39 лет, наблюдается в НЦН с 2018 г.

Диагноз. ИИ в бассейне правой ВСА вследствие ее диссекции от 19.05.15. Хроническая, клинически асимптомная внутримозговая гематома в глубоких отделах правого полушария головного мозга. *Анамнез заболевания*. С 13.05.15 в течение нескольких дней у больного отмечались общая слабость, субфебрильная температура, не лечился. Днем 17.05.15 появилась сильная давяще-пульсирующая головная боль, тошнота, однократная рвота, вечером — неловкость в левой ноге. За медицинской помощью не обращался, принимал большое количество алкоголя. Утром 18.05.15 при пробуждении выявилась слабость в левой руке. Оставалась головная боль, дважды возникала рвота. Продолжал прием алкоголя. 19.05.15 после физической нагрузки почувствовал общую слабость и дурноту, в связи с чем лег отдохнуть, на короткое время уснул. При пробуждении выявилась выраженная слабость в левых конечностях, развился общий судорожный приступ. Головная боль прекратилась и в последующем не беспокоила. Был госпитализирован. АД в пределах нормы. КТ головного мозга — ИИ в правом полушарии головного мозга, признаки окклюзии интракраниального отдела правой ВСА, увеличение ее диаметра (данные не представлены). После проведенного лечения состояние больного улучшилось, стал ходить с опорой на палочку. В 2018 г. впервые обратился в НЦН. При МРТ головного мозга (26.07.18): в лобно-теменной области правого полушария головного мозга определяется обширная зона кистозно-глиозных изменений, перивентрикулярно расположенная хроническая внутримозговая гематома размером 21×40×15 мм. Боковые и III желудочки мозга расширены **(рис. 3, а, б)**.

Таким образом, у больного 35 лет, нормотоника, на фоне субфебрильной температуры, приема большого количества алкоголя и физической нагрузки развился ИИ, обусловленный, согласно данным КТ головного мозга и клинической картине заболевания, диссекцией правой ВСА с окклюзией ее просвета. При контрольной МРТ головного мозга обнаружена хроническая внутримозговая гематома, клинически асимптомная из-за ее расположения в зоне инфаркта.

Обсуждение

Особенностью представленных наблюдений является развитие внутримозговых кровоизлияний через 3,5 мес — 13,5 года после перенесенной диссекции ВСА. Кровоизлияния не были связаны с артериальной гипертонией, интрацеребральными аневризмами или приемом антикоагулянтов. У всех больных они располагались на стороне перенесенной диссекции, а у одного из них — и на противоположной. Кровоизлияния имели глубинную (1-е, 3-е наблюдения) или лобарную локализацию (2-е наблюдение), располагаясь вне зоны перенесенного инфаркта (1-е, 3-е

наблюдения) или в ее пределах (3-е наблюдение). ВСА на стороне кровоизлияний у 2 больных была окклюзирована после перенесенной диссекции, включая больного с транзиторной артериальной гипертонией, что является дополнительным аргументом против ее связи с кровоизлиянием, поскольку внутрисосудистое давление на стороне окклюзированной артерии снижено. У больного с двусторонними лобарными гематомами (2-е наблюдение) обе ВСА были проходимы, но на стороне перенесенной диссекции имелось сужение просвета.

Причина развития внутримозговых кровоизлияний остается окончательно не ясной. С позиций нашей концепции митохондриальной цитопатии [9,10] как причины дисплазии артерий шеи и крупных интракраниальных артерий, приводящей к их диссекции, можно предположить наличие диспластических изменений и в интрацеребральных артериях, что и является причиной внутримозговых кровоизлияний. В связи с этим уместно отметить, что митохондриальная ангиопатия с поражением небольших артерий является хорошо известным проявлением митохондриальных заболеваний, а именно митохондриальной энцефаломиопатии с лактат-ацидозом и инсультоподобными эпизодами (MELAS). В стенке лептоменингеальных и корковых артерий при MELAS обнаруживается выраженый дефицит цитохромоксидазы — одного из ферментов дыхательной цепи митохондрий, связанный с высоким процентом мутантной ДНК [11—13]. Предполагается, что митохондриальная ангиопатия при MELAS служит одной из причин инсультоподобных эпизодов с развитием некротических изменений в коре головного мозга.

В литературе имеются описания 3 больных с митохондриальными заболеваниями, у которых развились внутримозговые кровоизлияния в глубокие или субкортикальные отделы полушария головного мозга и средний мозг, не связанные с артериальной гипертонией [14—16]. Потенциальной причиной кровоизлияний могла быть митохондриальная микроангиопатия. Морфологическое исследование мозга проводилось в 1 летально завершившемся случае с повторными внутримозговыми кровоизлияниями [16]. На стороне, противоположной кровоизлиянию, в небольшой артерии зрительного бугра был обнаружен фибриноидный некроз, который, по предположению авторов, имелся и на стороне внутримозговых кровоизлияний, являясь их причиной.

Изучение патофизиологии митохондриальной микроангиопатии с помощью современных методов исследования позволяет объяснить развитие при ней фибриноидного некроза — потенциальной причины церебральных кровоизлияний. Результаты МРТ головного мозга, выполненной на ранней стадии инсультоподобных эпизодов, согласуются с развитием вазогенного отека, указывающего на повышение сосудистой проницаемости (повышенные значения на диффузионно-взвешенных изображениях и картах измеряемого коэффициента диффузии) [17, 18]. Исследования кровоснабжения головного мозга в остром периоде с помощью ангиографии (МРТ, КТ), МРТ-перфузии, а также транскраниальной допплерографии выявили расширение мелких и интракраниальных артерий [19—23]. Мы предполагаем, что вазогенный отек является следствием вазодилатации и повышенной проницаемости сосудистой стенки, что в свою очередь может быть обусловлено митохондриальной недостаточностью эндотелия и гладкомышечных клеток микроциркуляторного русла. Значительное повышение проницаемости сосудистой стенки может привести не только к вазогенному отеку, но и к проникновению в нее фибрина с развитием фибриноидного некроза. Последний в свою очередь может быть причиной внутримозговых кровоизлияний, как это наблюдалось у больного, описанного H. Kato и соавт. [16], и как это отмечается у больных с артериальной гипертонией. Аналогичное объяснение нарушения гематоэнцефалического барьера при митохондриальных заболеваниях, вызванной митохондриальной недостаточностью эндотелия и гладкомышечных клеток, приводят и другие авторы [24]. Вместе с тем имеется и другое объяснение повышенной перфузии при инсультоподобных эпизодах у больных с MELAS, которая рассматривается как вторичная в ответ на повышенную функциональную активность нейронов [22].

Таким образом, анализ представленных наблюдений с позиции нашей гипотезы митохондриальной цитопатии как причины дисплазии стенки ВСА/ПА, приводящей к диссекции, а также данные литературы о состоянии кровоснабжения головного мозга при MELAS, позволяют предполагать, что причиной внутримозговых кровоизлияний у больных, перенесших диссекцию, может быть митохондриальная ангиопатия мелких интрацеребральных артерий. Высокий пик лактата, выявленный при МР-спектроскопии у больного *М.* (2-е наблюдение), согласуется с нашим предположением о наличии у больного митохондриальных нарушений. Следует отметить, что предложенная нами в 2010 г. гипотеза митохондриальной артериопатии как причины спонтанной диссекции церебральных артерий [9], полностью согласуется с представлениями J. Finsterer и S. Zarrouk-Mahjoub (2016) о митохондриальной васкулопатии, наблюдающейся как в мелких, так и в крупных артериях головного мозга [13]. Необходимы дальнейшие исследования по изучению роли митохондриальной цитопатии в развитии артериопатии у больных с диссекцией ВСА и ПА.

Авторы заявляют об отсутствии конфликта интересов.
The authors declare no conflicts of interest.

ЛИТЕРАТУРА/REFERENCES

1. Калашникова Л.А., Добрынина Л.А. *Диссекция артерий головного мозга: ишемический инсульт и другие клинические проявления*. М.: Вако; 2013.
Kalashnikova LA, Dobrynina LA. *Dissection of cerebral arteries: ischemic stroke and other clinical manifestations*. M.: Vako; 2013. (In Russ.).
https://doi.org/10.14412/2074-2711-2013-2357
2. Добрынина Л.А., Калашникова Л.А., Павлова Л.Н. Ишемический инсульт в молодом возрасте. *Журнал неврологии и психиатрии им. С.С. Корсакова*. 2011;111(3):4-8. PMID:21423109.
Dobrynina LA, Kalashnikova LA, Pavlova LN. Causes of ischemic stroke in young adults. *Zhurnal Nevrologii i Psihiatrii im. S.S. Korsakova*. 2011;111(3):4-8. PMID:21423109. (In Russ.).
3. Debette S, Leys D. Cervical-artery dissections: predisposing factors, diagnosis, and outcome. *Lancet Neurol.* 2009;8:668-678.
https://doi.org/10.1016/S1474-4422(09)70084-5
4. Bajot Y, Daubail B, Debette S, Durier J, Giroud M. Incidence and out-come of cerebrovascular events related to cervical artery dissection: the Dijon Stroke Registry. *Int J Stroke.* 2014;9:879-882.
https://doi.org/10.1111/ijs.12154
5. Ohkuma H, Suzuki S, Ogane K. Dissecting aneurysms of intracranial carotid circulation. *Stroke.* 2002;33:941-947.
https://doi.org/10.1161/01.str.0000013564.73522.05
6. Taqi MA, Lazzaro MA, Pandya DJ, Badruddin A, Zaidat OO. Dissecting aneurysms of posterior cerebral artery: clinical presentation, angiographic findings, treatment, and outcome. *Front Neurol.* 2011;2:38. eCollection 201.
https://doi.org/10.3389/fneur.2011.00038
7. Fukuma K, Ihara M, Tanaka T, Morita Y, Toyoda K, Nagatsuka K. Intracranial cerebral artery dissection of anterior circulation as a cause of convexity subarachnoid hemorrhage. *Cerebrovasc Dis.* 2015;40(1-2):45-51.
https://doi.org/10.1159/000430945
8. Huh CW, Jin SC. Ruptured dissecting aneurysm in communicating internal carotid artery segments treated using a stent-assisted endovascular technique. *Interv Neuroradiol.* 2018;24(2):130-134.
https://doi.org/10.1177/1591019917747244
9. Калашникова Л.А., Сахарова А.В., Добрынина Л.А., Мир-Касимов М.Ф., Чайковская Р.П., Коновалов Р.Н., Процкий С.В., Шабалина А.А., Костырева М.В. Митохондриальная артериопатия — причина спонтанной диссекции церебральных артерий. *Журнал неврологии и психиатрии им. С.С. Корсакова (Приложение «Инсульт»)*. 2010;110(4):3-11.
Kalashnikova LA, Sacharova AV, Dobrynina LA, Mir-Kasimov MF, Chaykovskaya RP, Konovalov RN, Protskiy SV, Shabalina AA, Kostireva MV. Mitochondrial arteriopathy — a cause of cerebral artery dissection. *Zhurnal Nevrologii i Psihiatrii im. S.S. Korsakova (Prilozhenie «Insul't»)*. 2010;110(4):3-11. (In Russ.).
10. Сахарова А.В., Калашникова Л.А., Чайковская Р.П., Мир-Касимов М.Ф., Назарова М.А., Пыхтина Т.Н., Добрынина Л.А., Патрушева Н.Л., Патрушев Л.И., Процкий С.В. Морфологические и ультраструктурные признаки митохондриальной цитопатии в скелетных мышцах и микрососудах мышц и кожи при трисекции церебральных артерий, ассоциированной с мутацией A3243G в митохондриальной ДНК. *Архив патологии*. 2012;74(2):51-56.
Sakharova AV, Kalashnikova LA, Chaĭkovskaia RP, Mir-Kasimov MF, Nazarova MA, Pykhtina TN, Dobrynina LA, Patrusheva NL, Patrushev LI, Protskiĭ SV. Morphological signs of mitochondrial cytopathy in skeletal muscles and micro-vessel walls in a patient with cerebral artery dissection associated with MELAS syndrome. *Arkh Patol.* 2012;74(2):51-56. (In Russ.).
11. Betts J, Jaros E, Perry RH, Schaefer AM, Taylor RW, Abdel-All Z, Lightowlers RN, Turnbull DM. Molecular neuropathology of MELAS: level of heteroplasmy in individual neurons and evidence of extensive vascular involvement. *Neuropathol Appl Neurobiol.* 2006;32:359-373.
12. Filosto M, Tomelleri G, Tonin P, Scarpelli M, Vattemi G, Rizzuto N, Padovani A, Simonati A. Neuropathology of mitochondrial diseases. *Biosci Rep*. 2007;27:23-30.
13. Finsterer J, Zarrouk-Mahjoub S. Mitochondrial vasculopathy. *World J Cardiol.* 2016;8(5):333-339.
https://doi.org/DOI: 10.4330/wjc.v8.i5.333
14. Huang CC, Wai YY, Chu NS, Liou CW, Pang CY, Shih KD, Wei YH. Mitochondrial encephalomyopathies: CT and MRI findings and correlations with clinical features. *Eur Neurol.* 1995;35:199-205.
15. Penisson-Besnier I, Reynier P, Asfar P, Douay O, Sorties A, Dubas F, Emile J, Malthiery Y. Recurrent brain hematomas in MELAS associated with an ND5 gene mitochondrial mutation. *Neurology.* 2000;55:317-318.
16. Kato H, Uchigata M, Iijima M, Shimizu S, Nonaka I, Goto Y. Fatal cerebral hemorrhage in mitochondrial encephalomyopathy. Clinical and pathological data of a case. *Neurol.* 2006;253(4):529-530.
17. Ito H, Mori K, Harada M, Minato M, Naito E, Takeuchi M, Kuroda Y, Kagami S. Serial brain imaging analysis of stroke-like episodes in MELAS. *Brain Dev.* 2008;30:483-488. Epub 2008 Mar 4.
https://doi.org/10.1016/j.braindev.2008.01.003
18. Kolb SJ, Costello F, Lee AG, White M, Wong S, Schwartz ED, Messé SR, Ellenbogen J, Kasner SE, Galetta SL. Distinguishing ischemic stroke from the stroke-like lesions of MELAS using apparent diffusion coefficient mapping. *J Neurol Sci.* 2003;216:11-15.
19. Iizuka T, Sakai F, Ide T, Miyakawa S, Sato M, Yoshii S. Regional cerebral blood flow and cerebrovascular reactivity during chronic stage of stroke-like episodes in MELAS — implication of neurovascular cellular mechanism. *J Neurol Sci.* 2007;257(1-2):126-138.
20. Amagasaki K, Shimizu T, Suzuki Y, Kakizawa T. Focal hyperperfusion in a patient with mitochondrial myopathy, encephalopathy, lactic acidosis, and strokelike episodes. *J Neurosurg.* 2001;94:133-133.
21. Yeh H-L, Chen Y-K, Chen W-H, Wang H-C, Chiu H-C, Lien L-M, Wei Y-H. Perfusion status of the stroke-like lesion at the hyperacute stagein MELAS. *Brain & Development.* 2013;35:158-164.
https://doi.org/10.1007/s11357-011-9367-5
22. Minobe S, Matsuda A, Mitsuhashi T, Ishikawa M, Nishimura Y, Shibata K, Ito E, Goto Y-i, Nakaoka T, Sakura H. Vasodilatation of multiple cerebral arteries in early stage of stroke-like episode with MELAS. Case Reports. *Journal of Clinical Neuroscience.* 2015;22:407-408.
https://doi.org/10.1016/j.jocn.2014.05.021
23. Li Y, Xu W, Sun C, Lin J, Qu J, Cao J, Li H, Yang L. Reversible Dilation of Cerebral Macrovascular Changes in MELAS Episodes. *Clinical Neuroradiology.* 2018.
https://doi.org/10.1007/s00062-018-0662-8
24. Lax NZ, Pienaar IS, Reeve AK, Hepplewhite PD, Jaros E, Taylor RW, Kalaria RN, Turnbull DM. Microangiopathy in the cerebellum of patients with mitochondrial DNA disease. *Brain.* 2012;135:1736-1750.
https://doi.org/10.1093/brain/aws110

Поступила 06.03.19

Received 06.03.19

Принята к печати 14.04.19

Accepted 14.04.19