https://doi.org/10.17116/jnevro20171174284-90

Двигательная активность при психогенном параличе, зарегистрированная при полисомнографии (клинический случай)

Г.М. ДЮКОВА*, М.Г. ПОЛУЭКТОВ, В.Л. ГОЛУБЕВ, Л.Е. ЕФЕТОВА, С.Л. ЦЕНТЕРАДЗЕ

ФГАОУ ВО «Первый Московский государственный медицинский университет им. И.М. Сеченова (Сеченовский университет)», Москва, Россия

Согласно современным критериям, диагноз психогенного двигательного дефекта основывается на тестах, позволяющих объективно зарегистрировать наличие движений в псевдопарализованной конечности. У больного с синдромом Мюнхгаузена и психогенной плегией в левой руке с помощью полисомнографии, электромиографии и видеорегистрации двигательной активности во сне зафиксированы движения в псевдопарализованной левой конечности. Наряду с этим обнаружено снижение двигательной активности во сне на всей левой половине тела, особенно выраженное в псевдопарализованной руке. Обсуждаются возможности использования регистрации движений во сне для диагностики психогенного двигательного дефекта.

Ключевые слова: *истерия, психогенный парез, двигательная активность, сон, полисомнография.*

Motor activity in psychogenic arm palsy confirmed by polysomnography (clinical case)

G.M. DIUKOVA, M.G. POLUEKTOV, V.L. GOLUBEV, L.E. EFETOVA, S.L. TSENTERADZE

Sechenov First Moscow State Medical University, Moscow, Russia

According to current criteria, the diagnosis of psychogenic motor defect is based on the tests which allow recording of movements in the pseudo-paralyzed extremity. Using polysomnography, electromyography and videomonitoring of motor activities during sleep, movements in the pseudo-paralyzed left arm were recorded in a patient with Munchhausen syndrome and psychogenic plegia in the left arm. A reduced motor activity in the left side of the body, in particular in the pseudo-paralyzed arm was observed as well. Possibilities of using movement monitoring during sleep for the diagnosis of psychogenic motor defect are discussed.

Keywords: *hysteria, psychogenic paresis, motor activity, sleep, polysomnography.*

Истерические (конверсионные) расстройства занимают 6-е место среди 20 самых распространенных диагнозов, ставящихся неврологами [1]. В неврологическом стационаре функциональные неврологические нарушения встречаются в 9% случаев [2]. Из них псевдопарезы являются наиболее частыми, достигая 35—46% [3, 4]. Приблизительно у 0,5% больных с подозрением на инсульт наблюдаются функциональные или психогенные парезы [5]. Согласно последним критериям, диагноз документированного или доказанного психогенного пареза требует его полного регресса при внушении, при использовании физиотерапии, психотерапии и плацебо или когда за пациентом не наблюдают [6]. Видеомониторинг двигательной активности псевдопарализованных конечностей во время объективно регистрируемого сна может стать одним из методов позитивной диагностики функционального (психогенного) двигательного дефекта.

Цель настоящего исследования — объективизировать общую двигательную активность и, в частности, движения в псевдопарализованной конечности во время сна у больного с психогенным параличом левой руки.

Описание случая

Пациент *П.*, 46 лет, предъявлял жалобы на выраженную слабость в левой руке; отсутствие активных движений в ней за исключением движений в большом пальце; слабость в левой ноге с затруднениями при ходьбе; периодические головокружения, часто возникающие на фоне повышения артериального давления (АД) или после физической нагрузки; частые головные боли, вынуждающие пациента почти ежедневно принимать спазмалгон; эпизодические потери сознания; боли в области сердца.

Анамнез жизни и болезни (со слов пациента). Родился в Вологодской области, в полной семье, есть младшая сестра, которая здорова. Рос и развивался соответственно возрасту. До 6 класса учился в школе на «отлично». С 7 до 17 лет занимался спортом

© Коллектив авторов, 2017

*e-mail: gdiukova@gmail.com

(кандидат в мастера спорта по боксу). С 1989 по 1991 г. служил в армии. Женат с 1992 г. В 1994—1996 гг. добровольцем участвовал в военных действиях в Чечне в качестве снайпера, где при взрыве гранаты получил осколочное ранение обеих ног, перенес его «на ногах», после чего перешел на работу вне зоны боевых действий. С 1994 по 1997 г. злоупотреблял алкоголем «из-за ночных кошмаров в виде реальных сцен боевых действий», однако, когда увидел «слезы матери», то сразу бросил пить. С 2001 г. работает в системе ОАО «Российские железные дороги» бригадиром железнодорожного пути.

Имеет двоих детей (дочь 1993 г.р. и сына 2004 г.р.), оба здоровы. Подчеркивает, что сам он из «рода долгожителей», однако у отца было два инфаркта миокарда: первый случился в возрасте 52 лет, повторный — в возрасте 68 лет, от которого он умер.

До декабря 2014 г. считал себя абсолютно здоровым, к врачам не обращался, регулярно проходил медкомиссии на профпригодность. Заболел остро 17.12.14, когда проснулся ночью от приступа сухого кашля, встал выпить воды, почувствовал себя плохо, присел на пол, а дальше со слов пациента — «стало хорошо». Со слов супруги описывал свое состояние, как «потерянное». Со слов больного, врачи бригады Скорой помощи отмечали выраженную бледность с синюшными пятнами на теле, зафиксировали АД 260/180 мм рт.ст. От госпитализации в стационар пациент отказался из-за страха потери работы. В январе и феврале 2015 г. подобные приступы неоднократно повторялись, к вышеописанной симптоматике во время приступа присоединились головная боль интенсивностью 10 баллов по визуальной аналоговой шкале, головокружение (по описанию чувствовал себя как пьяный), шум в ушах, сердцебиение, потливость, затуманенность сознания, во время приступов отмечалось повышение АД до 260/180 мм рт.ст. Каждый раз пациент вызывал бригаду скорой помощи.

В июне 2015 г. во время прохождения плановой медкомиссии он почувствовал жжение в левой половине грудной клетки. В связи с этим больной был осмотрен терапевтом, на ЭКГ были зарегистрированы отклонения от нормы, во время осмотра обнаружено повышение АД до 240/160 мм рт.ст. Бригадой скорой помощи больной был доставлен в кардиологическое отделение Вологодской областной больницы, откуда затем переведен в Центральную клиническую больницу №2 им. Н.А. Семашко (Москва), где по результатам дополнительного обследования (холтеровское мониторирование ЭКГ, коронароангиография) не было получено данных, свидетельствующих о наличии патологии сердца, уровень АД не превышал 120/80 мм рт.ст. В связи с приступами головной боли, которая затем стала постоянной, головокружением и синкопальными состояниями пациент был переведен в неврологическое отделение, где ему был поставлен диагноз «абузусные головные боли» и проведено лечение. Во время пребывания в отделении неврологической симптоматики выявлено не было, однако, со слов больного, за несколько дней до выписки у него случилось несколько эпизодов слабости и онемения в левой руке, что не отражено в выписке из истории болезни. В октябре 2015 г. по решению комиссии медико-социальной экспертизы (МСЭК) больничный лист был закрыт с рекомендацией приступить к рабочим обязанностям, предварительно пройдя внеочередную медкомиссию на профпригодность. Пациент считает данное обстоятельство психотравмирующим, поскольку физически не был готов вернуться к работе. По этому поводу, с его слов, он подал жалобу в прокуратуру на председателя МСЭК. Во время прохождения медкомиссии больной почувствовал себя плохо, появилось головокружение, стала нарастать общая слабость, и он был срочно госпитализирован в терапевтическое отделение городской больницы. В стационаре во время беседы с врачом у больного внезапно возник приступ с ощущением шума в ушах, жжения в голове, затем «удар тока в голову» с последующей потерей сознания, продолжительность которой он не знает. После возвращения сознания больной обнаружил выраженную слабость в левой руке и отсутствие движений в ней, асимметрию лица (верхнее веко слева «приходилось опускать рукой»), появилось затруднение речи при произнесении определенных звуков («приходилось рукой доставать язык изо рта, так как тот цеплялся за зубы»), при попытке встать пациент обратил внимание, что его левая нога «тоже слабая», однако он передвигался самостоятельно. Выписку из этого стационара пациент не предоставил, с его слов, инсульт диагностирован не был. Вскоре вновь последовала госпитализация в неврологический стационар Ярославля, где больной находился с диагнозом «острое нарушение мозгового кровообращения» (по данным представленной выписки). Таким образом, за полгода (с июня 2015 г. по январь 2016 г.) больной 6 раз находился на стационарном лечении в различных отделениях со следующими диагнозами: 1) ишемическая болезнь сердца, стенокардия напряжения, хроническая сердечная недостаточность; 2) гипертоническая болезнь; 3) комбинированный порок аортального клапана; 4) хронический гастродуоденит; 5) нефроптоз справа; 6) посттравматическая и дисциркуляторная энцефалопатия; 7) синкопальные состояния неясного генеза; 8) абузусные головные боли; 9) транзиторные ишемические атаки; 10) остеохондроз, грыжи межпозвонковых дисков; 11) астеноневротический синдром; 12) острое нарушение мозгового кровообращения по ишемическому типу, левосторонний гемипарез; 13) поздний восстановительный период ишемического инсульта в бассейне правой средней

мозговой артерии; 14) рассеянный склероз, поздний дебют.

В настоящее время у больного имеется III группа инвалидности.

Дополнения к анамнезу из беседы с женой пациента. Подробный расспрос супруги пациента обнаружил недостоверность и противоречивость некоторых сообщенных им данных. В частности, с ее слов, больной не участвовал в военных действиях в Чечне, соответственно, ей не было известно ни о каких ранениях и периоде алкогольного абузуса. Описанные выше приступообразные состояния очень пугают супругу и детей пациента, но АД никогда не превышало значений 140/90 мм рт.ст. Как приступы, так и «10-балльные» головные боли обычно быстро и полностью проходят после тривиальных мероприятий (прием корвалола, спазмалгона, прикладывания мокрого полотенца). Жене также ничего не было известно о судебном процессе против врачей, также не совпадают сведения о семье, профессии родственников и других фактах биографии, сообщенных больным.

Соматический статус. Отмечается избыточная масса тела (при росте 182 см, масса тела 96 кг) с преимущественным отложением жира в области живота. Даже при легкой физической нагрузке (проба с тандемной ходьбой) появляется одышка, хотя клинических и параклинических данных, свидетельствующих о наличии дыхательной и сердечной недостаточности, не обнаружено. За время нахождения в стационаре значения АД колебались от 120/80 до 150/100 мм рт.ст. На коже спины, живота, нижних конечностях присутствует сетчатый рисунок синюшно-фиолетового цвета, расцененный дерматологом как доброкачественное идиопатическое сетчатое ливедо.

Неврологический статус. Пациент в ясном сознании, ориентирован в месте и времени, настроение ровное, к своему заболеванию относится скорее равнодушно, беспокойство становится заметно, когда речь идет о верификации диагноза. Нарушений когнитивных функций не выявлено. Отмечается непостоянное недоведение левого глазного яблока влево, менее выраженное зажмуривание слева (симптом ресниц). Нарушений функции других черепных нервов не выявлено.

Сила мышц в правых конечностях сохранена (5 баллов), в левых — резко снижена до полной плегии в руке за исключением большого пальца, который при необходимости больной использует для удержания руки в определенном положении **(рис. 1)**. Периодически больной на короткое время удерживает левую руку в вертикальном положении **(рис. 2)**. В левой ноге предъявляет снижение силы в проксимальных отделах до 3 баллов, в дистальных до 2 баллов. Движения левой ногой совершает с помощью правой **(рис. 3)**. При попытках активных движений в



Рис. 1. **Больной *П.* использует большой палец для удержания руки в определенном положении.**



Рис. 2. **Больной *П.* периодически на короткое время удерживает левую руку в вертикальном положении.**



Рис. 3. **Движения левой ногой больной *П.* совершает с помощью правой.**

левой ноге появляется крупноамплитудный тремор. Ходит самостоятельно, без поддержки, при этом левая нога принимает позу метущей стопы **(рис. 4)**, характерную для психогенных дисбазий [7, 8]. Наблюдается мышечная гипотония, более выраженная в левой руке. Карпорадиальный и сухожильные рефлексы средней живости, симметричные, патологических знаков нет. В пробе Ромберга неустойчив, при отвлечении внимания стоит более уверенно. Координаторные пробы выполняет только правыми конечностями, при выполнении пальценосовой пробы справа периодически наблюдается мимопо-



Рис. 4. **При ходьбе левая нога больного *П.* принимает позу метущей стопы, характерную для психогенных дисбазий.**

падание. Обнаруживается снижение болевой чувствительности в области щеки, руки, ноги, туловища слева и нарушение суставно-мышечного чувства в пальцах кисти и стопы слева. Положителен тест кивательной мышцы слева [9]. Показатель индекса Хувера (отношение силы, непроизвольной синкинезии в псевдопаретичной ноге к произвольному усилию, предъявляемому пациентом при измерении их с помощью бытовых весов) составил у пациента 1,3 при его среднем значении у больных с постинсультными парезами 0,81±0,1 [10].

Данные дополнительных исследований. По данным эхокардиографии была выявлена недостаточность аортального клапана минимальной степени. По заключению окулиста, изменения на глазном дне отсутствуют. При проведении холтеровского мониторирования ЭКГ признаков ишемии миокарда, стенозирующего поражения коронарных артерий, гипертрофии миокарда левого желудочка не обнаружено. По результатам магнитно-резонансной томографии (МРТ) головы выявлен умеренный перивентрикулярный лейкоареоз; по МРТ шейного отдела позвоночника — распространенный остеохондроз шейного отдела позвоночника, вторичный стеноз позвоночного канала, грыжи дисков C_4—C_5, C_5—C_6, C_6—C_7 размером до 4 мм.

Ультразвуковая допплерография брахиоцефальных артерий, электроэнцефалография (ЭЭГ) и электронейромиография (ЭМГ) без патологии. Общий и биохимический анализы крови, анализ мочи без отклонений. Маркеры антифосфолипидного синдрома (антитела к кардиолипину и волчаночный антикоагулянт) отрицательны.

Для уточнения динамики предъявляемого больным двигательного дефекта в цикле сон—бодрствование пациенту было проведено ночное полисомнографическое исследование в условиях лаборатории сна Университетской клинической больницы №3 Первого МГМУ им. И.М. Сеченова. Больной находился в стационаре с 21:00 до 08:00 следующего дня, при этом производилась запись полисомнограммы по стандартам Американской академии медицины сна 2007 г. в модификации 2012 г. (AASM 2007—2012) [11]. Во время исследования регистрировались следующие показатели: 6 каналов ЭЭГ в монополярных отведениях Fp_1A_2, Fp_2A_1, C_3A_2, C_4A_1, O_1A_2, O_2A_1, 2 канала электроокулограммы, 1 канал ЭМГ двигательной активности подбородочных мышц, 2 канала ЭМГ передних большеберцовых мышц с двух сторон, положение тела, ороназальный поток воздуха, шум дыхания, движения грудной стенки, сатурация крови кислородом. Дополнительно производилась регистрация двух каналов ЭМГ поверхностного сгибателя кисти с обеих сторон и осуществлялось видеомониторирование. Исследование проводилось в течение одной ночи (без проведения адаптационной). Показатели сна пациента *П.* по данным полисомнографии оказались следующими: время в кровати — 681,2 мин, общее время сна — 459,0 мин, время засыпания — 45,5 мин (выше нормы), бодрствование во время сна — 107,5 мин (выше нормы), количество пробуждений — 21, индекс эффективности сна — 67,4% (ниже нормы), латентный период 2-й стадии медленного сна — 46,5 мин, для 3-й стадии медленного сна — 82,5 мин, для фазы быстрого сна — 94,5 мин, продолжительность/представленность 1-й стадии — 11,5 мин/2,0%, 2-й стадии — 332,5 мин/57,6%, 3-й стадии — 34,5 мин/6,0% (ниже нормы), фаза быстрого сна — 80,5 мин/14,0% (ниже нормы).

Заключение по результатам полисомнографии: общее время сна находится в пределах нормальных значений, удлинено время засыпания, увеличено время бодрствования в период сна, снижена представленность 3-й стадии медленного сна и фазы быстрого сна. Эти изменения не являются специфическими для каких-либо расстройств и могут присутствовать у людей, спящих в новых необычных условиях (эффект первой ночи).

Регистрация показателей дыхания во сне не выявила патологии — индекс дыхательных расстройств составил 1,2 эпизода в час (норма — менее 5 эпизодов в час), индекс десатураций — 1,3 эпизода в час при среднем уровне сатурации 91,9% и минимальном — 88%. Движения в ногах, соответствующие критериям периодических движений конечностей согласно критериям AASM 2007—2012, выявлены не были.

Во время проведения исследования при помощи ЭМГ оценивалась двигательная активность каждой из конечностей пациента. Наличие движений определялось по изменению тонуса мышц соответствующей конечности с обязательным подтверждением при просмотре видеозаписи. Временно́й график

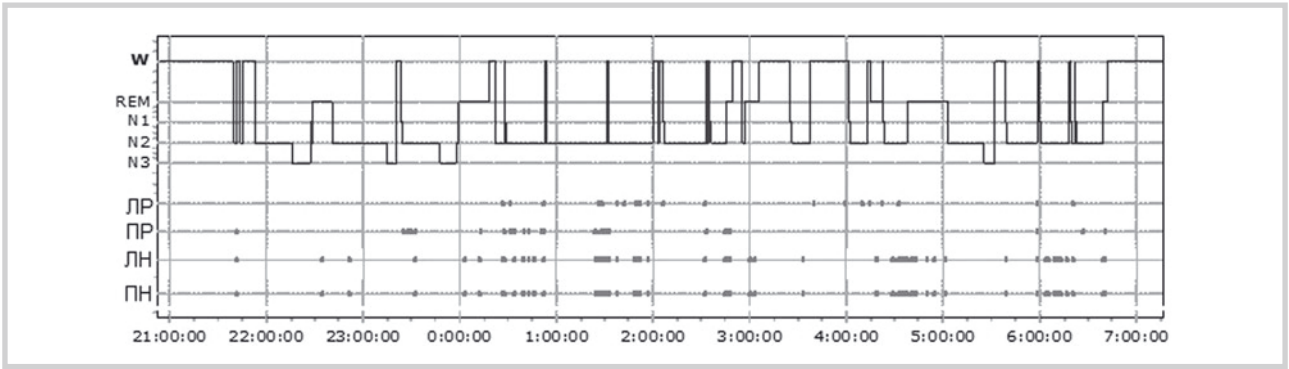

Рис. 5. **Гипнограмма пациента *П.* с отметками движений конечностей во сне.**

W — бодрствование; REM — фаза быстрого сна; N1—N3 —соответствующие стадии медленного сна; ЛР — движения левой рукой; ПР — движения правой рукой; ЛН — движения левой ногой; ПН — движения правой ногой. По горизонтальной оси отложено время суток.

(гипнограмма) с отметками движений конечностей во время сна представлен на **рис. 5**.

Количественная оценка движений правых и левых (псевдопаретичных) конечностей во сне представлена в **таблице**.

Из приведенного **графика** и **таблицы** видно, что во время сна у больного были зарегистрированы движения левой (псевдопарализованной) верхней конечностью. Число этих движений оказалось меньшим, чем движений правой рукой в 2 раза (15 против 31 соответственно). При этом на видеозаписи было видно, что если пациент начинал двигать конечностями в состоянии бодрствования (после пробуждения от сна), то при поворотах в постели он щадил пораженную сторону, не производил движений конечностями с этой стороны. Во время одного из эпизодов, когда больной вставал в туалет, после возвращения в постель он совершал небольшие движения псевдопарализованной левой рукой, невозможные для него во время дневного бодрствования из-за предъявляемого двигательного дефекта (держал этой рукой крышку флакона с сосудосуживающими каплями во время открывания и пользования ими). Движения, совершаемые псевдопарализованной рукой во время сна, были небольшими по объему, но достаточно заметными на ЭМГ **(рис. 6)** и на экране монитора.

Таким образом, результаты ночного полисомнографического исследования с параллельным видеомониторированием позволили количественно оценить объем движений в конечностях во время сна. С одной стороны, было показано наличие движений в псевдопарализованной конечности во время сна и ночных пробуждений. С другой — общее число движений со стороны предъявления неврологического дефекта оказалось в 2 раза меньшим, чем со здоровой стороны.

В результате проведенного клинического и инструментального обследования у пациента были выявлены: 1) полисиндромные функционально-неврологические расстройства в форме: левостороннего сенсомоторного дефекта, дисбазии, нарушений координации, пароксизмальных расстройств с изменением уровня сознания, психогенных цефалгий; 2) функционально-соматические расстройства в форме гипервентиляционного синдрома, псевдокардиалгий, диффузного гипергидроза; 3) личностное расстройство, проявляющееся патологической лживостью, синдромом прекрасного равнодушия, стремлением к повторным госпитализациям; 4) сопутствующие соматические расстройства (ожирение, артериальная гипертензия, недостаточность аортального клапана минимальной степени, сетчатое ливедо). На основании существующих критериев артифициальных расстройств или синдрома Мюнхгаузена (патологическая лживость, конверсионные симптомы и множественные госпитализации с неподтвержденными диагнозами) [12] больному был поставлен диагноз: синдром Мюнхгаузена. Функциональное неврологическое расстройство с левосторонним сенсомоторным гемипарезом, абузусной цефалгией и пароксизмальными состояниями. Ожирение 1-й степени. Артериальная гипертензия 1-й степени. Доброкачественное идиопатическое сетчатое ливедо.

Двигательная активность во сне больного *П.*

Стадии сна	Число движений в конечностях			
	левая рука	правая рука	левая нога	правая нога
Медленный сон	15	26	29	38
Быстрый сон	0	5	14	11
Весь период сна	15	31	43	49

Обсуждение

Задачей настоящего исследования было обнаружение движений в псевдопарализованной руке во

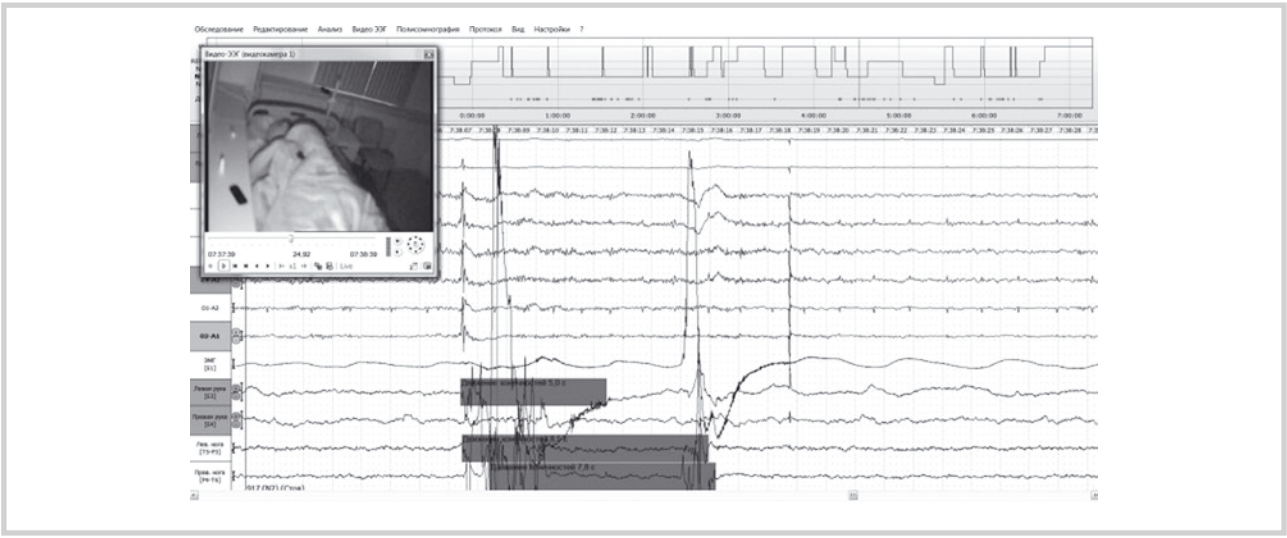

Рис. 6. **Движение псевдопарализованной конечностью больного *П.*, зарегистрированное при полисомнографии.**

Четыре нижние кривые соответствуют записи тонуса поверхностного сгибателя пальцев и передних большеберцовых мышц с двух сторон. Выделены периоды изменения мышечной активности.

время сна, отсутствие которых больной демонстрировал в бодрствовании. С этой целью во время подтвержденного полисомнографически периода сна при помощи ЭМГ и видеозаписи регистрировались движения в конечностях. Результаты показали, что у больного как во время сна, так и во время ночного бодрствования зарегистрированы движения в псевдопарализованной руке, отсутствующие в состоянии дневного бодрствования.

В научной литературе было обнаружено только одно исследование, посвященное этой проблеме, в котором у больной с истерической параплегией в ночном сне регистрировалась двигательная активность с помощью Activity Monitoring System. Результаты исследования показали, что во время сна в псевдопарализованных конечностях наблюдались те движения, которые «не были возможны» в бодрствовании [13]. Аналогичные результаты были получены в настоящем исследовании. Зарегистрированный феномен может быть рассмотрен с нескольких точек зрения. Во-первых, насколько правомочно использовать его с диагностической точки зрения. С одной стороны, при помощи хорошо стандартизованного метода полисомнографии можно доказать наличие движений в псевдопарализованных мышцах, с другой стороны — не известно, как ведет себя паралич органической этиологии (в том числе и постинсультный) во сне вообще и в разных его стадиях. Данных таких исследований в литературе не встретилось.

В современной биопсихосоциальной концепции функциональных расстройств ключевым является понятие «непроизвольный фиксированный патологический паттерн», в качестве которого могут присутствовать устойчивая тахикардия, гипервентиляция, гиперкинез и латерализованная слабость в конечностях [14]. В этом контексте представляется значимым определение временны́х границ этой фиксированности патологического паттерна, т.е. возможность его существования во время сна.

В исследовании А.Г. Чебан [15] у больных с нейрогенной гипервентиляцией во время ночного сна наблюдали патологический паттерн дыхательного цикла (длительность вдоха в 2 раза превышающая длительность выдоха), который в бодрствовании является основой для гипервентиляционного синдрома.

У больного *П.* в настоящем исследовании было выявлено общее снижение двигательной активности конечностей во время сна. Подобное и достоверное снижение двигательной активности в псевдопарализованных конечностях во время ЭЭГ-документированного сна было зарегистрировано и в диссертационном исследовании Д.А. Гигиенишвилли [16] у 18 пациентов с функциональными гемипарезами. В исследовании А.А. Столяровой [17] с помощью актиграфии у 11 пациентов с функциональными гемипарезами было обнаружено достоверное снижение двигательной активности. Результаты работы В.Л. Голубева [18] показали снижение двигательной активности в ночном сне у больных с психогенными гиперкинезами. Однако в этой же работе снижение общей двигательной активности во время сна было также зарегистрировано и при некоторых органических гиперкинезах, что не позволяет обсуждать патогенетическую связь этого ночного феномена с псевдопарезом.

В настоящем исследовании обнаружено не просто снижение общей двигательной активности во сне, но выраженное ее снижение в псевдопарализо-

ванных конечностях по сравнению с интактными. Подобный феномен ранее был выявлен с помощью актиграфии у 2 пациентов с длительно существующей и устойчивой плегией в руке (неопубликованные данные). Отсутствие произвольного контроля над собственными движениями во время сна и выраженное снижение двигательной активности в псевдопарализованной конечности позволяют поставить вопрос о патогенетической связи псевдопареза в бодрствовании и ингибиции движений в этих конечностях во время сна.

Некоторые исследования последних лет проливают свет на природу этой ингибиции. В частности, получены данные о том, что намерение к движению и процессы его подготовки сохранны при псевдопараличе, но движение при истерическом псевдопарезе активно подавляется активностью поясной извилины и орбитофронтальной областью. Именно эти области головного мозга обеспечивают бессознательный аффективный и мотивационный контроль за произвольными движениями. Только эффектами бессознательного психического можно объяснить фиксацию симптома не только в бодрствовании, но и во сне. Известно также, что орбитофронтальная и медиальная префронтальная области в норме обеспечивают переработку эмоционально значимых внешних событий и их интеграцию с прошлым опытом и саморепрезентацией [19].

Заключение

Проведенное исследование выявило движения в псевдопарализованной конечности во время сна, что, возможно, позволит использовать этот метод для диагностики психогенных параличей. Кроме того, у больного было выявлено общее снижение двигательной активности во сне, особенно выраженное в псевдопаретичных конечностях. Таким образом, полученные данные позволяют обсуждать патогенез психогенных нарушений, в частности вопросы сознательной и бессознательной ингибиции двигательной активности. Необходимы дальнейшие исследования двигательной активности во сне у больных с психогенными и органическими двигательными дефектами.

Авторы заявляют об отсутствии конфликта интересов.

ЛИТЕРАТУРА/REFERENCES

1. Perkin G. Ananalysisof 7836 successivenewoutpatientreferrals. *J Neurol Neurosurg Psychiatry.* 1989;52:447-448. https://doi.org/10.1136/jnnp.52.4.447
2. Lempert T, Dieterich M, Huppert D, Brandt T. Psychogenic disorders in neurology: frequency and clinical spectrum. *Acta Neurol Scand.* 1990;82:335-340. https://doi.org/10.1111/j.1600-0404.1990.tb03312.x
3. Дюкова Г.М., Голубев В.Л. Неврологические подходы к диагностике истерии. *Журнал неврологии и психиатрии им. С.С. Корсакова.* 1994;94(5):95-100. [Dyukova GM, Golubev VL. Nevrologicheskiepodkhody k diagnostikeisterii. *Zhurn. nevrologii i psikhiatrii im. S.S. Korsakova.* 1994;94(5):95-100. (In Russ.)].
4. Marsden CD. Hysterya — a neurologist view. *Psychological Medicine.* 1986;16:227-288.
5. McWhirter L, Stone J, Sandercock P, Whiteley W. Hoover's sign for the diagnosis of functional weakness: a prospective unblinded cohort study in patients with suspected stroke. Journal of Psychosomatic Research. 2011;71(6):384-386. https://doi.org/10.1016/j.jpsychores.2011.09.003
6. Pérez DL, Dworetzky BA, Dickerson BC, Leung L, Cohn R, Baslet G, Silbersweig DA. An Integrative Neurocircuit Perspective on Psychogenic Non-Epileptic Seizures and Functional Movement Disorders: Neural Functional Unawareness. *Clin EEG Neurosci.* 2015;46(1):4-15. https://doi.org/10.1177/1550059414555905
7. Stone J, Zeman A, Sharpe M. Functional weakness and sensory disturbance. *J Neurol Neurosurg Psychiatry.* 2002;73:0-4. https://doi.org/10.1136/jnnp.73.3.241
8. Дюкова Г.М., Столярова А В. Психогенные нарушения стояния и ходьбы по данным видеозаписи. *Журнал неврологии и психиатрии им. С.С. Корсакова.* 2001;101(12):13-18. [Dyukova GM, Stolyarova AV. Psychogenic disturbances of posture and gait by the data of videorecording. *Zhurn. Nevrologii i psikhiatrii im. S.S. Korsakova.* 2001;101(12):13-18. (In Russ.)].
9. Дюкова Г.М. Слабость кивательной (грудиноключично-сосцевидной) мышцы — диагностический тест при истерических параличах. *Журнал неврологии и психиатрии им. С.С. Корсакова.* 1999;1:56-59. [Dyukova GM. Slabost' kivatel'noi (grudino-klyuchichno-sostsevidnoi) myshtsy — diagnosticheskii test priistericheskikhparalichakh. *Zhurn. nevrologii i psikhiatrii im.* S.S. Korsakova. 1999;1:56-59. (In Russ.)].
10. Diukova GM, Ljachovetckaja NI, Begljarova MA, Gavrileyko GI. Simple Quantitative Analysis of Hoover's Test in Patients with Psychogenic and Organic Limb Pareses. *Journal of Psychosomatic Research.* 2013;74:361-364. Epub 2012 Nov 24. https://doi.org/10.1016/j.jpsychores.2012.10.004
11. Berry RB, Budhiraja R, Gottlieb DJ, Gozal D, Iber C, Kapur VK, Marcus C L, Reena M, ParthasarathyS, Quan SF, Redline S, Strohl KP, Ward SLD, Tangredi MM. Rules for scoring respiratory events in sleep: Update of the 2007 AASM manual for the scoring of sleep and associated events. *J Clin Sleep Med.* 2012;8:597-619. https://doi.org/10.5664/jcsm.2172
12. Bass Ch, HalliganP.Factitious disorders and malingering: challenges for clinical assessment and management. *Lancet.* 2014;383:1422-1432. https://doi.org/10.1016/S0140-6736(13)62186-8
13. Lauerma H. Nocturnal limb movements in conversion paralysis. *J Nerv Ment Dis.* 1993;181(11):707-708. https://doi.org/10.1097/00005053-199311000-00013
14. Дюкова Г.М., Голубев В.Л., Погромов А.П., Мнацаканян М.Г. Функциональные расстройства: современные представления о систематике клинических проявлений и патогенезе. (Обзор литературы). *Журнал неврологии и психиатрии им. С.С. Корсакова.* 2016;116(12):115-120. [Dyukova GM, Golubev VL, Pogromov AP, Mnatsakanyan MG. Funktsional'nye rasstroistva: sovremennye predstavleniya o sistematike klinicheskikh proyavleni i ipatogeneze. (Obzorliteratury). *Zhurn. nevrologii i psikhiatrii im. S.S. Korsakova.* 2016;116(12):115-120. (In Russ.)].
15. Чебан А.Г. Нейрогенная гипервентиляция (клинико-физиологическое исследование в цикле бодрствование—сон): Дис. ... канд. мед. наук. М. 1992. [Cheban AG. Neirogennayagiperventilyatsiya (kliniko-fiziologicheskoe issledovanie v tsikle bodrstvovanie—son): Dis. ... kand. mtd/ nauk. M. 1992. (In Russ.)].
16. Гигиенишвилли Д.А. Нейрофизиологические основы организации сна у больных с истерическим неврозом с латерализованными сенсомоторными дефектами: Дис. ... канд. мед. наук. Тбилиси. 1991. [Gigienishvilli DA. Neirofiziologicheskie osnovy organizatsii sna u bol'nykh s isistericheskim nevrozom s lateralizovannymi sensomotornymi defektami: Dis. ... kand. med. nauk. Tbilisi 1991. (In Russ.)].
17. Столярова А.В. Клинический и психофизиологический анализ функционально-неврологических расстройств: Дис. ... канд. мед. наук. М. 1998. [Stolyarova AV. Klinicheskii I psikhofiziologicheskii analiz funktsional'no-nevrologicheskikh rasstroistv: Dis. ... kand. med. nauk. M. 1998. (In Russ.)].
18. Голубев В.Л. Гиперкинетические синдромы (клинико-физиологический анализ): Дис. ... д-ра мед. наук. М. 1983. [Golubev VL. Giperkineticheskie sindromy (kliniko-fiziologicheskii analiz): Dis. ... kand. med. nauk. M. 1983. (In Russ.)].
19. Vuilleumier P. The neurophysiology of self-awareness disorders in conversion hysteria. In Book: The Neurology of Consciousness. Laureys S., Tononi, G. (Eds.). N-Y: Academic Press. https://doi.org/10.1016/b978-0-12-374168-4.00022-8