doi: 10.17116/jnevro20171171214-27

Магнитно-резонансная морфометрия нейропластических изменений головного мозга при консервативной терапии травматической плечевой плексопатии

С.А. ЖИВОЛУПОВ*, Е.Н. ГНЕВЫШЕВ, А.Г. ТРУФАНОВ, Л.В. ВОРОНКОВ, А.А. ЮРИН, Н.А. РАШИДОВ, И.Н. САМАРЦЕВ, И.Д. ПОЛТАВСКИЙ

Военно-медицинская академия им. С.М. Кирова, Санкт-Петербург, Россия

Цель исследования. Идентификация нейропластических изменений структур головного мозга при терапии травматической аксонопатии плечевого сплетения по данным МР-морфометрии. **Материал и методы**. МР-морфометрия серого и белого вещества головного мозга была изучена у 62 пациентов с травматической аксонотомией плечевого сплетения. **Результаты**. Установлена корреляционная связь между толщиной сенсомоторной коры, морфометрическими показателями (объем, диффузивность, фракционная анизотропия) подкорковых образований (кортикоспинальные тракты, малые (лобные) щипцы мозолистого тела) головного мозга с тяжестью неврологических нарушений и динамикой неврологического дефицита в зависимости от терапевтической стратегии. **Заключение**. Полученные данные позволили расширить современные представления о центральных механизмах посттравматической регенерации аксонов на модели травматической плечевой плексопатии, установить определенные закономерности нейропластических процессов в ЦНС, а также нейромодулирующий эффект нейромидина и ноофена. Предложено использовать отдельные морфометрические параметры в качестве маркеров реактивных нейропластических процессов в ЦНС.

Ключевые слова: *нейропластичность, магнитно-резонансная морфометрия, магнитно-резонансная трактография, травматическая плечевая плексопатия, регенерация, нейромидин, ноофен.*

MRI morphometry of neuroplastic changes in the brain after conservative treatment of traumatic brachial plexopathy

S.A. ZHIVOLUPOV, E.N. GNEVYSHEV, A.G. TRUFANOV, L.V. VORONKOV, A.A. JURIN, N.A. RASHIDOV, I.N. SAMARTSEV, I.D. POLTAVSKY

Kirov Military Medical Academy, St. Petersburg, Russia

Objective. To identify neuroplastic changes in the brain structures during treatment of traumatic axonotomy of the brachial plexus (the pathology of peripheral nervous system). **Material and methods.** MRI morphometry of white and grey matter was studied in 62 patients with traumatic axonotomy of the brachial plexus. **Results.** There were correlations between the thickness of sensorimotor cortex, morphometric parameters (volume, diffusion, fractional anisotropy) of subcortical formations (corticospinal tracts, the forceps minor), severity of neurological deficit and dynamics of clinical course depending on the therapeutic strategy. **Conclusion.** The results expand the current view on central mechanisms of posttraumatic axon regeneration on the model of traumatic brachial plexopathy and establish a neuromodulative effect of neuromidin and noofen. Some morphometric parameters may be used as the markers of reactive neuroplastic processes in the central nervous system.

Keywords: *brain neuroplasticity, MRI morphometry, MRI tractography, traumatic brachial plexopathy, regeneration, neuromidin, noofen.*

Введение

Концепция нейропластичности имеет большое значение для понимания закономерностей протекания различных патологических процессов в нервной системе, а также прогноза возможности восстановления нарушенных функций. В этом направлении продолжаются активные исследования, касающиеся изучения эндогенных и экзогенных факторов, которые могут повышать нейрональную и глиальную активность, увеличивать продолжительность жизни клетки, стимулировать аксональный

© Коллектив авторов, 2017

*e-mail: peroslava@yandex.ru

рост и развитие новых межнейрональных связей [1, 2]. При этом применяются различные экспериментальные и клинические модели. Среди последних травматические плексопатии считаются одной из наиболее адекватных, поскольку реактивные изменения ЦНС являются следствием массивного аксонального повреждения и разрыва связей с органами-мишенями. Более того, согласно современным представлениям, репаративные процессы и компенсация нарушенных функций при данной патологии происходят, в том числе за счет реорганизации ЦНС [3].

Для изучения нейродегенеративных, демиелинизирующих, неопухолевых заболеваний головного мозга, а также некоторых психических болезней в настоящее время широко используются современные методы нейровизуализации, в том числе магнитно-резонансная (МР-) воксель-базированная морфометрия, МР-трактография, МР-спектроскопия и функциональная магнитно-резонансная томография (фМРТ). Однако в доступной литературе мы не нашли работ, посвященных МР-морфометрическому исследованию головного мозга при травмах периферической нервной системы (ПНС). Немногочисленны и исследования с использованием фМРТ.

Цель настоящего исследования — идентификация нейропластических изменений структур головного мозга при различных терапевтических стратегиях комплексного консервативного лечения травматической аксонотомии плечевого сплетения.

Материал и методы

В исследование были включены 62 пациента, 45 мужчин и 17 женщин, в возрасте 18—59 лет с травматической плечевой плексопатией справа. Длительность заболевания была от 3 нед до 2 лет. Заболевание развивалось по типу аксонотмезиса у 48 больных, по типу плексотмезиса — у 14.

Признаков очаговой патологии ЦНС у пациентов обнаружено не было.

При обследовании больных, кроме неврологического осмотра, для оценки степени неврологического дефицита использовали шкалу невропатических нарушений — NIS (Neuropathy Impairment Scale), адаптированную для верхних конечностей. Во всех случаях выполнялась также стандартная стимуляционная электронейромиография (ЭНМГ) с использованием аппаратного комплекса «Нейро-МВП-Микро» производства ООО «Нейрософт» Россия. Кроме того, пациентам с болевым синдромом проводилась оценка интенсивности боли по 10-балльной визуальной аналоговой шкале (ВАШ).

МРТ выполняли на томографе Magnetom Symphony (Siemens, Германия) программное обеспечение Syngo 2004A, сила индукции магнитного поля 1,5 Тл, с градиентами 30 мТл/м. МРТ головного мозга включала традиционное МР-исследование (Т1-ВИ и Т2-ВИ), T1MPRAGE (Magnetization-Prepared Rapid Acquisition Gradient-recalled Echo — последовательность градиентного эхо с подготовкой намагниченности, линейным кодированием и ускоренным сбором данных) и DTI (Diffusion Tensor Imaging — одноимпульсная эхо-планарная последовательность без подавления сигнала от свободной жидкости). В дальнейшем полученные МР-изображения использовали для постпроцессинговой обработки структурных данных с помощью программы Free Surfer, позволяющей определить толщину коры в разных отделах головного мозга человека, в том числе при индивидуальном динамическом исследовании [4]. Исследование трактов головного мозга проводилось с использованием дополнительного пакета программного обеспечения TRACULA (Tracts Constrained by Underlying Anatomy — построение трактов на основе собственных анатомических данных), входящего в состав приложения Free Surfer. Постпроцессинговая обработка МР-изображений состояла из нескольких основных этапов: сегментация и реконструкция поверхности коры головного мозга, проверка точности реконструкции поверхности головного мозга и непосредственное измерение количественных показателей, реконструкция трактов головного мозга и измерение количественных показателей.

С целью изучения эффективности терапевтических вмешательств, проводившихся в течение одного месяца, все больные были рандомизированы на две однородные группы — контрольную и основную.

В контрольную группу вошел 31 пациент (23 с аксонотмезисом плечевого сплетения и 8 с плексотмезисом), которому наряду с физиотерапевтическими методами лечения (ультразвук с гидрокортизоном над проекцией поврежденного сплетения, массаж воротниковой зоны и рук, ЛФК, электро- или магнитостимуляция пораженной конечности, электрофорез с эуфиллином воротниковой зоны) применялся пирацетам по 800 мг 2 раза в сутки, трентал по 400 мг 3 раза в сутки, витамины группы В (мильгамма по 2 мл внутримышечно через день 15 инъекций на курс), нестероидные противовоспалительные препараты (мелоксикам по 7,5 мг внутрь после еды 1 раз в день в течение 21 дня).

В основную группу был включен 31 больной (25 — с аксонотмезисом плечевого сплетения и 6 с плексотмезисом), у которых консервативная терапия отличалась только тем, что вместо пирацетама и трентала применяли оригинальный антихолинэстеразный препарат нейромидин (по 15 мг внутримышечно в течение 10 дней, а далее внутрь по 20 мг 3 раза в сутки) и ноотропный препарат с транквилизирующими свойствами ноофен (по 250 мг 3 раза в сутки).

Выбор препаратов для сравнительного анализа в указанных группах был обусловлен, с одной стороны, возрастающим интересом к применению в неврологии антихолинэстеразных средств, а с другой — к поиску оптимальных ноотропных препаратов при данной патологии.

При статистической обработке данных был использован набор современных методов описательной и аналитической статистики, адекватных решаемым задачам и реализованных в статистических программах: Atte Stat (версия 8.2.6); Stat Xact (версия 11.1; «Cytel Co.», США) — пакет программ для точных непараметрических методов статистик; Past (версия 3.12). При анализе результатов использованы современные непараметрические рандомизированные и перестановочные процедуры интервальных статистических оценок и проверки гипотез (бутстреп и Монте-Карло).

Графическая реализация данных проводилась с помощью программы Graph Pad Prism (версия 6.01). Для проверки статистической однородности нескольких выборок были использованы процедуры однофакторного (критерий Фридмана) и двухфакторного (критерий Краскела—Уоллиса) дисперсионного анализа, для сравнения двух независимых выборок — критерий Уилкоксона—Манна—Уитни, для сравнения парных (связанных) наблюдений — парный (рангово-знаковый) критерий Вилкоксона, для анализа корреляций — ранговый коэффициент корреляции Спирмена.

В соответствии с международными рекомендациями (ICMJE, 2015) в качестве показателей неопределенности или варьирования измерений использовались доверительные интервалы (ДИ). Также согласно ICMJE при проверке статистических гипотез мы ориентировались не только на Р-значения, но и находили ДИ для изучаемых различий и оценивали «размер эффекта» [5]. С целью определения точности получаемых статистических оценок использовали ширину ДИ, т.е. разность границ ДИ.

ДИ для разности двух средних позволяли выполнить проверку нулевой гипотезы об отсутствии различий между ними (H0:Δ=0). Если (1—α)·100% ДИ для разности средних накрывал значение Δ=0, то нулевая гипотеза верна. Если ДИ для разности средних (Δ) не накрывал это (нулевое) значение, то проверяемая нулевая гипотеза H0 становится сомнительной и между сравниваемыми средними наблюдается статистически значимое различие на уровне значимости α. Для оценки «размер эффекта» использовали показатель *d*C Коэна. Согласно вербальной шкале Коэна (абсолютные) значения *d*C от 0,2 до 0,5 трактуются как слабый эффект, от 0,5 до 0,8 — как умеренный эффект и значения $dC \geqslant 0{,}8$ — как сильный эффект. ДИ для *d*C вычисляли с помощью электронной таблицы Effect Size Calculator.xls и программы Effect Size Generator.xls.

Результаты

Клиническая эффективность

Оценка клинической эффективности терапии у пациентов обеих групп проводилась до начала консервативной терапии и через 30 сут.

У большинства пациентов основной группы, в отличие от больных контрольной группы, где в подавляющем числе случаев наблюдалась незначительная положительная динамика или ее отсутствие, в исследуемой выборке уменьшение выраженности неврологического дефицита соответствовало одной либо двум градациям по NIS и ВАШ (критерий знаков, $p<0{,}0001$). При этом статистически значимых различий не выявлено по соотношению пациентов с различной степенью выраженности клинического эффекта между подгруппами мужчин/женщин (критерий Пирсона, $\chi^2=0{,}045$, df=1, $p=0{,}83$) и пациентов до и после 40 лет (критерий Пирсона, $\chi^2=3{,}048$, df=1, $p=0{,}08$). При оценке по шкале NIS после проведения курса терапии с включением нейромидина и ноофена наблюдалось статистически значимое уменьшение балльной оценки для каждого из рассматриваемых показателей (рангово-знаковый критерий Уилкоксона для парных наблюдений, $p<0{,}05$). При этом размер абсолютного эффекта, выраженный в виде медианы Ходжеса—Лемана для разностей парных значений NIS, составил 7,1/8,4/10,4 балла. Наибольшие величины показателей относительной клинической эффективности выявлены для дельтовидной мышцы — 50/70/90,1% и двуглавой мышцы плеча — 47,8/68,2/86,3%. Минимальный клинический эффект наблюдался при восстановлении силы кистевого хвата — 6,6/15,2/36,6%.

Результаты электромиографического исследования, выполненного через 30 сут от начала курса терапии, включавшего нейромидин и ноофен, свидетельствовали об улучшении нервно-мышечной проводимости во всех исследуемых мышечных группах в виде статистически значимого увеличения амплитуды М-ответа и скорости невральной проводимости (рангово-знаковый критерий Уилкоксона, $p>0{,}05$). При этом для подгрупп пациентов с различной клинической эффективностью по ВАШ, до и после 40 лет статистически значимых различий не выявлено (критерий Манна—Уитни, $p>0{,}05$); исследуемые пациенты основной группы через 30 сут от начала терапии статистически значимо не различались по структуре клинического эффекта, оцениваемого по изменению количества градаций шкалы NIS (попарное сравнение с использованием критерия Пирсона, $\chi^2=2{,}87$, df=3, $p>0{,}05$).

При сравнении абсолютного размера эффекта (*D*) и стандартизованного размера эффекта (*d*C) изменений клинического статуса пациентов по шкале

Таблица 1. **Зависимость толщины коры структур полушарий головного мозга от длительности заболевания и возраста**

До 6 мес		Более 1 года	
До 40/старше 40 лет		До 40/старше 40 лет	
	p		*p*
Левое полушарие			
Зона коры		*Зона коры*	
Верхняя часть прецентральной зоны	0,009	BA3a	0,001
BA6	0,023	BA45	0,002
Нижняя лобная извилина (глазничная часть)	0,035	Нижняя лобная извилина (треугольная часть)	0,006
Прецентральная извилина	0,037	Подмозолистая извилина	0,008
Верхняя лобная извилина	0,041	Средняя лобная извилина	0,010
Средняя лобная извилина	0,048	Нижняя лобная извилина (глазничная часть)	0,013
BA4p	0,049	Нижняя лобная извилина (оперкулярная часть)	0,014
		Верхняя часть предцентральной зоны	0,015
		Прецентральная извилина	0,021
		Постцентральная извилина	0,024
		BA4a	0,038
		BA6	0,043
		BA44	0,047
		BA4p	0,050
Правое полушарие			
Зона коры		*Зона коры*	
Прецентральная извилина	0,006	BA3a	0,001
Нижняя лобная извилина (глазничный отдел)	0,049	Нижняя лобная извилина (треугольная часть)	0,011
Нижняя часть прецентральной области	0,038	BA1	0,021
Нижняя лобная извилина	0,037	Средняя лобная извилина	0,024
		BA6	0,025
		BA4p	0,029
		Верхняя часть прецентральной области	0,029
		Предцентральная область	0,034
		BA45	0,041
		Подмозолистая извилина	0,046
		Нижняя лобная извилина (оперкулярная часть)	0,048

NIS и ВАШ между группами пациентов, получавших терапию с включением нейромидина и ноофена (основная группа), и пациентами, находившимися на стандартной терапии (контрольная группа), были выявлены статистически значимые различия в клинической эффективности, характеризующиеся высокой силой стандартизованного эффекта (dC=1,01, p=0,022) у больных основной группы. При этом разница значений абсолютных эффектов составила 4,11 балла по шкале NIS с преобладанием в основной группе.

Трансформация корковой архитектоники

При постпроцессинговом и статистическом анализе толщины коры 242 зон головного мозга для каждого пациента (в работе использованы 2 атласа зон парцелляции: Талайраха — 85 зон для одного полушария, Десикана—Киллиани — 36 зон для одного полушария) установлены участки коры, в которых изменения были статистически значимыми и характерными для исследованных групп по возрасту и длительности заболевания **(табл. 1)**.

При сравнении пациентов с длительностью заболевания 6—12 мес в подгруппах до и после 40 лет статистически значимые различия толщины коры головного мозга не выявлены. Как следует из анализа полученных данных, статистически значимые различия толщины коры обнаружены у больных с длительностью заболевания до 6 мес в обеих возрастных группах в прецентральной извилине, нижней части прецентральной области, нижней лобной извилине; у больных при длительности заболевания более 1 года в обеих возрастных группах в тех же зонах, а также в дополнительной моторной коре, подмозолистой извилине обоих полушарий.

Исходя из цели исследования, особый интерес представляла толщина коры прецентральной зоны у пациентов с травматической плечевой плексопатией при различной длительности заболевания **(рис. 1 и 2)**.

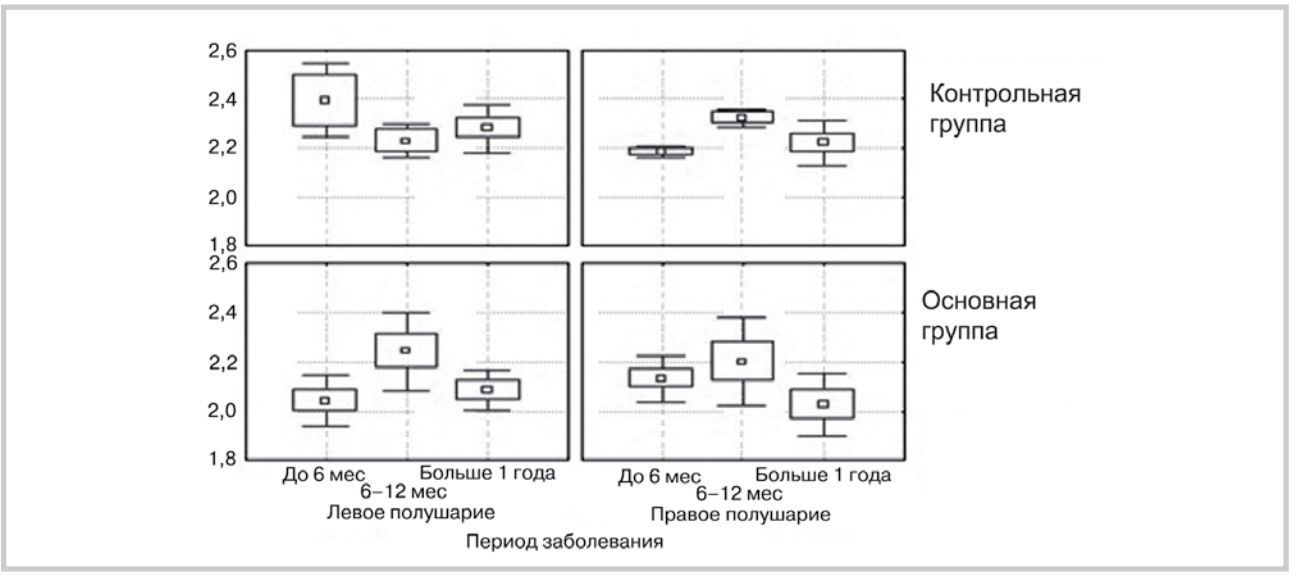

Рис. 1. **Динамика толщины коры (в мм) прецентральной извилины у пациентов основной и контрольной групп с травматической плечевой плексопатией в возрасте до 40 лет.**

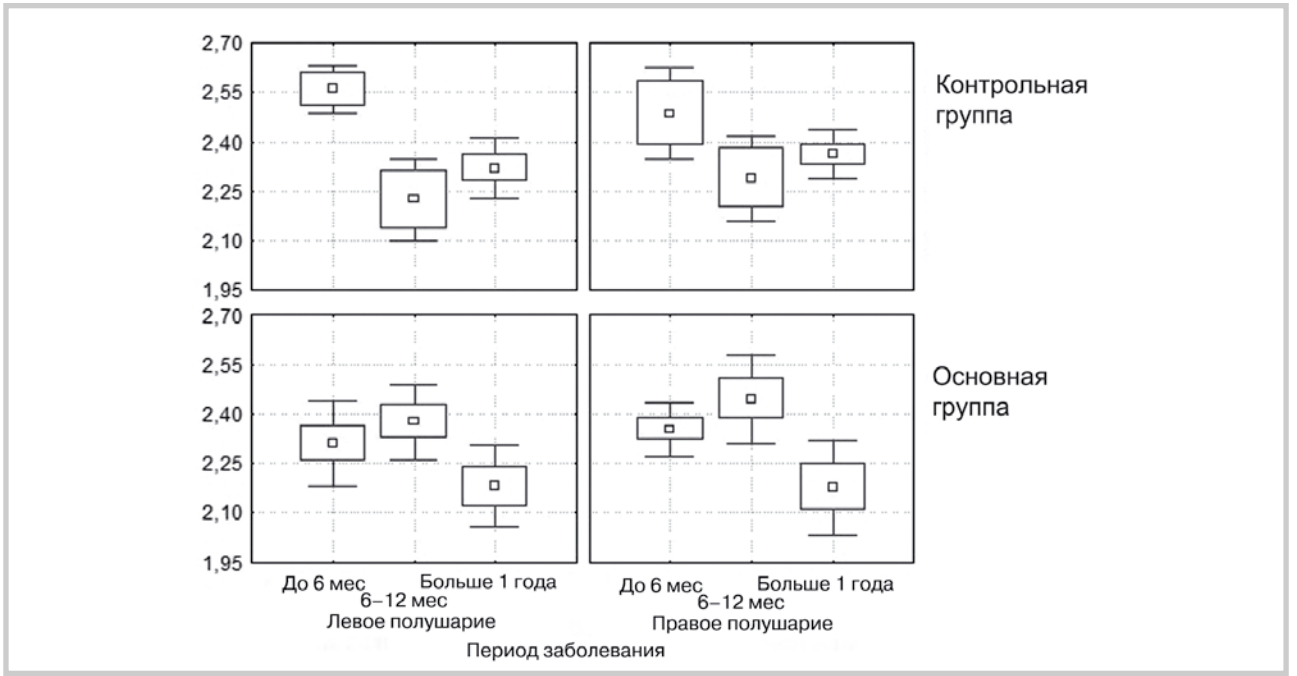

Рис. 2. **Динамика толщины коры (в мм) прецентральной извилины у пациентов основной и контрольной групп с травматической плечевой плексопатией в возрасте старше 40 лет.**

Из представленных данных следует, что у пациентов основной группы обеих возрастных подгрупп отмечалось увеличение толщины коры в прецентральной извилине обоих полушарий в период 6—12 мес и постепенное ее снижение в период более 1 года до показателей, близких к исходным значениям.

Из данных, представленных в **табл. 2**, следует, что из различных зон коры головного мозга обратная корреляционная связь между толщиной коры и тяжестью неврологических нарушений по шкале NIS была выявлена для нижней лобной извилины и постцентральной извилины — в обоих полушариях, средней лобной извилины, поля BA45 (по Бродману) — в правом полушарии, поля BA2 и BA3b (по Бродману) — в левом полушарии.

Результаты индивидуальной динамической морфометрии головного мозга пациента контроль-

Таблица 2. **Корреляционный анализ показателей толщины коры головного мозга и результатов оценки по NIS**

Анатомическая зона правого полушария	*r*	Анатомическая зона левого полушария	*r*
Нижняя лобная извилина (треугольная часть)	–0,33	Постцентральная извилина	–0,45
Нижняя лобная извилина	–0,46	Нижняя лобная извилина	–0,33
Средняя лобная извилина	–0,41	Постцентральная борозда	–0,33
Постцентральная извилина	–0,31	BA2	–0,39
BA45	–0,39	BA3b	–0,32

Таблица 3. **Толщина коры «значимых» зон головного мозга у пациента контрольной группы через 6 мес**

Зона коры головного мозга, мм	Левое полушарие	Правое полушарие	Δ, мм
Нижняя лобная извилина	0,232	–0,08	0,312
Верхняя височная извилина	–0,138	0,23	0,368
Парагиппокампальная область	–0,058	0,422	0,480
Парацентральная область	0,000	–0,178	0,178
Лобный полюс	0,229	–0,145	0,374
Височный полюс	0,197	0,569	0,766

Примечание. Значимыми считали изменения показателей толщины коры отдельных зон более 0,2 мм (в одном или обоих полушариях).

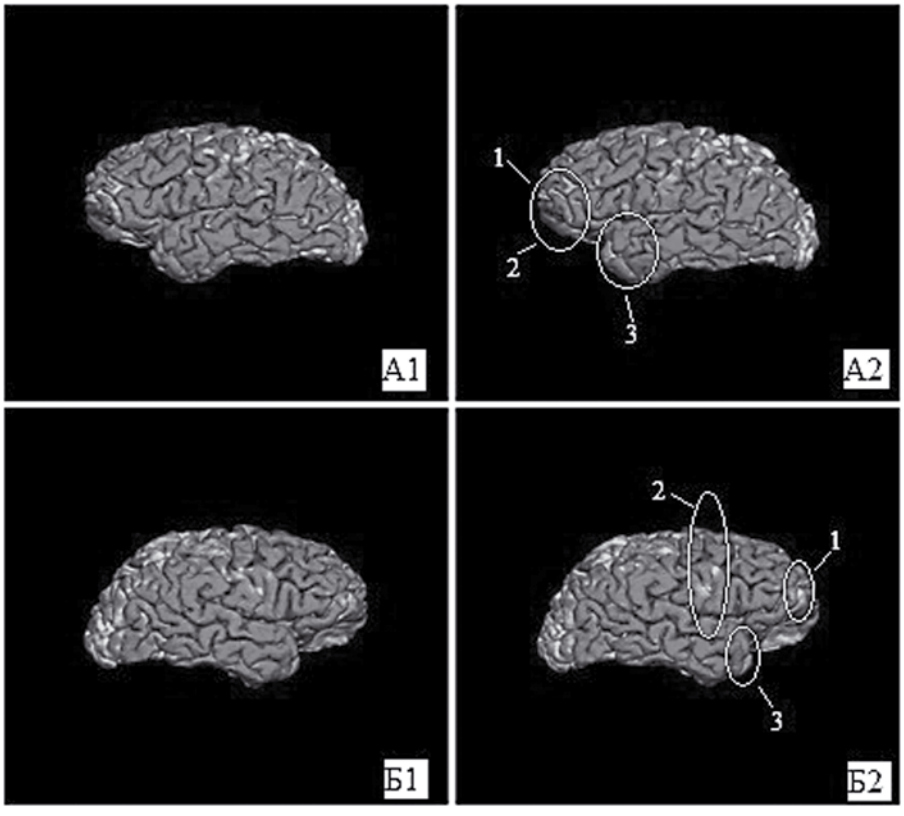

Рис. 3. **Результаты МР-морфометрии головного мозга пациента контрольной группы в динамике через 6 мес после травмы.**

А1 — латеральная поверхность левого полушария до лечения, А2 — латеральная поверхность левого полушария после лечения: 1 — полюс лобной доли, 2 — нижняя лобная извилина, 3 — полюс височной доли; Б1 — латеральная поверхность правого полушария до лечения, Б2 — латеральная поверхность правого полушария после лечения: 1 — полюс лобной доли, 2 — парацентральная область, 3 — полюс височной доли.

ной группы с тракционной плечевой плексопатией по типу аксонотмезиса вторичных пучков с вялым параличом правой руки при отсутствии положительных клинико-электрофизиологических результатов на фоне проводимой консервативной терапии представлены в **табл. 3** и на **рис. 3**.

Увеличение толщины коры наблюдалось в левом полушарии — в нижней лобной извилине, лоб-

ном и височном полюсах; в правом полушарии — в верхней височной извилине, парагиппокампальной области, нижней лобной извилине, височном полюсе. Значимого уменьшения толщины коры в обоих полушариях не наблюдалось **(см. рис. 3)**.

Результаты индивидуальной морфометрии головного мозга пациента основной группы с тракционной плечевой плексопатией справа по типу аксонотмезиса вторичных заднего и латерального пучков с глубоким вялым парезом руки при отчетливой положительной клинико-электрофизиологической динамике на фоне проводимой консервативной терапии представлены в **табл. 4** и на **рис. 4**.

Данный пример красноречиво свидетельствует, что отчетливая положительная клинико-электрофизиологическая динамика у пациентов основной группы, отражающая восстановление функций поврежденного сплетения по типу аксонотомии, связана с позитивными нейропластическими корковыми изменениями: количество «значимых» зон головного мозга было существенно больше (в левом полушарии — парацентральная область, предцентральная извилина, подмозолистая извилина, отдельные зоны лобной коры, задняя часть поясной извилины; в правом полушарии — верхняя часть предцентральной борозды, а также отдельные зоны височной и лобной коры). Морфометрические изменения в сенсомоторной коре, а также дополнительных моторных зонах обоих полушарий у пациентов основной группы были более отчетливыми, чем у пациентов контрольной группы.

Морфометрические особенности трактов головного мозга

Изучение белого вещества головного мозга было проведено у 28 пациентов с травматической плечевой плексопатией по типу аксонотмезиса, вошедших в основную и контрольную группы, а также у 18 здоровых. Была выполнена МР-трактография, последующая постпроцессинговая обработка DTI-изображений анатомических трактов (8 парных трактов: кортикоспинальный тракт, пояс — поясная извилина, нижний продольный пучок, верхний продольный пучок — теменная часть, верхний продольный пучок — височная часть, крючковидный пучок, передняя таламическая лучистость, пояс — угловой пучок; 2 непарных тракта: мозолистое тело — большие (затылочные) щипцы, мозолистое тело — малые (лобные) щипцы).

Изучались следующие показатели: VOL — объем, AD — аксиальная диффузивность, RD — радиальная диффузивность, MD — средняя диффузивность, FA — фракционная анизотропия. В каждом из них средний показатель диффузивности и фракционной анизотропии всего тракта, а также показатель в точке наиболее вероятного расположения тракта. После завершения постпроцессинговой обработки было возможно изучение показателей в любой точке перечисленных трактов. В процессе обработки данных выделены основные наиболее информативные показатели: объем тракта (VOL, в вокселях), средние показатели аксиальной(AD_S), медиальной (MD_S), радиальной (RD_S) диффузивности и фракционная анизотропия (FA_S). Во время исследования нами был сделан вывод, что коэффициенты диффузивности и фракционной анизотропии в точке наиболее вероятного расположения тракта и любой другой точке тракта имеют интерес исключительно для очаговых поражений белого вещества мозга, поэтому в нашей работе практического значения не имели и в дальнейшем анализе не использовались.

После обработки полученных данных по всем исследуемым анатомическим трактам **(табл. 5, рис. 5)** были выделены 2 тракта, в которых обнаружены статистически значимые изменения: кортикоспинальный тракт (Corticospinal Tract — CST) и малые щипцы (Forceps Minor — FM).

При левосторонней локализации повреждения плечевого сплетения (12 больных) отмечалось уменьшение объема малых щипцов, кортикоспинального тракта правого полушария, увеличение показателя объема левого кортикоспинального тракта, а также увеличение среднего показателя аксиальной диффузивности правого кортикоспинального тракта и фракционной анизотропии левого кортикоспинального тракта в течение всего периода наблюдения. Показатели фракционной анизотропии малых щипцов в период более 1 года снижались, как и объем данного тракта **(табл. 6)**.

При правосторонней локализации плечевой плексопатии у 16 пациентов в малых щипцах в период 6—12 мес отмечалось увеличение показателя фракционной анизотропии и уменьшение показателей диффузивности, а в период более 1 года происходило снижение этих показателей к значениям, близким исходным; в кортикоспинальном тракте обоих полушарий наблюдалось постепенное увеличение фракционной анизотропии, уменьшение показателей радиальной диффузивности в левом кортикоспинальном тракте, аксиальной и радиальной диффузивности в правом кортикоспинальном тракте в течение всего периода наблюдения **(табл. 7)**.

Для установления особенностей изменения исследуемых трактов при различной динамике неврологического статуса у больных с травматической плечевой плексопатией по типу аксонотмезиса и плексотмезиса был проведен дополнительный анализ полученных результатов **(рис. 6 и 7)**.

Из представленных на **рис. 6** данных следует, что у пациентов контрольной группы (отрицательная динамика или отсутствие динамики неврологического статуса) наблюдалось постепенное уменьшение объема кортикоспинального тракта контралате-

Таблица 4. **Изменения толщины коры «значимых» зон у пациента основной группы через 6 мес**

Зона коры головного мозга	Левое полушарие	Правое полушарие	Δ, мм
Парацентральная область	0,321	0,181	0,502
Задняя часть поясной извилины	0,305	0,222	0,527
Нижняя лобная извилина	0,296	0,003	0,299
Нижняя теменная извилина (угловая)	0,228	0,246	0,474
Постцентральная извилина	0,08	0,173	0,253
Прецентральная извилина	0,212	0,029	0,241
Подмозолистая извилина	0,248	0,213	0,461
Верхняя височная извилина	0,116	0,415	0,531
Нижняя височная извилина	0,172	0,177	0,349
Центральная извилина	0,19	0,055	0,245
Латеральная орбитальная извилина	—0,078	0,248	0,326
Средняя орбитальная извилина (обонятельная)	0,207	—0,095	0,302
Орбитальная борозда (Н-образная)	0,194	0,371	0,565
Верхняя часть предцентральной извилины	0,047	0,305	0,352
Латеральная орбитофронтальная область	0,246	0,374	0,62
Оперкулярная часть	0,135	0,118	0,253
Орбитальная часть	0,057	0,215	0,272
Лобный полюс	0,267	0,024	0,291
Височный полюс	0,006	0,484	0,49

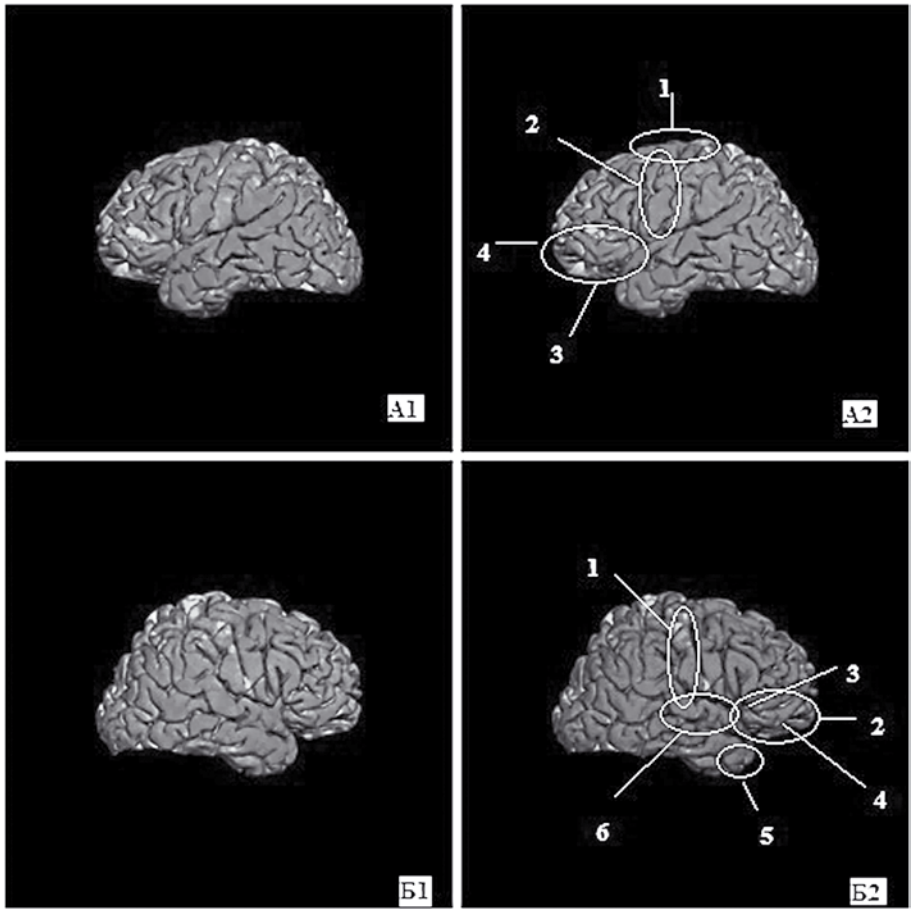

Рис. 4. **Результаты МР-морфометрии головного мозга пациента основной группы в динамике через 6 мес.**

А1 — латеральная поверхность левого полушария до лечения, А2 — латеральная поверхность левого полушария после лечения: 1 — лобный полюс, 2 — нижняя лобная извилина, 3 — орбитофронтальная зона; Б1 — латеральная поверхность правого полушария до лечения, Б2 — латеральная поверхность правого полушария после лечения: 1 — парацентральная область, 2 — орбитофронтальная область, 3 — подорбитальная извилина.

Таблица 5. **Характеристика количественных показателей исследованных трактов головного мозга**

Тракт	Показатель	*M*±*SD*
Малые щипцы	Объем	1232±386
	Аксиальная диффузивность средняя	0,001248±0,000068
	Радиальная диффузивность средняя	0,000601±0,000059
	Медиальная диффузивность средняя	0,000821±0,000051
	Фракционная анизотропия средняя	0,433257±0,044915
Кортикоспинальный	Объем	2235±659
	Аксиальная диффузивность средняя	0,001211±0,000048
	Радиальная диффузивность средняя	0,000581±0,000040
	Медиальная диффузивность средняя	0,000791±0,000038
	Фракционная анизотропия средняя	0,455981±0,027486

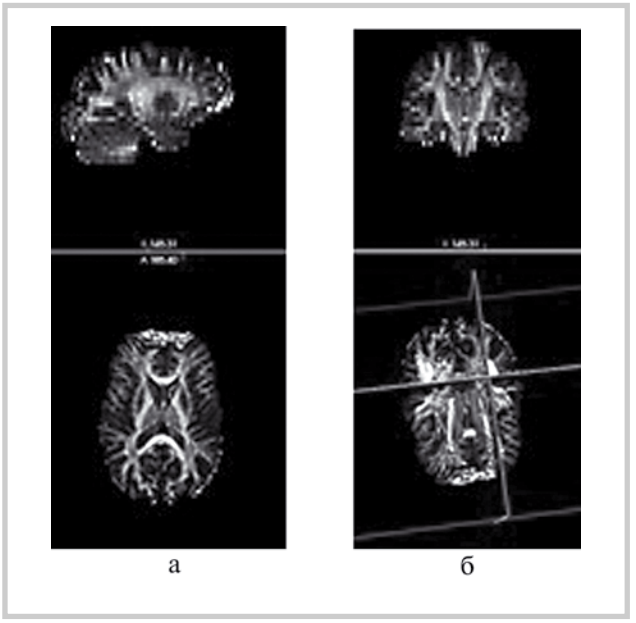

Рис. 5. **Иллюстрация постпроцессинговой обработки левого кортикоспинального тракта (а и б).**

рально пораженному сплетению, а у больных основной группы (положительная динамика) показатели объема тракта сохранялись на прежнем уровне либо незначительно увеличивались.

Из анализа представленных на **рис. 7** данных следует, что при отрицательной динамике или отсутствии динамики неврологического статуса (больные контрольной группы) наблюдалось постепенное уменьшение объема малых щипцов, а при положительной динамике у больных основной группы — показатели объема колебались на уровне, близком к исходным значениям, либо в период более 1 года незначительно превышали исходные значения.

Как следует из анализа результатов, представленных в **табл. 8**, обратная сильная корреляционная связь была выявлена между объемом кортикоспинального тракта контралатерально пораженному сплетению, показателем фракционной анизотропии малых щипцов мозолистого тела и тяжестью неврологических нарушений по шкале NIS, а прямая сильная корреляционная связь была обнаружена между показателями аксиальной и радиальной диффузивности малых щипцов и тяжестью неврологических нарушений по шкале NIS.

Обсуждение

Согласно современным представлениям в основе компенсаторно-восстановительных процессов при заболеваниях и травмах нервной системы лежит адаптивная нейропластичность, в рамках которой развиваются морфофункциональные изменения, включающие репаративные процессы (регенерация аксонов и дендритов, синаптогенез) и компенсацию нарушенных функций за счет реорганизации ЦНС (в частности, формирование дополнительных соматосенсорных проекций, изменение карты кортикальных областей).

Травматические поражения ПНС (особенно повреждение плечевого сплетения по типу аксонотмезиса и плексотмезиса как самая тяжелая клиническая форма) являются оптимальной клинической моделью для изучения основных закономерностей нейропластичности, поскольку при данной патологии не затрагивают стратегически важные зоны головного мозга, ответственные за развитие пластических изменений (например, гиппокамп, который вовлекается в патологические процессы при заболеваниях и травмах ЦНС). Так, в нашем исследовании с помощью МР-морфометрии и МР-трактографии выявлено, что травматические плечевые плексопатии вызывают существенные реактивные нейропластические изменения на различных этажах ЦНС: в первую очередь в предцентральной зоне и моторном поле ВА4а (по Бродману). При этом статистически значимые различия толщины коры головного мозга были характерны преимущественно для отдельных зон лобной коры. Кроме того, достоверные изменения также выявлены в параметрах кортикоспинального тракта и малых щипцов. Важно отметить, что они зависели от давности травмы и динамики неврологических расстройств (терапевтическая стратегия).

Таблица 6. **Количественные показатели трактов при левосторонней локализации повреждения плечевого сплетения (*M±SD*)**

Анатомическая зона/ показатель	Длительность заболевания		
	0—6 мес	6—12 мес	Более 1 года
FMVOL	1642±436	1361±241	1099±315
FMAD_S	0,001225±0,000073	0,001282±0,000082	0,001275±0,000015
FMRD_S	0,000582±0,000013	0,000575±0,000007	0,000679±0,000159
FMMD_S	0,000797±0,000015	0,000811±0,000032	0,000878±0,000111
FM FA_S	0,452423±0,037784	0,47789±0,026231	0,401742±0,102448
Левое полушарие			
CSTVOL	2611±261	3135±594	2880±301
CST AD_S	0,001213±0,000000	0,00122±0,000027	0,001264±0,000015
CSTRD_S	0,000573±0,000016	0,000609±0,000023	0,000572±0,000012
CST MD_S	0,000786±0,000011	0,000813±0,000024	0,000803±0,000013
CST FA_S	0,46589±0,013967	0,468442±0,006264	0,477533±0,001260
Правое полушарие			
CSTVOL	3023±298	2964±156	2039±174
CST AD_S	0,001189±0,000004	0,001228±0,000024	0,001257±0,000000
CSTRD_S	0,000571±0,000030	0,000604±0,000020	0,00057±0,000040
CST MD_S	0,000777±0,000021	0,000812±0,000021	0,000799±0,000027
CST FA_S	0,455818±0,026489	0,444028±0,005866	0,479072±0,028023

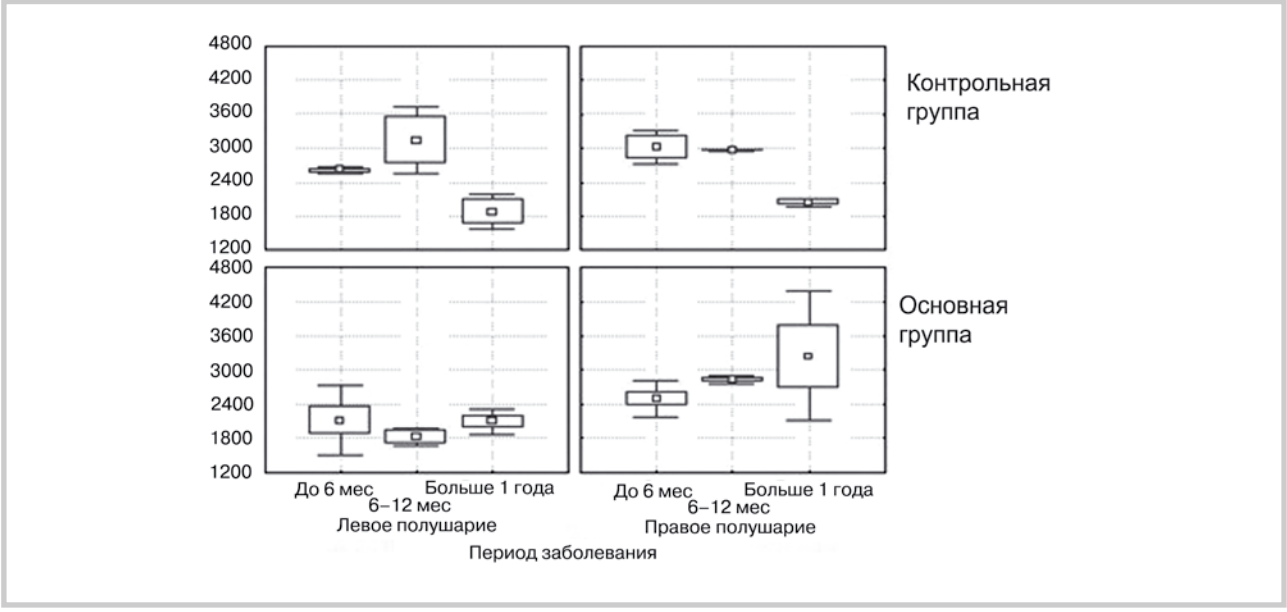

Рис. 6. **Объем кортикоспинального тракта (в кубических сантиметрах) в различные периоды заболевания в зависимости от проведенной терапии.**

Площадь и толщина поверхностных зон коры головного мозга имеют определенную цитоархитектонику и онтогенетические корни. При этом кортикальные нейроны формируют нечто подобное «онтогенетическим колоннам», ориентированным перпендикулярно поверхности головного мозга. Изменение толщина коры зависит от функционирования онтогенетически однородной популяции нейронов и является таким образом одним из наиболее надежных маркеров нейропластичности. В исследовании O. Almeida и соавт. [6] показано, что у пациентов в дебюте маниакально-депрессивного психоза отмечается уменьшение толщины префронтальной коры по сравнению со здоровыми. Кроме того, те же авторы выявили, что курение вызывает атрофию и уменьшение толщины коры в определенных зонах головного мозга.

Наши данные согласуются с результатами исследований [7—9] по изучению реорганизации функциональной активности корковых и подкорковых образований головного мозга после реконструктивных операций на плечевом сплетении с исполь-

Таблица 7. **Количественные показатели трактов при правосторонней локализации повреждения плечевого сплетения (*M±SD*)**

Анатомическая зона/показатель	Длительность заболевания		
	0—6 мес	6—12 мес	Более 1 года
FMVOL	1335±401	1238±323	1397±163
FMAD_S	0,001244±0,000063	0,001187±0,000054	0,001214±0,000072
FMRD_S	0,000601±0,000078	0,000578±0,000016	0,000608±0,000039
FMMD_S	0,000815±0,000060	0,000781±0,000008	0,000811±0,000049
FM FA_S	0,423288±0,063252	0,446546±0,042455	0,426569±0,022658
	Левое полушарие		
CSTVOL	2009±605	1825±160	2140±219
CST AD_S	0,001215±0,000033	0,001215±0,000031	0,001209±0,000012
CSTRD_S	0,000598±0,000046	0,000575±0,000060	0,000572±0,000024
CST MD_S	0,000806±0,000040	0,000789±0,000051	0,000786±0,000018
CST FA_S	0,446381±0,027022	0,466909±0,033223	0,463343±0,017357
	Правое полушарие		
CSTVOL	2408±327	2836±273	3055±638
CST AD_S	0,001228±0,000043	0,001198±0,000007	0,001181±0,000004
CSTRD_S	0,000622±0,000055	0,000575±0,000012	0,000569±0,000041
CST MD_S	0,000824±0,000049	0,000783±0,000011	0,000774±0,000026
CST FA_S	0,433857±0,031383	0,45634±0,007635	0,454218±0,031402

Таблица 8. **Корреляционный анализ исследуемых показателей трактов и степени неврологических нарушений (по шкалам NIS+ВАШ)**

Исследуемые тракты/показатели	*r*
Малые щипцы — радиальная диффузия (средний показатель)	0,89
Малые щипцы — фракционная анизотропия (средний показатель)	–0,72
Кортикоспинальный тракт — объем	–0,72

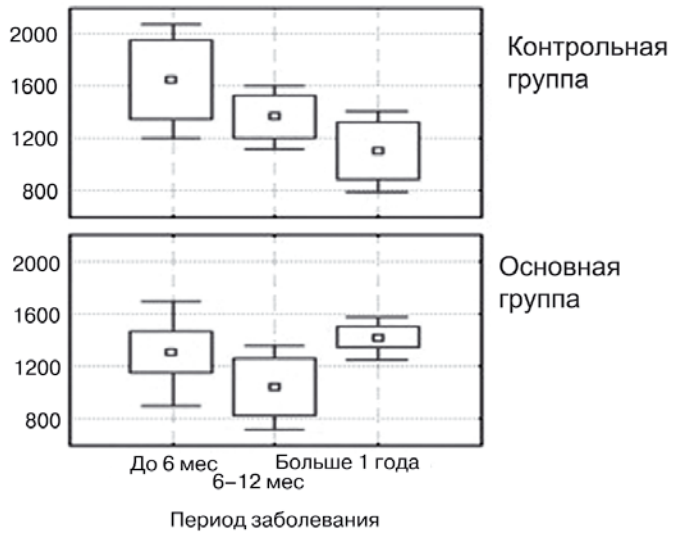

Рис. 7. **Объем малых шипцов (в вокселях) в различные периоды заболевания в зависимости от проведенной терапии.**

зованием фМРТ (трансплантация межреберного нерва для замещения поврежденного участка кожно-мышечного нерва с целью реиннервации двуглавой мышцы плеча). В этих работах было показано, что у пациентов с травматической плечевой плексопатией до оперативного вмешательства отмечалось снижение функциональной активности гомолатеральной сенсомоторной коры. После хирургиче-

ской реконструкции поврежденного сплетения и постепенного восстановления функций, через 3 мес активация коры практически отсутствовала, в срок от 3 до 9 мес была не столь отчетлива, однако локализовалась в обоих полушариях, а через 1 год, когда клинически восстановление было отчетливым, функциональная активность сенсомоторной коры обоих полушарий была максимальной за весь период наблюдения [7—9].

В другом исследовании с применением фМРТ [10] были выявлены изменения функциональной активности зон коры головного мозга пациента с грубым повреждением плечевого сплетения и комплексным регионарным болевым синдромом. После реконструкции поврежденных структур волокнами неповрежденного плечевого сплетения установлена билатеральная активация нейронов в таламусе, хвостатом ядре, островке, сенсомоторной коре в ответ на сгибание предплечья; выявлено снижение активности нервных клеток в сенсомоторной коре в ответ на движения пальцев и дополнительная их активация в контралатеральных повреждению нижней лобной извилине и таламусе, билатерально — в островках. Комплексный регионарный болевой синдром после трансплантации значительно регрессировал. Авторами был сделан вывод, что восстановление функции конечности и уменьшение болевого синдрома были ассоциированы с активацией сенсомоторной коры и других отделов головного мозга.

Реорганизация сенсомоторной коры головного мозга также зафиксирована [11] при повреждении срединного нерва по данным фМРТ (3 Тл) с определением уровня оксигенации крови. Установлено, что при тактильной стимуляции травмированной руки активация клеток в первичной сенсомоторной коре была существенно больше, чем при стимуляции срединного нерва здоровой руки; также наблюдалось перераспределение активности нейронов сенсомоторной коры в полушариях, которое было представлено существенным повышением активации гомолатерального полушария при стимуляции поврежденного нерва. Несмотря на улучшение в неврологическом статусе больных, полностью неврологический дефицит не регрессировал, что также нашло отражение в недостаточном «корковом ответе».

Ремоделирование функциональной активности коры головного мозга было продемонстрировано в исследовании [12] с участием 5 больных, у которых была диагностирована травматическая плечевая плексопатия с синдромом тотального повреждения первичных пучков (высокий уровень поражения по типу авульсии C5—Th1 корешков). Пациентам выполняли реиннервацию (пластика) поврежденного плечевого сплетения в зоне формирования срединного нерва волокнами *n. ulnaris* (C7 корешкового нерва) здоровой конечности. В течение всего периода наблюдения (от момента хирургического лечения до 82 мес после операции) отмечалось медленное уменьшение моторного дефицита в поврежденной конечности в зоне иннервации срединного нерва. Через 71±6,8 мес выполняли фМРТ головного мозга, результаты которой сравнивали с группой контроля (9 пациентов). У больных после пластики плечевого сплетения наблюдалась активация нейронов сенсомоторной коры, таламуса, мозжечка в обоих полушариях, при этом индекс латерализации указывал на то, что доминирующей была активация клеток в контралатеральном повреждению полушарии.

Сходные данные были получены при изучении основных закономерностей нейропластичности у пациентов с церебральным инсультом [13—16]: по данным фМРТ, у больных отмечалось снижение целостности белого вещества за счет уменьшения ФА и общего числа волокон, например в нисходящих моторных трактах в проекции задней ножки внутренней капсулы. Ряд исследователей выявили микроструктурные изменения серого вещества головного мозга при церебральном инсульте, в частности в зонах таламуса и гиппокампа. Так, P. Schaapsmeerders и соавт. [17] установили, что у пациентов до 50 лет через 10 лет после перенесенного острого нарушения мозгового кровообращения отмечается снижение целостности ипсилатерального гиппокампа. Для объяснения данного феномена авторы предложили теорию распространяющейся депрессии, согласно которой вследствие дисбаланса ионного гомеостаза происходит транзиторное нарушение функции отдаленного участка мозга (диашиз), приводящее ко вторичному нейрональному повреждению, а также разобщение гиппокампа из-за поражения проводящих путей.

Изложенные выше данные позволяют предполагать, что, с одной стороны, при рациональном лечении травм ПНС целесообразно использование в комплексной терапии медикаментозных средств, обладающих способностью влиять на «даптивную нейропластичность (антихолинэстеразные и ноотропные препараты), а с другой — изменения толщины первичной сенсомоторной коры, вторичных моторных зон, объема, средних показателей аксиальной и радиальной диффузивности, ФА кортикоспинального тракта и малых щипцов могут быть нейровизуализационными маркерами нейропластичности. Наш выбор нейромидина среди других антихолинэстеразных средств был обусловлен его умеренным центральным (проникает через гематоэнцефалический барьер) и периферическим действиями, что предполагает модуляцию нейрональных сетей и синаптогенез в ЦНС, а также усиление сенсорной афферентации, необходимой для физиологической активации нейропластичности. Применение ноофена для лечения больных основной группы связано с необходимостью поиска альтерна-

тивных пирацетаму ноотропных средств, поскольку последний оказался недостаточно эффективным [18].

По нашим данным, положительная динамика неврологического статуса больных основной группы (по шкалам NIS и ВАШ и параметрам ЭНМГ) сопровождается увеличением толщины коры в первичном моторном поле, компенсаторным увеличением объема кортикоспинального тракта и малых щипцов; а при отрицательной динамике или отсутствии динамики неврологического статуса у больных контрольной группы — снижением толщины коры в предцентральной зоне и объема кортикоспинального тракта и малых щипцов. В связи с этим количество зон коры в проекции моторных, сенсорных областей, а также ближайших к ним, вовлеченных в процесс нейропластичности, может являться индикатором успешности восстановления неврологического дефицита на уровне не только периферического звена нервной системы, но и на спинальном и супраспинальном уровнях. Более того, сравнительный анализ морфометрических и трактографических результатов показал наличие определенной общности выявленных нейропластических изменений в сером и белом веществе головного мозга — зоны коры в большей степени соответствовали топической проекции кортикоспинального тракта и малых щипцов.

Обобщая информацию об основных закономерностях нейропластических изменений у пациентов с травматической плечевой плексопатией, можно предположить несколько возможных паттернов: во-первых, следует отметить, что снижение фракционной анизотропии трактов отражает нарушение направленности и интегральности его микроструктуры, а именно, миелина и микротрубочек, что может быть индикатором демиелинизации за счет нейровоспаления [19], во-вторых, поражение трактов может протекать по механизму ретроградной валлеровой дегенерации [20], в-третьих, нарушение микроструктуры трактов может постепенно развиваться вследствие первоначально функциональных нарушений нейрональных сетей вследствие деафферентации [21]. Кроме того, изменение микроструктуры трактов может происходить вследствие нейропластических изменений в ответ на снижение физической активности или, напротив, тренировку и рациональную терапию с применением антихолинэстеразных средств и ноотропных препаратов. Данный факт, на наш взгляд, может отражать значимость компенсаторных изменений некоторых проводящих трактов, а значит, и нейрональных сетей непораженного полушария в восстановлении утраченных функций, что соотносится с данными о повышении фракционной анизотропии контралатерального полушария (например, таламуса) и структурном ремоделировании кортико-спинального тракта.

Таким образом, в настоящем исследовании установлено, что исход травматической плечевой плексопатии во многом зависит от состояния серого и белого вещества головного мозга, что, по-видимому, отражает высокую значимость резервных возможностей нейронных сетей мозга в развитии компенсаторно-восстановительных процессов на уровне ПНС. В свете полученных данных использование нейромидина и ноофена в комплексной терапии больных данного профиля является вполне корректным, поскольку повышает эффективность лечения за счет оптимизации нейропластичности; а МР-морфометрия и МР-трактография являются надежными инструментами для контроля эффективности лечения и прогноза исходов травм ПНС.

Конфликт интересов отсутствует.

ЛИТЕРАТУРА

1. Duffau H. Brain plasticity: from pathophysiological mechanisms to therapeutic applications. *J Clin Neurosci.* 2006;13:9:885-897.
   doi: 10.1016/j.jocn.2005.11.045
2. Живолупов С.А., Самарцев И.Н. Нейропластичность: патофизиологические аспекты и возможности терапевтической модуляции. *Журнал неврологии и психиатрии им. С.С. Корсакова.* 2009;109:4:78-85.
3. Боголепова А.Н., Чуканова Е.И. Проблема нейропластичности в неврологии. *Журнал неврологии и психиатрии им. С.С. Корсакова (Приложение «Инсульт»).* 2010;110:8:72-75.
4. Li W, Andreasen NC, Nopoulos P, Magnotta VA. Automated parcellation of the brain surface generated from magnetic resonance images. *Front Neuroinform.* 2013;7:23.
   doi: 10.3389/fninf.2013.00023
5. Nordenskjöld R, Larsson E-M, Ahlström H, Johansson L, Kullberg J. Automated interhemispheric surface extraction in T1-weighted MRI using intensity and symmetry information. *J Neurosci Methods.* 2013;222:97-105.
   doi: 10.1016/j.jneumeth.2013.11.007
6. Almeida OP, Garrido GJ, Lautenschlager NT, Hulse GK, Jamrozik K, Flicker L. Smoking is associated with reduced cortical regional gray matter density in brain regions associated with incipient Alzheimer disease. *Am J Geriatr Psychiatry.* 2008;16:92-98.
   doi: 10.1097/jgp.0b013e318157cad2
7. Hsieh JC, Cheng H, Hsieh H-M, Liao K-K, Wu Y-T, Yeh T-C, Ho L-T. Loss of interhemispheric inhibition on the ipsilateral primary sensorimotor cortex in patients with brachial plexus injury: fMRI study. *Ann Neurol.* 2002;51:3:381-385.
   doi: 10.1002/ana.10149
8. Malessy MJ, Thomeer RT, Dijk JG. Changing central nervous system control following intercostal nerve transfer. *J Neurosurg.* 1998;89:4:568-574.
   doi: 10.3171/jns.1998.89.4.0568
9. Malessy MJ, Bakker D, Dekker AJ, van Dijk JG, Thomeer RTWM. Functional magnetic resonance imaging and control over the biceps muscle after intercostal-musculocutaneous nerve transfer. *J Neurosurg.* 2003;98:2: 261-268.

doi: 10.3171/jns.2003.98.2.0261

10. Dimou S, Biggs M, Tonkin M, Hickie IB, Lagopoulos J. Motor cortex neuroplasticity following brachial plexus transfer. *Front Hum Neurosci.* 2013.

doi: 10.3389/fhhum.2013.00500

11. Rosen B, Chemnitz A, Weibull A, Andersson G, Dahlin LB, Björkman A. Cerebral changes after injury to the median nerve: a Long-term follow up. *J Plast Surg Hand Surg.* 2012;46:2:106-112.

doi: 10.3109/2000656x.2011.653257

12. Hua XY, Liu B, Qiu Y-Q, Tang W-J, Xu W-D, Liu H-Q, Xu J-G, Gu Y-D. Long-term ongoing cortical remodeling after contralateral C-7 nerve transfer. *J Neurosurg.* 2013;118:4:725-729.

doi: 10.3171/2012.12.jns12207

13. Wang LE, Tittgemeyer M, Imperati D, Diekhoff S, Ameli M, Fink GR, Grefkes C. Degeneration of corpus callosum and recovery of motor function after stroke: a multimodal magnetic resonance imaging study. *Human Brain Mapping.* 2012;33:2941-2956.

doi: 10.1002/hbm.21417

14. Gerloff C, Bushara K, Sailer A, Wassermann EM, Chen R, Matsuoka T, Waldvogel D, Wittenberg GF, Ishii K, Cohen LG, Hallett M. Multimodal imaging of brain reorganization in motor areas of the contralesional hemisphere of well recovered patients after capsular stroke. *Brain.* 2006;129:791-808.

doi: 10.1093/brain/awh713

15. Lindenberg R, Renga V, Zhu LL, Betzler F, Alsop D, Schlaug G. Structural integrity of corticospinal motor fibers predicts motor impairment in chronic stroke. *Neurology.* 2010;74:280-287.

doi: 10.1212/wnl.0b013e3181ccc6d9

16. Qiu M, Darling WG, Morecraft RJ, Ni CC, Rajendra J, Butler AJ. White matter integrity is a stronger predictor of motor function than BOLD response in patients with stroke. *Neurorehabilitation and Neural Repair.* 2011;25:275-284.

doi: 10.1177/1545968310389183

17. Schaapsmeerders P, Tuladhar AM, Maaijwee NAM, Rutten-Jacobs LCA, Arntz RM, Schoonderwaldt HC, Dorresteijn LDA, van Dijk EJ, Kessels RPC, de Leeuw F-E. Lower ipsilateral hippocampal integrity after ischemic stroke in young adults: a long-term follow-up study. *PLoS One.* 2015;10:0139772.

doi: 10.1371/journal.pone.0139772

18. Adams RJ, Albers G, Alberts MJ, Benavente O, Furie K, Goldstein LB, Gorelick P, Halperin J, Harbaugh R, Johnston SC, Katzan I, Kelly-Hayes M, Kenton EJ, Marks M, Sacco RL, Schwamm LH. Update to the AHA/ASA Recommendations for the Prevention of Stroke in Patients With Stroke and Transient Ischemic Attack. Stroke. *Stroke.* 2008;39:1647-1652.

doi: 10.1161/ 107.189063

19. Jang SH, Kwon YH, Lee MY, Kim J-R, Seo JP. Aging of the cingulum in the human brain: Preliminary study of a diffusion tensor imaging study. *Neurosci Lett.* 2016;610:213-217.

doi: 10.1016/j.neulet.2015.11.018

20. Werring DJ, Toosy AT, Clark CA, Parker GJM, Barker GJ, Miller DH, Thompson AJ. Diffusion tensor imaging can detect and quantify corticospinal tract degeneration after stroke. *Journal of Neurology Neurosurgery, and Psychiatry.* 2000;69:269-272.

doi: 10.1136/jnnp.69.2.269

21. Grefkes C, Fink GR. Reorganization of cerebral networks after stroke: new insights from neuroimaging with connectivity approaches. *Brain.* 2011;134(5):1264-1276.

doi: 10.1093/brain/awr033