Вариант синдрома Клиппеля—Треноне—Вебера

И.Б. КОМАРОВА[1], В.П. ЗЫКОВ[1]*, И.Е. ТАМБИЕВ[2], С.А. ВЛАДИМИРОВА[2], И.Л. СТЕПАНИЩЕВ[2], Л.С. МАМЕДОВА[1], О.В. КОЗЛОВА[1]

[1]Российская медицинская академия последипломного образования, Москва; [2]Тушинская городская детская больница, Москва

A variant of Klippel—Trenaunay—Weber syndrome

I.B. KOMAROVA, V.P. ZYKOV, I.E. TAMBIYEV, S.A. VLADIMIROVA, I.L. STEPANISHCHEV, L.S. MAMEDOVA, O.V. KOZLOVA

Russian Medical Academy of Postgraduate Education, Moscow; Tushino City Children Hospital, Moscow

Ключевые слова: *синдром Клиппеля—Треноне—Вебера, синдром Казабаха—Мерритта, синдром Стерджа—Вебера.*

Key words: *Klippel—Trenaunay—Weber syndrome, Kasabach—Merritt syndrome, Sturge—Weber syndrome.*

Синдром Клиппеля—Треноне—Вебера (КТВ) — редкое врожденное заболевание из группы факоматозов. В 1900 г. французскими врачами M. Klipper и P. Trenaunay [1] был описан случай остеогипертрофического невуса с варикозными венами, после чего болезнь получила название синдрома Клиппеля—Треноне. Классический вариант синдрома включает триаду признаков: капиллярную мальформацию, поражающую кожу одной или более конечностей; варикозно-расширенные вены и/или другие венозные аномалии на пораженной конечности; костную и мягкотканную гипертрофию. Частыми осложнениями остеогипертрофического невуса являются венозные тромбозы, эмболия легочной артерии, частые инфекции, хроническая коагулопатия [2—4]. В 1907 г. P. Weber [5] описал остеогипертрофический невус, подобный таковому при рассматриваемом синдроме, при котором сосудистые аномалии были представлены не венозными ангиопатиями, а артериовенозными фистулами. Внешне синдром Клиппеля—Треноне и синдром, описанный P. Weber, похожи, однако принципиальным отличием является характер сосудистых мальформаций: в первом случае они имеют низкоскоростной кровоток, во втором случае скорость тока крови, напротив, высокая. Позже в литературе появились сообщения [6] о случаях, когда у одного пациента остеогипертрофический невус сочетался с венозными и артериовенозными аномалиями, что дало основание выделить синдром КТВ.

Причина развития синдрома КТВ не установлена. В этом отношении предложено несколько теорий, объясняющих его происхождение: 1) действие повреждающего фактора на этапе фетального развития [7]; 2) генетическая мутация (делеция 5q или 11p, транслокация 8q22.3 и 14q13 [8]); 3) интранатально случившееся сдавление симпатических ганглиев расширенными микроскопическими артериовенозными анастомозами [3]; 4) повышенная экспрессия инсулиноподобного фактора роста (IGF2) [9]. Точные эпидемиологические данные о синдроме КТВ неизвестны.

К настоящему времени описано около 1000 случаев синдрома КТВ. Преобладания по полу или расовой принадлежности не отмечено [10]. Выделено 4 типичных признака синдрома КТВ: пятно на коже цвета портвейна (капиллярная мальформация), варикозно-расширенные вены в этой же области, локальная гипертрофия костей и мягких тканей и артериовенозные фистулы [10—13]. В подавляющем большинстве случаев остеогипертрофия с сосудистыми аномалиями отмечается в конечностях. Варианты вовлечения нервной системы в патологический процесс редки.

Мы представляем клинический случай синдрома КТВ с поражением сосудов головного мозга, а также костей и мягких тканей руки и головы.

Больная Б., 15 лет, поступила в психоневрологическое отделение Тушинской детской больницы (ПНО ТДБ) с жалобами на слабость и снижение чувствительности в правых конечностях.

Из анамнеза жизни: ребенок родился от 2-й беременности, 1-х срочных самостоятельных родов. Интранатально зарегистрирована тяжелая гипоксия неуточненного (в силу недостаточности информации в медицинских документах) генеза: оценка по Апгар на 1-й минуте 1 балл, реабилитация в отделении патологии новорожденных в течение 1-го месяца жизни. Тем не менее до достижения возраста 1 года 4 мес психомоторное развитие девочки соответствовало возрастным нормативам. Наследственная патология в семье не выявлена.

© Коллектив авторов, 2014

*e-mail: zykov_vp@mail.ru

Анамнез болезни: в возрасте 1 года 4 мес во время респираторного инфекционного заболевания впервые в жизни возникли повторявшиеся многократно на протяжении нескольких дней генерализованные судороги и правосторонний гемипарез, разрешившийся через несколько дней. При обследовании в стационаре указанные симптомы были расценены в рамках синдрома Стерджа—Вебера (СВ) на основании выраженного ангиоматоза левой половины лица. Поскольку по данным нейровизуализации (компьютерная томография — КТ) очагов ишемии не было обнаружено, слабость правых конечностей интерпретировалась как парез Тодда у пациента с симптоматической эпилепсией. Была назначена противосудорожная терапия — конвулекс 30 мг/кг.

Далее до 8 лет судороги не повторялись, однако родственники отмечали отставание психоречевого развития. В возрасте 8 лет госпитализировалась в связи с остро развившейся симптоматикой: сильная головная боль, многократная рвота, слабость правых конечностей, моторная афазия, сложно-парциальные судороги (эпилептический статус). В течение 3 нед на фоне коррекции противосудорожной терапии отмечена значительная положительная динамика с возвращением неврологического статуса к исходному уровню. При нейропсихологическом и логопедическом тестировании выявлены общее недоразвитие речи, олигофрения. Выписана с диагнозом «инсультоподобное состояние у ребенка с болезнью СВ».

В возрасте 11 лет больная вновь была экстренно госпитализирована: были констатированы отсутствие движений в правых конечностях, сильная головная боль в левой теменно-височной области, многократная рвота, ринит, фарингит, повышение температуры до фебрильных цифр. В неврологическом статусе помимо правостороннего гемипареза отмечены менингеальные симптомы (ригидность затылочных мышц и симптом Кернига). Длительность госпитализации — около 3 нед, выписана с полным восстановлением неврологического статуса до исходного уровня.

В возрасте 13 лет у девочки отмечено очередное ухудшение состояния на фоне респираторного инфекционного заболевания: правосторонний гемипарез, персистировавший 2 нед с последующим полным разрешением. Далее до последней госпитализации состояние стабильное, очаговая неврологическая симптоматика отсутствует.

При поступлении в ПНО ТДБ (настоящая госпитализация) отмечен правосторонний гемипарез без общемозговых симптомов. На голове, лице, шее, плечах и левой руке — массивный сливной невус. На 11-е сутки состояние девочки резко ухудшилось за счет выраженной общемозговой симптоматики (многократная рвота, сопор) и повышения температуры до 38 ºС, в связи с чем она была переведена в реанимационное отделение. В клиническом анализе крови: тромбоцитопения (147 тыс/мл), анемия (эритроциты $3{,}13 \cdot 10^{12}$/л, гемоглобин 96 г/л, гематокрит 25,4%), ускорение СОЭ до 38 мм/ч.

При КТ головы **(рис. 1)** очаговых изменений паренхимы не выявлено, патологические сигналы от внутримозговых сосудов, расцененные на предыдущих снимках как проявление энцефалотригеминального ангиоматоза, без динамики.

Ухудшение состояния оценивалось как проявление инфекционного токсикоза. Назначены антибактериальные препараты (роцефин, амикацин), инфузионная (глюкозо-солевая) терапия. На 14-е сутки на фоне сопора появляются приступы выраженного двигательного беспокойства при полном отсутствии вокализации с вовлечением правых конечностей при неподвижности левых, что дает основание диагностировать смену стороны гемипареза и гиперкинетический мутизм. К 18-м суткам отмечена нормализация температуры, неврологический статус прежний. На 25-е сутки появляются желтуха, спонтанные экхимозы на теле, резко снижается диурез, отмечаются гематурия, протеинурия, развиваются спонтанное носовое кровотечение, одышка. При ультразвуковом исследовании сердца был обнаружен тромб в правом предсердии.

В клиническом анализе крови регистрировалось падение уровня тромбоцитов (до единичных), усилилась анемия (эритроциты $2{,}5 \cdot 10^{12}$/л, гемоглобин 77 г/л, гематокрит 20,4%), СОЭ 55 мм/ч. В биохимическом анализе крови отмечено повышение уровня печеночных ферментов (ЩФ 561 Ед/л, АСТ 305 Ед/л, АЛТ 208 Ед/л), уровня билирубина (прямого до 68,5 мкмоль/л, непрямого до 27,6 мкмоль/л, об-

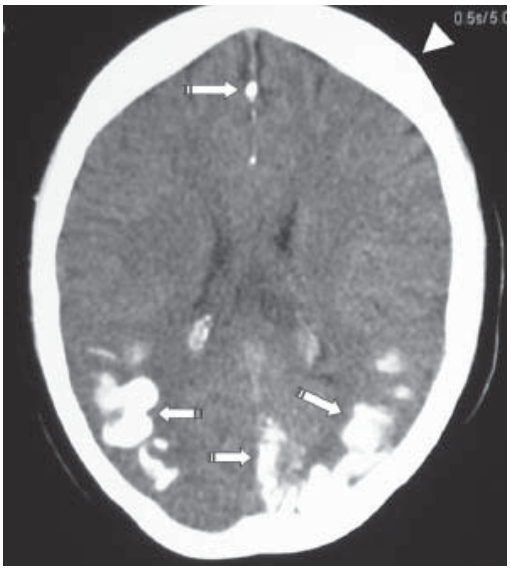

Рис. 1. **Компьютерная томограмма головы.**

Очаги повышенной плотности от извитых и расширенных вен мозга — флеболитов (толстые белые стрелки). Утолщение костей свода черепа (треугольная стрелка).

щего до 96,1 мкмоль/л), мочевины (35,5 ммоль/л), креатинина (296 мкмоль/л). По данным коагулограммы отмечаются гиперфибриногенемия (9,5 г/л), увеличение АЧТВ (48,2 с), тромбинового времени (17,8 с), повышение уровня D-димера (2009 нг/мл) и снижение активности протеина С (51%).

По результатам клинического исследования были диагностированы полиорганная недостаточность и синдром ДВС.

Ребенок был переведен на искусственную вентиляцию легких, назначены заместительная трансфузионная терапия (свежезамороженная плазма 400 мл однократно, тромбоконцентрат по 4 дозы дважды, эритроцитная масса трижды: 300, 250, 400 мл), антикоагулянтная терапия (гепарин 2500 ЕД 4 раза в сутки). Далее в течение 15 дней состояние ребенка стабильно тяжелое. К 50-м суткам от начала обострения заболевания у пациентки восстановлено самостоятельное дыхание, удалось компенсировать полиорганную недостаточность. Вместе с тем в клиническом анализе крови сохраняется анемия (эритроциты $2{,}61 \cdot 10^{12}$/л, гемоглобин 82 г/л, гематокрит 24,7%), ускорение СОЭ (55 мм/ч); в биохимическом анализе — повышение уровня печеночных ферментов (ЩФ 879 Ед/л, АЛТ 104 Ед/л) и прямого билирубина (9,8 мкмоль/л); в коагулограмме — гиперфибриногенемия (4,53 г/л), увеличение АЧТВ (68,6 с), тромбинового времени (27,5 с). Выполнена магнитно-резонансная томография — МРТ **(рис. 2)**, при которой выявлены комплексные сосудистые аномалии (венозные и артериовенозные), мягкотканная гипертрофия левой половины головы, черепа и признаки ишемии корковых отделов правого полушария и подкорковых структур с двух сторон.

Результаты МРТ в сочетании с клиническими данными (обширный капиллярный невус на голове и левой руке, геморрагический синдром) и инструментально-лабораторными (анемия, тромбоцитопения, повышение уровня D-димера и гиперфибриногенемия, кардиальный тромбоз) данными позволили сформулировать диагноз «синдром КТВ. Тромбоцитопеническая коагулопатия потребления. Венозный инсульт в зоне кровоснабжения корковых вен правого полушария и глубоких вен с двух сторон. Левосторонний гемипарез. Гиперкинетический мутизм. Симптоматическая эпилепсия».

В связи с отсутствием угрозы витальным функциям на 50-й день девочка переведена в психоневрологическое отделение.

В неврологическом статусе: контакта с ребенком нет, хотя отмечаются фиксация взора и кратковременное прослеживание, сохраняется гиперкинетический мутизм (речь и вокализация отсутствуют, выраженное двигательное беспокойство), мышечная сила в конечностях достаточная при спонтанных движениях, высокие сухожильные рефлексы на руках и ногах, преимущественно слева. Описанная симптоматика сохраняется без существенной динамики в течение 1 мес с последующим исчезновением гиперкинезов и развитием, напротив, адинамии.

Описанное наблюдение относится к редким случаям врожденного остеогипертрофического невуса с поражением нервной системы. Заболевание у пациентки характеризуется рядом заслуживающих обсуждения особенностей. Обращает на себя внимание ошибочная первичная диагностика заболевания как синдрома СВ. Очевидно, это случилось благодаря сочетанию признаков: невус на лице, внутричерепные кальцификаты на КТ головы и эпилептические приступы с задержкой психического развития. Известно, что синдром СВ характеризуется капиллярной мальформацией на коже головы в зонах иннервации тройничного нерва и такими же мальформациями мягкой мозговой оболочки и хориоидальных сплетений, также в зонах иннервации *n.trigemini* внутри черепа [4]. Сосудистые аномалии мягкой мозговой оболочки могут обызвествляться, что дает характерный симптом «трамвайных рельсов» на КТ — гиперденсивный сигнал от тонких извитых кальцинатов в сосудах *pia mater* по ходу борозд [14, 15]. В представленном случае симптом «трамвайных рельсов» отсутствует, а кальцинаты соответствуют расположению расширенных и извитых вен мозга, что типично для синдрома КТВ, но не для синдрома СВ. Кроме того, обширный невус бордового цвета затрагивает не только кожу половины головы в зонах иннервации тройничного нерва, но и шею, грудь, верхнюю часть спины и левую руку. У больной имеется выраженная гемигипертрофия мягких тканей левой половины головы и костей черепа (правда, без сторонности). Что касается характера васкулопатии, то в процесс патологического развития вовлечены все звенья интракраниальной сосудистой системы, в том числе артериальная. Таким образом, формально у больной имеются все 4 больших признака синдрома КТВ: 1) обширный невус (капиллярная мальформация), 2) костная и мягкотканная гипертрофия, 3) венозные и 4) артериовенозные аномалии. Особенностью случая является представленность всех признаков в области головы, что позволяет трактовать его как вариант синдрома КТВ. При изучении анамнеза болезни обращает на себя внимание кризовое течение с резким и значительным ухудшением общего состояния и неврологического статуса обычно на фоне инфекционного заболевания и полной компенсацией неврологического дефицита в межкризовом периоде (за исключением последнего обострения). Следует обратить внимание на изменения в анализах крови пациентки. Выраженная анемия имеет, по всей видимости, смешанный характер — гемолитический и постгеморрагический, учитывая гематурию, носовые кровотечения и обширные экхимозы, желтуху, повышение всех фракций билирубина и трансаминаз.

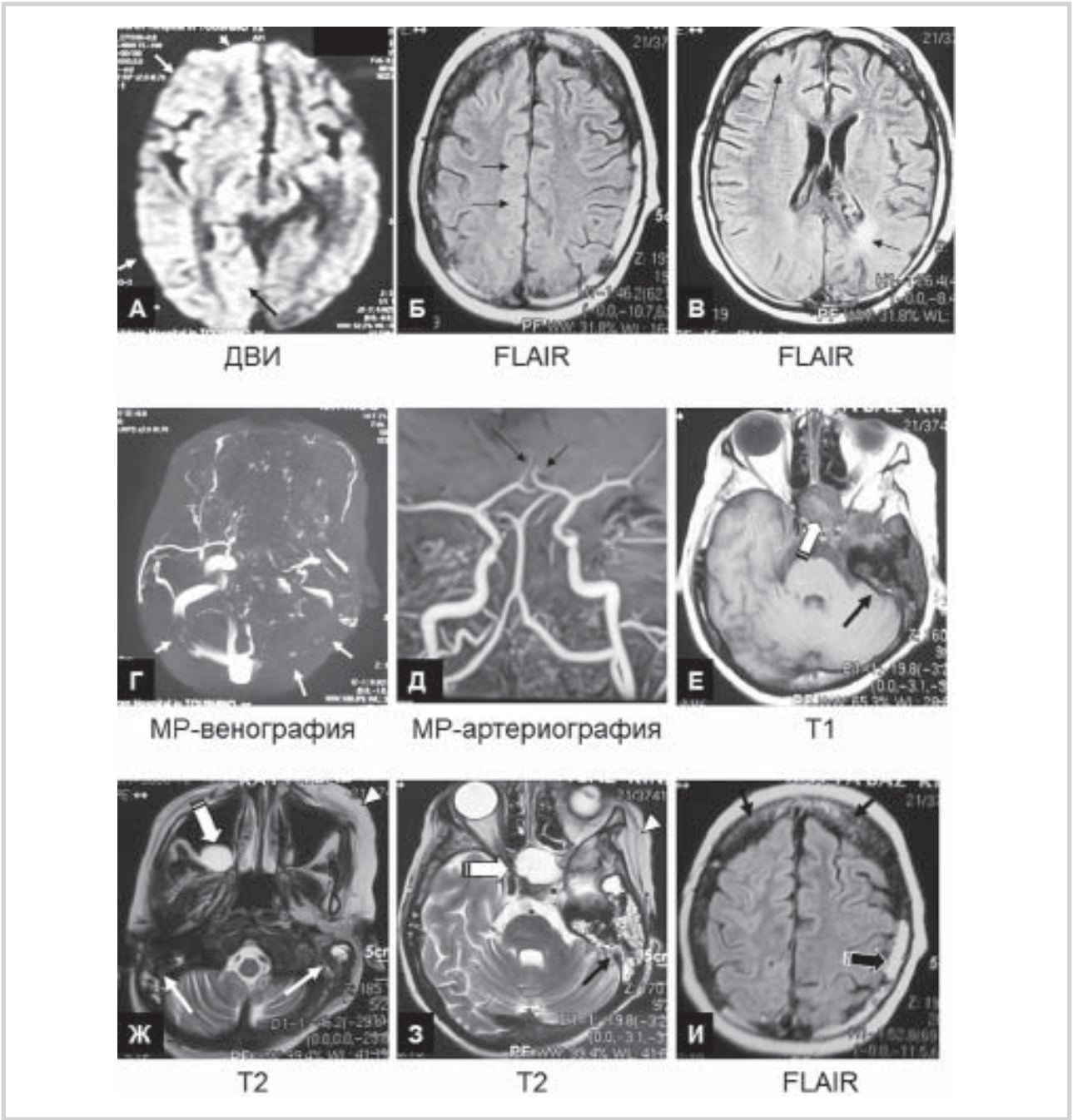

Рис. 2. **А—В — в диффузно-взвешенном режиме — гиперинтенсивный сигнал от корковых отделов и подкорковых структур правого полушария, в режиме FLAIR — от корковых отделов правой лобной доли, парасагиттальной коры правого полушария, белого вещества, прилежащего к заднему рогу бокового желудочка в левом полушарии; Г — в режиме венографии не визуализируются левый поперечный синус и участок правого поперечного синуса в месте максимальной представленности флеболитов — частичная облитерация; Д — в режиме ангиографии отмечаются значительное сужение дистальных отделов средней мозговой артерии и окклюзия дистальных отделов передней мозговой артерии с двух сторон; Е—И — в режимах Т1 и Т2 — гетерогенные образования (с гипо- и гиперинтенсивным сигналом), прилежащие к костям преимущественно в лобно-височных областях справа и слева, патогномоничные для кавернозной ангиомы (стрелки).**

Образования гиперинтенсивные в режимах Т2 и FLAIR и изоинтенсивные в режиме Т1: округлые по форме в проекции левого кавернозного синуса и в правой верхнечелюстной пазухе; линейные по конвексу билатерально с максимальной представленностью в левой височно-теменно-затылочной области (толстые белые стрелки) — возможно артериовенозные фистулы. Мягкотканная гипертрофия (треугольные стрелки).

Тромбоцитопения также крайне тяжелая. Учитывая одновременное развитие геморрагических осложнений и тромбозов (тромб в правом предсердии, косвенные признаки церебрального венозного тромбоза, пятикратное повышение уровня D-димера), можно говорить о развитии коагулопатии потребления. Анализ лабораторных данных при последней госпитализации и анамнеза болезни дает основание

утверждать, что и ранее наблюдавшиеся у девочки кризы были обусловлены этой же коагулопатией, описываемой в литературе при обширных преимущественно венозно-капиллярных сосудистых аномалиях как синдром Казабаха—Мерритта (КМ). Синдром КМ характеризуется сочетанием выраженной тромбоцитопении, микроангиопатической гемолитической и постгеморрагической анемии с обширным капиллярным гемангиоматозом [16]. Известно, что синдром КМ как осложнение обширного остеогипертрофического невуса встречается примерно у половины больных [17] и прогностически неблагоприятен с вероятностью смерти от неконтролируемых кровотечений в 12—24% случаев [4]. Развивавшийся у больной в периоды кризов неврологический дефицит до последнего обострения был связан, вероятно, с вазогенным отеком в зоне кровоснабжения патологически измененных вен из-за венозного стаза и преходящего тромбоза. Известно, что при нетяжелых обострениях синдрома КМ в патологически измененных сосудах наряду с тромбообразованием происходит быстрый локальный фибринолиз в отличие от синдрома ДВС. Определенная степень обратимости вазогенного отека объясняет и полное восстановление неврологического дефицита. Последний криз был самым значительным по степени изменения коагулогических параметров и тяжести клинической ситуации. На основании данных МРТ можно говорить уже о развитии венозного инфаркта преимущественно в коре правого полушария мозга и подкорковых структурах с двух сторон, что объясняет длительное изменение неврологического статуса в виде тетрапареза, более выраженного в левых конечностях, и измененного ментального статуса.

Лечение синдрома КТВ и осложняющего его в половине случаев синдрома КМ весьма проблематично. В случае небольших локальных сосудистых аномалий могут быть эффективны эмболизация и хирургическое иссечение [16]. При больших мальформациях и гемангиомах целесообразна кортикостероидная терапия (преднизолон 3—5 мг/кг/день). В случае отсутствия эффекта назначаются винкристин 1—5 мг/м^2 (максимально 2 мг) внутривенно 1 раз в неделю, 4 введения на курс, и локальная лучевая терапия. При кризах рекомендована свежезамороженная плазма 15 мл/кг однократно или по потребности, при падении уровня фибриногена ниже 1 г/л — криопреципитат 5—10 мл/кг. В случае развития геморрагического синдрома показана заместительная терапия тромбомассой 15 мл/кг. При неэффективности вышеуказанных вмешательств назначается транексамовая кислота 25 мг/кг 4 раза в день *per os* или 10 мг/кг внутривенно [16].

Таким образом, сосудистый невус в области головы в сочетании с внутричерепными кальцинатами и эпилепсией не всегда является проявлением широко известного тригеминального гемангиоматоза СВ и требует исключения синдрома КТВ. Последний хоть и относится к весьма редкой патологии, но имеет неблагоприятный прогноз из-за возможности развития тромбоцитопенической коагулопатии потребления и высокого риска смертельного исхода. Целесообразно повышение информированности клиницистов-неврологов в отношении остеогипертрофического невуса, поскольку заболевание может протекать с неврологическими проявлениями, а своевременное распознавание и, соответственно, назначение адекватной терапии важны для улучшения качества и продолжительности жизни пациентов.

ЛИТЕРАТУРА

1. *Klippel M., Trenaunay P.* Du naevus variqueux osteohypertrophique. Arch Gen Med (Paris) 1900; 3: 641.
2. *Berry S.A., Peterson C., Mize W. et al.* Klippel—Trenaunay syndrome. Am J Med Genet 1998; 79: 4: 319—326.
3. *Jacob A.G., Driscoll D.J., Shaughnessy W.J., Stanson A.W., Clay R.P., Gloviczki P.* Klippel—Trenaunay syndrome: spectrum and management. Mayo Clin Proc 1998; 73: 1: 28—36.
4. *Nozaki T., Nosaka S., Miyazaki O., Makidono A., Yamamoto A., Niwa T., Tsutsumi Y., Aida N., Masaki H., Saida Y.* Syndromes associated with vascular tumors and malformations: a pictorial review. Radiographics 2013; 33: 1: 175—195.
5. *Weber P.* Angioma-formation in connection with hypertrophy of limbs and hemihypertrophy. Br J Dermatol 1907; 19: 231—235.
6. *Huang W.J., Creath C.J.* Klippel—Trenaunay—Weber syndrome: literature review and case report. Pediatr Dent 1994; 16: 3: 231—235.
7. *Nole M.S.* Comparing the effects of surgical intervention, chemical intervention, and compression therapy in patients with Klippel—Trenaunay syndrome. Baldwin—Wallace College Proc 1998.
8. *Whelan A.J., Watson M.S., Porter F.D., Steiner R.D.* Klippel—Trenaunay—Weber syndrome associated with a 5:11 balanced translocation. American Journal of Medical Genetics 1995; 59: 492—494.
9. *Sperandeo M.P., Ungaro P., Vernucci M. et al.* Relaxation of insulin-like growth factor 2 imprinting and discordant methylation at KvDMR1 in two first cousins affected by Beckwith—Wiedeman and Klippel—Trenaunay—Weber syndrome. Am J Hum Genet 2000; 66: 841—847.
10. *Lisko J.H., Fish F.* Klippel—Trenaunay—Weber syndrome. Med J 2001; 2: 7.
11. *Dervendizi S.D., Pavlova L.T., V'lckova L., Nikolovska S.T., Caca B.N.* Naevus varicosus osteohypertrophicus. An early diagnostic approach. Adv Exp Med Biol 1999; 455: 535—540.
12. *Karalezli A., Sevgili S., Ernam Turgut D., Hasanoğlu A., Hasanoğlu H.C.* Pulmonary embolism in a patient with Klippel—Trenaunay—Weber syndrome. Tuberk Toraks 2006; 54: 3: 281—287.
13. *Walder B., Kapelanski D.P., Auger W.R., Fedullo P.F.* Successful pulmonary thromboendarderectomy in a patient with Klippel—Trenaunay—Weber syndrome. Chest 2000; 117: 1520—1522.
14. *Benedikt R.A., Brown D.C., Walker R., Ghaed V.N., Mitchell M., Geyer C.A.* Sturge—Weber syndrome: cranial MR imaging with Gd-DTPA. Am J Neuroradiol 1993; 14: 2: 409—415.
15. *Wasenko J.J., Rosenbloom S.A., Duchesneau P.M., Lanzieri C.F., Weinstein M.A.* The Sturge—Weber syndrome: comparison of MR and CT characteristics. Am J Neuroradiol 1990; 11: 1: 131—134.
16. *Hall G.W.* Kasabach—Merritt syndrome: pathogenesis and management. Br J Haematol 2001; 112: 4: 851—862.
17. *Samuel M., Spitz L.* Klippel—Trenaunay syndrome: clinical features, complications and management in children. Br J Surg 1995; 82: 6: 757—761.