Влияние нейротрофической терапии на метаболизм головного мозга при рассеянном склерозе

Р.В. ПУХОВ, Г.Н. БИСАГА*, А.Г. ТРУФАНОВ, А.Ю. ЕФИМЦЕВ, В.А. ФОКИН

Кафедры нервных болезней и рентгенологии и радиологии Военно-медицинской академии, Санкт-Петербург

Brain metabolism in multiple sclerosis: effects of neurotrophic therapy

R.V. PUKHOV, G.N. BISAGA, A.G.TRUFANOV, A.YU. EFIMTSEV, V.A. FOKIN

Military Medical Academy, St. Petersburg

Изучали возможность коррекции метаболизма головного мозга при терапии церебролизином (Ц). Обследовали 15 пациентов с рецидивирующе-ремиттирующим рассеянным склерозом (РС), находящихся в стадии ремиссии. Длительность РС от 1 года до 5 лет, тяжесть заболевания по EDSS 2,5—5,5 балла. Пациенты в период проведения обследования не прекращали ранее назначенную терапию (копаксон, интерфероны). В основную группу включены 10 больных, которым назначали внутривенные инфузии 20 мл Ц в течение 10 дней и витамины группы В (пентавит в таблетках); 5 пациентам контрольной группы были назначены только витамины группы В (в указанной форме). Перед началом обследования и в течение 3 дней после его окончания всем проводили многовоксельную магнитно-резонансную спектроскопию (МРС; Siemens Symphony 1,5 Т). Из основной группы выбраны 5 пациентов с наиболее четкими позитивными изменениями по результатам второго применения МРС, и спустя 3 мес после окончания лечения им была проведена третья МРС. В результате 10-дневного применения Ц в очагах демиелинизации обнаружено увеличение уровня N-ацетиласпарата с 2,12 до 2,39 (p<0,001) и снижение содержания лактата в 4 раза с 0,21 до 0,05 (p<0,001). В перифокальной области у этих же пациентов отмечено снижение уровня лактата в 2 раза с 0,22 до 0,1 (p<0,05), а в морфологически неповрежденной ткани головного мозга имелась лишь тенденция к увеличению N-ацетиласпартата. Отмеченные позитивные сдвиги у части пациентов сохранялись в течение 3 мес после лечения Ц. В группе контроля уровень содержания креатина в морфологически неповрежденных участках мозга увеличился с 1,16 до 1,30 (p<0,05), без изменения в остальных зонах. Все пациенты основной группы отмечали субъективной улучшение, у 1 из них было выявлено уменьшение степени тяжести болезни по EDSS на 1 балл.

Ключевые слова: *рассеянный склероз, метаболизм головного мозга, метаболическая и нейротрофическая терапия, магнитно-резонансная спектроскопия, церебролизин.*

We studied 15 patients with relapsing-remitting multiple sclerosis (MS) in the state of remission (disease duration 1—5 years, EDSS scores 2.5—5.5) treated with cerebrolysin (Cere) to investigate the rate of brain metabolism changes. All patients continued to receive their disease modified treatment therapy (copaxon or interferons). Patients of the main group (n=10) received i.v. 20 ml of Cere (diluted in 200 ml NaCl 0.9%) for 10 days and vitamins B (pentovit) in tablets. Patients in the control group (n=5) were treated only with pentovit in tablets. All the patients underwent magnetic resonance spectroscopy (MRS) (Siemens Symphony 1.5T) prior to the beginning of treatment and 1—3 days after the end of therapy. Five patients of the main group who had best results according to the data obtained from the 2nd MRS underwent a third MRS investigation after 3 months. After 10 days of Cere treatment, the level of N-acetylaspartate in MS lesions had increased from 2.12 to 2.39 (p<0.001) and the level of lactate had decreased by 4 times (from 0.21 to 0.05; p<0.001). In perifocal lesion areas, the level of lactate had significantly decreased from 0.22 to 0.1 (p<0.05). We have also found the trend towards NAA increase in morphologically intact brain tissues. The positive metabolic changes after Cere therapy remained in some patients for 3 months. In the control group, there was the increase of creatine level in intact brain tissues from 1.16 to 1.30 (p<0.05) without significant changes in other areas. All the patients in the main group reported subjective improvement and one patient had the improvement in EDSS scores by 1.0 point.

Key words: *multiple sclerosis, brain metabolism, metabolic and neurotrophic therapy, magnetic resonance spectroscopy, cerebrolysin.*

Существующая иммуномодулирующая терапия рассеянного склероза (РС) первого выбора (интерфероны, копаксон) направлена на уменьшение воспаления в ЦНС, частоты обострений и, в меньшей степени, на скорость прогрессирования заболевания [11]. Эффективность такой терапии снижается по мере увеличения длительности заболевания и выраженности неврологического дефицита. Это связано как с постепенным снижением числа функционирующих аксонов вследствие нейродеге-

© Коллектив авторов, 2013

*e-mail: bisaga@yandex.ru

нерации, так и с нарастанием метаболических нарушений в ткани мозга. В настоящее время не существует эффективных методов торможения взаимообусловленных процессов нейродегенерации и хронического метаболического повреждения мозга и поэтому они обычно не рассматриваются в качестве цели терапии. Тем не менее практические врачи на основании собственного опыта в таких случаях РС нередко используют давно существующие метаболическую и нейротрофическую терапию. Среди наиболее активных метаболических препаратов, обладающих трофическим действием, рассматривается церебролизин (Ц) [14]. Однако соответствующие научные исследования пока отсутствуют.

Цель настоящего исследования — изучение объективных методов нейровизуализации метаболического эффекта Ц при РС.

Материал и методы

Обследовали 15 пациентов с рецидивирующе-ремиттирующей формой РС, находящихся в стадии ремиссии. Длительность заболевания в этих случаях была от 1 года до 5 лет, его тяжесть по шкале EDSS — от 2,5 до 5,5 балла.

Все пациенты продолжали ранее назначенную патогенетическую терапию (копаксон, ребиф, бетаферон).

Из общего числа пациентов 10 составили основную группу, им были назначены внутривенные инфузии 20 мл Ц на 200 мл физиологического раствора в течение 10 дней и витамины группы В (пентавит в таблетках) в стандартной терапевтической дозировке. Пациенты контрольной группы — 5 человек получали только витамины группы В (пентавит в таблетках) в стандартной терапевтической дозировке. Перед началом обследования и в течение 3 дней после последней инфузии пациентам проводили многовоксельную магнитно-резонансную спектроскопию МРС.

По результатам лечения из основной группы выбраны 5 пациентов (группа отсроченного сравнения, у которых по данным второй МРС были установлены наиболее четкие позитивные изменения. Пациентам этой группы с целью определения длительности метаболических изменений спустя 3 мес после окончания лечения проведено третье МРС.

МРС проводили на томографе фирмы «Siemens Symphony» 1,5 Т. При этом оценивали очаг демиелинизации, перифокальную область и морфологически неповрежденную ткань головного мозга, отстоящую от бляшек РС не менее чем на 1 воксель, в целом по 5 вокселей из каждой области интереса. Для статистической обработки результатов использовали фирменное встроенное программное обеспечение.

Результаты

Переносимость терапии. В основной группе пациентов, получавших Ц, в 70% случаев отмечено незначительное повышение АД в первые часы после применения препарата, при этом верхние показатели АД не выходили за пределы нормы в соответствии с критериями Всемирной организации здравоохранения (140/90 мм рт.ст.). У 2 пациентов с целью купирования ощущения дискомфорта в связи с повышением АД однократно применялся амлодипин в дозе 5 мг, что позволило стабилизировать АД и улучшить самочувствие. Два пациента основной группы после применения Ц в течение 10—20 мин после окончания введения препарата жаловались на кратковременное головокружение, которое исчезло без специального лечения. Пациенты контрольной группы каких-либо жалоб на изменение самочувствия не предъявляли.

Субъективные изменения. В группе пациентов, получавших Ц, в 80% случаев отмечено улучшение самочувствия и общего фона настроения, в 50% — увеличение работоспособности, улучшение памяти, нормализация сна, повышение устойчивость к физическим и психоэмоциональным нагрузкам. В контрольной группе каких-либо изменений самочувствия выявлено не было.

Изменения неврологического статуса. У 1 пациента из основной группы (пациент *Н.*) после лечения в течение 2—3 мес выявлено достоверное уменьшение неврологического дефицита в виде повышения способности к передвижению за счет увеличения силы в ногах, снижения утомляемости, появления возможности передвигаться без посторонней поддержки или трости и уменьшение степени тяжести РС по шкале EDSS на 1,0 балла. У данного пациента на момент начала обследования в неврологическом статусе отмечалась двусторонняя пирамидно-мозжечковая недостаточность со снижением силы в правых конечностях до 3 баллов, в левых — до 4 баллов, с патологическими кистевыми (Россолимо, Жуковского) и стопными (Бабинского, Оппенгейма) рефлексами с двух сторон. У него была также снижена вибрационная чувствительность в ногах до уровня гребней подвздошных костей. Пациент мог самостоятельно передвигаться на расстояние не более 100 м при опоре на трость. После проведенного лечения Ц и витаминами группы В неврологический статус стал постепенно изменяться в лучшую сторону с нарастанием мышечной силы в правых конечностях до 4 баллов, в левых — до 5 баллов, однако патологические кистевые и стопные знаки, а также снижение вибрационной чувствительности остались на прежнем уровне. Проведенная объективная оценка двигательной активности пациента показала увеличение расстояния, которое может

пройти пациент без посторонней поддержки и опоры на трость до 220 м, что соответствовало уменьшению степени тяжести РС на 1,0 балла по шкале EDSS.

У остальных пациентов основной группы и у всех больных в контрольной группе неврологический статус не изменился.

Изменения нейропсихологических тестов были статистически не достоверны, вероятно, вследствие недостаточной по объему выборки и времени наблюдения пациентов как в основной, так и в контрольной группе.

Результаты МРС

В основной группе пациентов **(табл. 1, рис. 1)** в результате лечения Ц получено достоверное увеличение уровня N-ацетиласпартата (NAA), что свидетельствует о возрастании числа активно функционирующих нейронов. В 5 раз возрос уровень инозитола (Ins), однако ввиду низкого исходного уровня данного метаболита полученные изменения не могут быть обусловлены усилением гипоксии. Отмечено также снижение уровня лактата (Lac) в результате лечения в 4 раза; его высокий начальный уровень трактовали как проявление гипоксии в области очагов РС, поэтому снижение уровня лактата связывали с ее уменьшением **(рис. 2)**.

В контрольной группе при анализе спектроскопических изменений в очагах демиелинизации до и после лечения каких-либо достоверных различий не выявлено **(рис. 3)**.

Результаты МРС перифокальных зон демиелинизации. В зонах головного мозга, непосредственно прилежащих к очагам РС у пациентов, получавших Ц (основная группа), было зафиксировано двукратное снижение Lac, что свидетельствует об уменьшении выраженности гипоксии клеток мозга в этих зонах **(рис. 4, 5)**.

В контрольной группе достоверных отличий в зонах, прилежащих к очагам демиелинизации, получено не было **(рис. 6)**.

Таблица 1. **Результаты лечения в основной группе по показателям нейрональной активности и гипоксии в основной группе**

Показатель	До лечения	После лечения	*p*
NAA	2,12	2,38	0,000002
Cho	1,30	1,38	0,12
Cr	1,22	1,26	0,27
CrPh	0,60	0,65	0,62
Ins	0,01	0,06	0,02
Lac	0,21	0,05	0,000011
CLX	0,05	0,06	0,24
Ci	0,31	0,29	0,13

Примечание. NAA — ацетиласпартат, Cho — холин, Cr — креатин, CrPh — креатинфосфат, Ins — инозитол, Lac — лактат, GLX — глутамат/глютамин, Ci — цитрат.

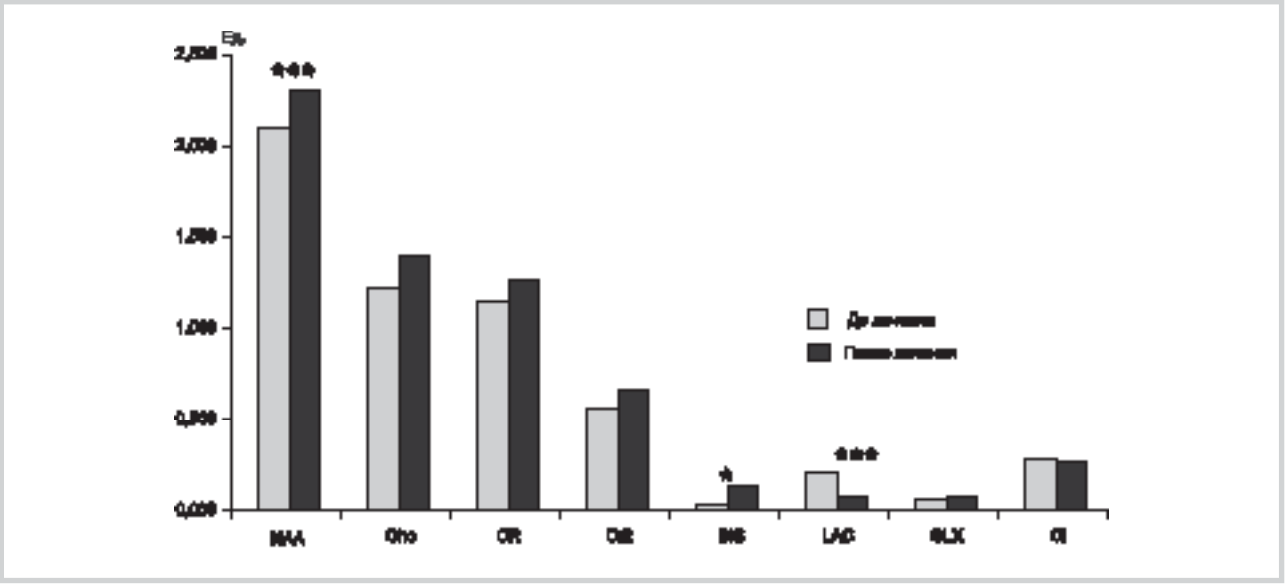

Рис. 1. **Изменение уровней метаболитов в очагах РС в основной группе.**

Объяснения в тексте. * — $p<0,05$, *** — $p<0,001$ при сравнении уровня метаболитов до и после лечения.

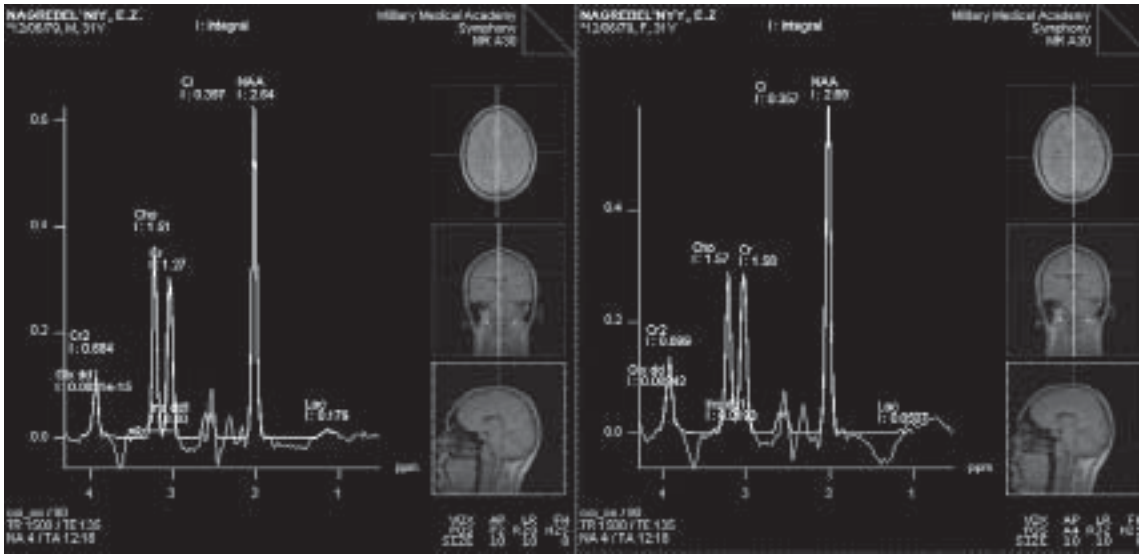

Рис. 2. **Пример изменения метаболизма в очагах РС по данным МРС у больного *Н.* (основная группа) в результате лечения.**

Спектр слева отражает исходное состояние на момент включения в исследование, спектр справа — изменения после лечения в виде возрастания NAA, уменьшения Lac и незначительного повышения Ins. Имеется тенденция к увеличению уровней Cr и CrPh, что может свидетельствовать об активации аэробного окисления в системе энергообеспечения при ограничении участия анаэробного пути.

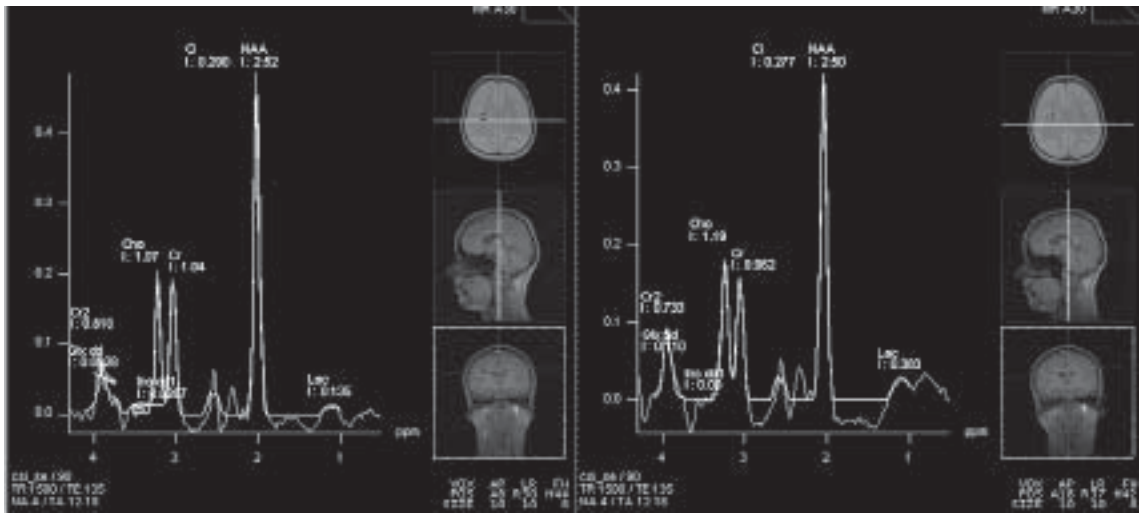

Рис. 3. **Пример изменения метаболизма в очагах демиелинизации у пациента *П.* (контрольная группа) в результате лечения.**

В МРС-картине (спектр слева получен до лечения, справа — после) у данного пациента положительных метаболических изменений не наблюдалось. Имеется некоторая отрицательная динамика в виде трехкратного увеличения лактата, снижения креатина и креатинфосфата.

Результаты МРС в визуально неповрежденной ткани

В визуально неповрежденной ткани в основной группе уровень метаболитов оставался стабильным, значимых изменений зарегистрировано не было **(рис. 7)**.

В контрольной группе в неповрежденной ткани мозга достоверно вырос уровень Cr, что может свидетельствовать об улучшении процессов энергообеспечения клеток. Однако в связи с малой выборкой и отсутствием колебания уровня других метаболитов данный факт не представляется значимым **(рис. 8)**.

Результаты МРС группе отсроченного сравнения. Спустя 3 мес после окончания лечения Ц у 5 пациентов основной группы были зафиксированы наиболее выраженные позитивные сдвиги. МРС показала стабильность достигнутых в процессе лечения позитивных изменений метаболизма мозга **(табл. 2)**.

Из представленных в **табл. 2** данных видно, что у 3 из 5 пациентов через 3 мес после прекращения лечения сохраняются достигнутые позитивные мета-

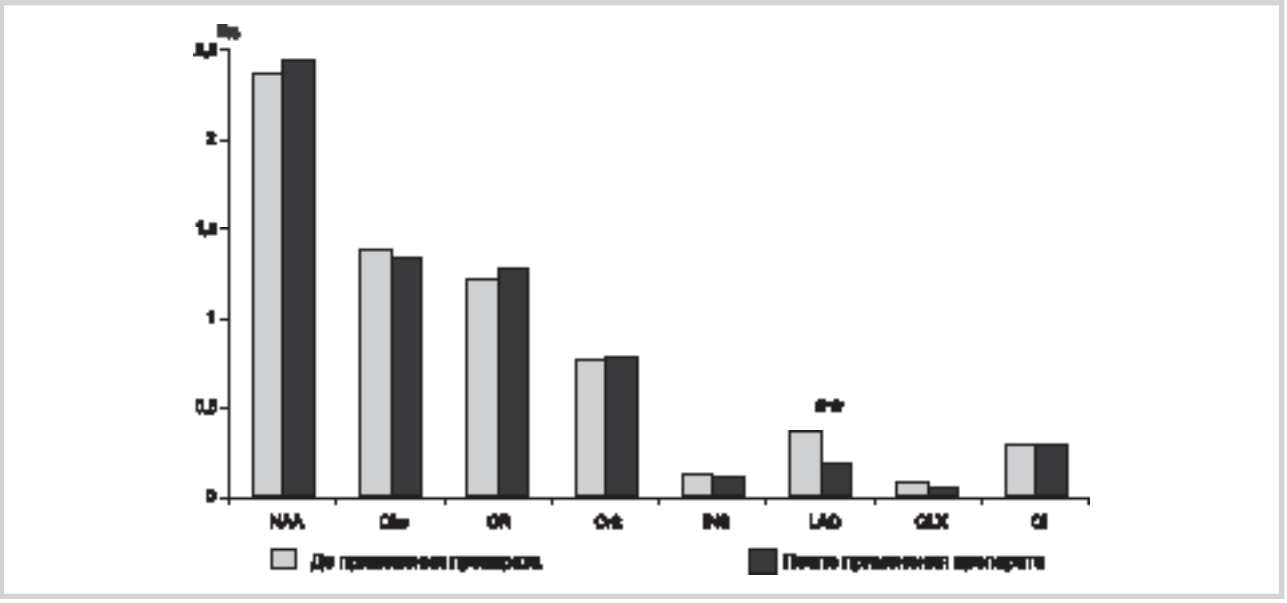

Рис. 4. **Изменения уровня метаболитов в перифокальной области в основной группе.**

Объяснения в тексте. ** — $p<0,01$ при сравнении уровня метаболитов до и после лечения.

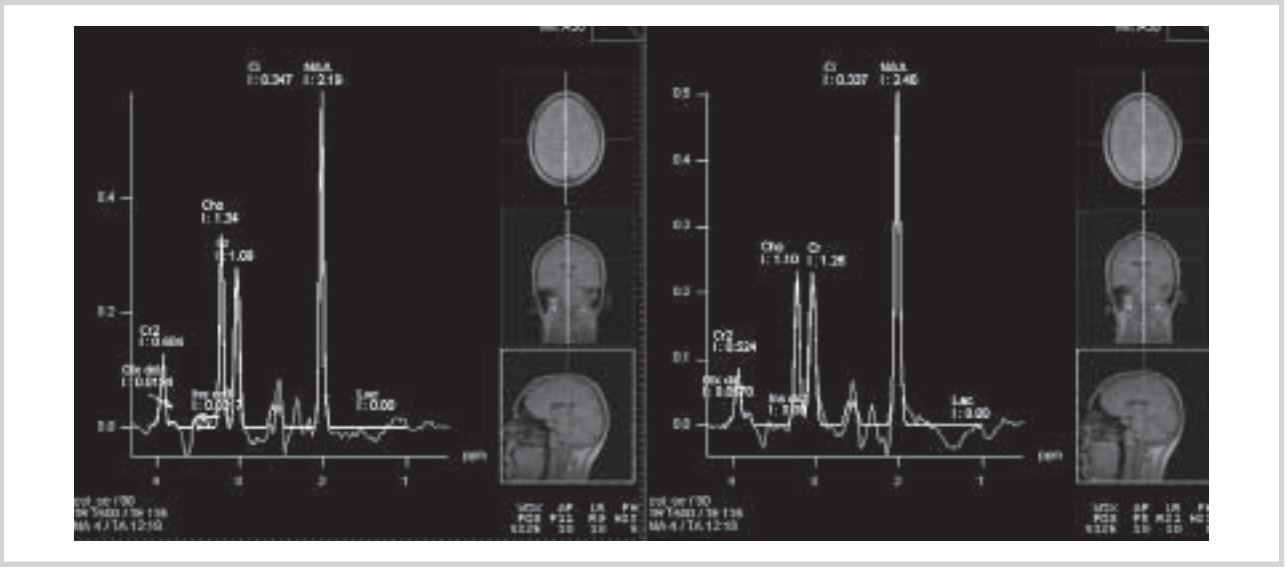

Рис. 5. **Пример изменения метаболизма по данным МРС в прилежащей к очагу демиелинизации зоне у пациента *Н.* (основная группа) в результате лечения.**

Наблюдается легкое снижение содержания лактата и холина и тенденция к повышению NAA.

Таблица 2. **Изменения метаболизма у пациентов группы отсроченного сравнения**

Пациент	Возраст, годы	Длительность РС, годы	EDSS, баллы	Количество МРТ-очагов	Изменение метаболизма мозга через 3 мес после окончания лечения
А.	50	6	3,0	>20	Стабилизация
Б.	34	5	2,0	>10	Незначительные отрицательные сдвиги
Н.	31	6	5,0	>20	Продолжение позитивных изменений
Ч.	27	5	2,0	>20	Стабилизация
Ч.	58	10	4,0	10—20	Отчетливые отрицательные сдвиги с практически полным возвратом к уровню метаболитов до лечения

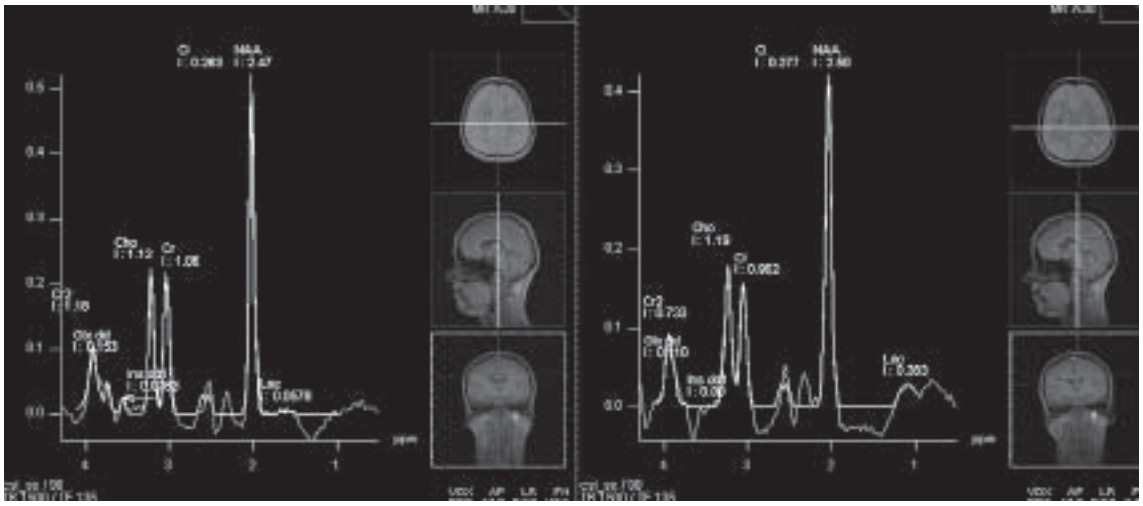

Рис. 6. **Пример изменения метаболизма в очагах демиелинизации у пациента *П.* (контрольная группа) в результате лечения.**

В МРС-картине у данного пациента не наблюдается положительных метаболических изменений. Имеется небольшая отрицательная динамика в виде трехкратного увеличения Lac, снижения Cr и CrPh.

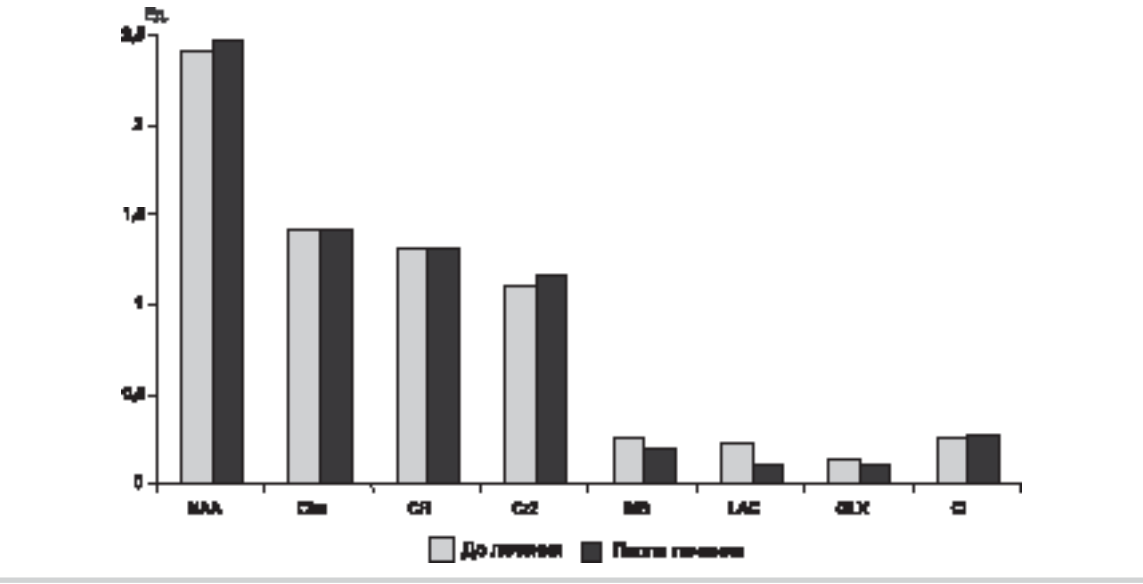

Рис. 7. **Изменение уровня метаболитов в визуально не измененной ткани мозга.**

Объяснения в тексте.

болические изменения, из них у 1 больного — положительные сдвиги были стабильными, несмотря на прекращение лечения. У 2 остальных пациентов положительные метаболические изменения через 3 мес после прекращения лечения частично или полностью нивелировались.

Обсуждение

Обобщая приведенные данные, следует напомнить, что наиболее значимые в патогенезе РС процессы демиелинизации, гибели нейронов и олигодендроцитов обусловлены активацией клеточного и гуморального иммунитета, накоплением глиотоксических факторов, свободнорадикальных соединений и медиаторов воспаления [2, 3, 6]. На смену более ранним представлениям о патогенезе РС, учитывающим преимущественно иммунологически обусловленное повреждение миелина, приходят концепции олигодендропатии и диффузного аксонального повреждения, происходящие не только в активном очаге, но и во внешне не измененном белом веществе, что сближает РС с нейродегенеративными заболеваниями [2—9]. Аксональная дегенера-

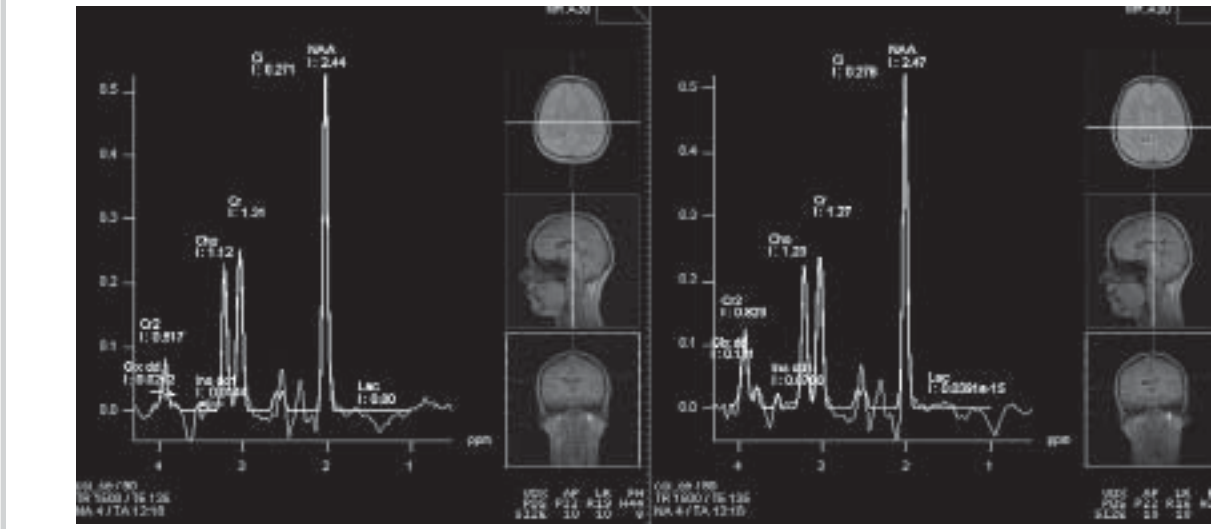

Рис. 8. **Пример изменения метаболизма в визуально не поврежденной ткани головного мозга у пациента *П.* (контрольная группа) в результате лечения по данным МРС.**

Отсутствие положительных метаболических изменений, за исключением повышения уровня Cr, возможно свидетельствующего об улучшении энергетических процессов в аксонах нейронов.

ция обусловлена не только воспалением, но также воспалительным отеком, который увеличивает внутриклеточное давление и может вызвать повреждение аксонов. Кроме того, возбуждающая аминокислота глутамат, продуцируемая активированными макрофагами и микроглией, воздействует на олигодендроглиальные и AMPA-каинатные рецепторы, что приводит к эксайтотоксическому повреждению аксонов [6, 8]. Поэтому развитие неврологического дефицита при РС рассматривают с точки зрения двух патогенетических механизмов: обратимой острой воспалительной демиелинизации, доминирующей при обострении заболевания при ремиттирующем РС, и преобладающей необратимой аксональной дегенерации при прогредиентных формах РС [3, 7, 9].

Существующая терапия оказывает умеренное (терапия первого выбора) или выраженное (терапия второго—третьего выбора) влияние на РС, но лишь на активность воспалительного процесса при РС, практически не влияя на скорость клеточной гибели и нарастание метаболических изменений в мозге больных РС. Это приводит к тому, что скорость нарастания инвалидизации, являющаяся наиболее важным параметром, влияющим на качество жизни пациентов с РС, в значительно меньшей степени находится под контролем современных методов лечения [2, 3, 6, 7].

Не вызывает сомнения, что противовоспалительной и иммуномодулирующей терапии в лечении РС явно недостаточно, необходима также метаболическая и нейротрофическая коррекция [1, 4, 5]. В результате ранее проведенных исследований препараты отдельных синтезированных трофических факторов показали более слабый терапевтический эффект по сравнению с Ц [10], очевидно вследствие того, что в естественных условиях трофические и регенеративные процессы в мозге осуществляются при участии сотен таких трофических факторов, особенности взаимодействия которых не изучены. Поэтому в настоящее время более перспективными являются препараты, содержащие комплексы естественных белков и пептидов, полученных при гидролизе белков мозга животных. Одним из наиболее известных метаболических препаратов, обладающих также и нейротрофической активностью, является Ц, представляющий собой комплекс нейропептидов и аминокислот. В основе фармакологического действия Ц лежат многосторонние эффекты биологически активных нейропептидов, которые преодолевают ГЭБ и непосредственно поступают к нервным клеткам [13].

Ц способствует снижению лактат-ацидоза, снижает образование свободных радикалов, улучшает деятельность нейронов в условиях гипоксии и ишемии, снижает повреждающее нейротоксическое действие глутамата и других возбуждающих аминокислот, проявляя, таким образом, нейропротективные свойства [12].

Кроме того, Ц — единственный ноотропный пептидергический препарат с доказанной нейротрофической активностью, аналогичной действию естественных факторов нейронального роста, но проявляющейся в условиях периферического введения. Установлено наличие в составе Ц нескольких трофических факторов [9] — цилиарного нейротро-

фического фактора (CNTF), глиального нейротрофического фактора (GDNF), инсулиноподобных ростовых факторов (IGF-1, IGF-2). По нашим неопубликованным данным в Ц также выявляется мозговой трофический фактор (BDNF) или, что более вероятно, его обломки, которые регистрируются соответствующими тест-системами.

В нашем пилотном исследовании повышенных доз Ц (по сравнению с рекомендуемыми) у пациентов с РС в результате лечения данным препаратом в очагах демиелинизации с помощью метода МРС были обнаружены существенные метаболические изменения в мозге в виде увеличения уровня N-ацетиласпарата с 2,12 до 2,39 ($p<0,001$) и снижения содержания Lac в 4 раза с 0,21 до 0,05 ($p<0,001$). В перифокальной очагам областях у пациентов, получавших церебролизин, отмечено менее отчетливое, но также значимое снижение уровня Lac в 2 раза с 0,22 до 0,1 ($p<0,05$). В морфологически неповрежденной ткани головного мозга в результате лечения Ц достоверных изменений содержания метаболитов не выявлено, имелась лишь тенденция к увеличению NAA. В группе контроля единственное достоверное, хотя и труднообъяснимое, различие было получено по уровню содержания Cr в неизмененной ткани мозга, что проявлялось в его увеличении с 1,16 до 1,30 ($p<0,05$). В остальных зонах уровни метаболитов оставались стабильными.

После завершения исследования почти все пациенты, которым вводили Ц, отмечали субъективное улучшение в виде возрастания активности повседневной деятельности, ускорения процессов мышления и регресса астенических проявлений. При этом у 1 пациента из основной группы степень инвалидизации уменьшилась на 1,0 балла по шкале EDSS за 10 дней лечения Ц. У остальных пациентов основной и контрольной группы неврологический статус значимо не изменился.

Таким образом, проведенное исследование показало, что Ц оказывает трофическое и метаболическое действие на ткань головного мозга. Использование Ц в повышенных дозах (20 мл в сутки внутривенно) коротким 10-дневным курсом безопасно, не сопровождается серьезными побочными эффектами. Метаболические и нейротрофические изменения проявляются возрастанием активности нейронов головного мозга и снижением гипоксии. Об этом свидетельствует повышение уровня N-ацетиласпарата и снижение содержания Lac, в наибольшей степени выраженное непосредственно в очагах демиелинизации. Эффект Ц распространялся также на перифокальные очагам зоны и проявлялся в регрессе уровня Lac и лактацидоза. Положительный клинический эффект у части пациентов сохранялся в течение 3 мес после проведенного лечения Ц.

=