Магнитно-резонансная томография в диагностике наследственных лейкоэнцефалопатий (обзор литературы)

С.В. СЕРКОВ*, И.Н. ПРОНИН, В.Н. КОРНИЕНКО

НИИ нейрохирургии РАМН им. акад. Н.Н. Бурденко, Москва

MRI in the diagnosis of hereditary leukoencephalopathies (review)

S.V. SERKOV, I.N. PRONIN, V.N. KORNIENKO

Burdenko Research Institute of the Neurosurgery, Moscow

Наследственные лейкоэнцефалопатии (НЛ) — группа редких заболеваний человека, протекающих с преимущественным поражением белого вещества головного мозга. В обзорной статье рассматриваются теоретические и методические подходы к проведению МРТ при НЛ и производится анализ результатов. Показана роль МРТ в диагностике НЛ.

Ключевые слова: *МРТ, наследственные лейкоэнцефалопатии/лейкодистрофии, миелинизация и повреждения миелина.*

The review addresses MR imaging of hereditary leukoencephalopathies (HL) as one of the most urgent problems of modern neurology and neuroradiology. HL is a group of rare human diseases that occur with a primary brain white matter lesions. Modern theoretical and methodological approaches for MRI of patients with hereditary leukoencephalopathies and data analysis are discussed. The authors demonstrate that MRI plays the important role in the diagnosis and differential diagnosis of HL, in-vivo imaging of structural changes in the brain that are correlated with pathogenetic mechanisms of these diseases.

Key words: *MRI, hereditary leukoencephalopathy/leukodystrophy, myelination and myelin damage.*

Первые клинические описания лейкоэнцефалопатий появились в конце XIX — начале XX веков, когда в 1887 г. Губнер, в 1899 и 1910 г. соответственно Пелициус и Мерцбахер, а затем в 1912 г. Шильдер и в 1916 г. Краббе описали ряд заболеваний, сопровождающихся выраженным диффузным поражением белого вещества головного мозга. Вскоре после этого появились предположения о наследственном характере некоторых лейкоэнцефалопатий, основанные на выявлении семейных форм этих заболеваний, однако первые открытия биохимических дефектов, сопровождающих и/или лежащих в их основе, были описаны только спустя 50 лет.

До появления магнитно-резонансной томографии (МРТ) изучение сущности происходящих в ЦНС патологических процессов при лейкоэнцефалопатиях было доступно лишь на основании данных аутопсии. Появление ультразвуковых исследований у новорожденных и рентгеновской компьютерной томографии (КТ) не внесли существенного вклада в изучение этой группы заболеваний, так как оказались при них малоинформативными. Высокопольная МРТ явилась высокочувствительным методом оценки содержания воды в тканях и представляется лучшим современным неинвазивным методом диагностики лейкоэнцефалопатий.

С появлением эры МРТ стало очевидным, что группа наследственных лейкоэнцефалопатий (НЛ) весьма обширна и гетерогенна, и хотя отдельные заболевания из этой группы являются чрезвычайно редкими, группа в целом может соперничать по частоте поражения в популяции с таким заболеванием, например, как рассеянный склероз (РС). Для правильной интерпретации получаемых с помощью МРТ данных чрезвычайно важно знать как специфику МРТ-визуализации, так и морфофункциональные и патогенетические основы нормального строения и функционирования белого вещества ЦНС, а также развития патологических процессов в нем.

Концепция миелина и миелинизации в нейрорентгенологии

Основной морфофункциональной структурой ЦНС является сеть нервных волокон — нейропиль. Нейропиль состоит из кровеносных сосудов, астроцитов, олигодендроцитов, аксонов и их миелиновых оболочек и нейронов. Одним из главных, повреждаемых при НЛ, компонентов нейропиля является миелин, синтезируемый олигодендроцитами.

© Коллектив авторов, 2012

*e-mail: svserkov@nsi.ru

Миелин — это спиралевидная оболочка аксонов в центральной и периферической нервной системе, имеющая чрезвычайно сложное строение и до конца не известный на сегодняшний день биохимический состав [10]. Миелин преимущественно состоит из липидного бислоя с включением различных белков и гликопротеинов для поддержания стабильности и трансмембранного транспорта. Миелин не является абсолютно стабильным компонентом нейропиля: у новорожденных это самый незрелый компонент вещества мозга, активно формирующийся в течение первых лет жизни и отличающийся по биохимическому составу от зрелого миелина взрослых. У взрослых миелин также является медленно обновляемым компонентом белого вещества, причем установлено, что новообразованный миелин является менее стабильным, чем старый, сформированный в начале жизни. Строение миелина ЦНС и периферической нервной системы (ПНС) имеет некоторые отличия по белковому и гликолипидному составу, что имеет важное значение в избирательности некоторых видов повреждения миелина ЦНС и ПНС [10, 20]. В настоящее время считается, что основная функция миелина — функция электрического изолятора аксонов, обеспечивающая раздельное проведение возбуждения (множественных разнонаправленных, соседствующих электрических сигналов в нейронной сети мозга).

Миелин ЦНС может повреждаться при НЛ первично (при дисмиелинизирующих заболеваниях, вакуолярных миелинопатиях), может иметь место генетически детерминированное нарушение синтеза миелина, либо миелин может повреждаться вслед за другими компонентами нейропиля или сочетанно поражаться вместе с ними. Другие компоненты нейропиля (аксоны, глия, кровеносные сосуды) также могут быть первичными мишенями НЛ, либо повреждаться вторично, вслед за миелином, т.е. повреждающий фактор заболевания может первично воздействовать на один из компонентов нейропиля, вторично приводя к вовлечению других взаимосвязанных компонентов всей системы [2, 8, 20].

Очень важно знание не только строения, но и развития нейропиля. Ключевую роль в развитии мозга после рождения играет процесс миелинизации, начинающийся еще внутриутробно. Этот процесс подробно изучен и продолжает изучаться в настоящее время, в том числе методами современной МР-томографии [7, 20]. Этапы «МРТ-миелинизации» отличаются от миелинизации, изученной иммуногистохимическими методами и методом электронной микроскопии, что связано с большим пространственным разрешением последних и слабой чувствительностью МРТ к постепенно происходящей миелинизации (от внутриутробного периода до третьего года жизни) во временно́м аспекте.

Установлено, что миелинизация нервной системы происходит в закономерной последовательности, которая подчиняется следующим основным правилам: 1) проводящие пути становятся миелинизированными, когда начинают функционировать; 2) процесс миелинизации идет по ходу проведения нервных импульсов; 3) миелинизация начинается в первую очередь в ПНС, а затем происходит в ЦНС; 4) центральные чувствительные отделы ЦНС миелинизируются раньше, чем центральные двигательные пути; 5) миелинизация первичных функциональных зон головного мозга происходит раньше, чем ассоциативных функциональных зон; 6) в общем случае миелинизация идет от каудальных (спинной мозг) к ростральным отделам (диэнцефальные отделы, пре- и постцентральные извилины) и от глубинных к периферическим отделам мозга, однако имеются исключения.

Отдельные, ключевые этапы миелинизации хорошо прослежены с помощью МРТ, что отражено в целом ряде работ [6, 7, 10], где авторами были представлены данные, позволяющие установить МРТ-картину миелинизации различных структур белого вещества головного мозга в норме в разные сроки младенчества и при ряде патологических процессов, сопровождающихся ее нарушением или задержкой.

Кроме оценки хода миелинизации при МРТ доступно также изучение развития и формирования извилин мозга. Миелинизация и формирование извилин с точки зрения МРТ-диагностики в период новорожденности являются основными для определения наличия нарушений развития, многих наследственно обусловленных лейкоэнцефалопатий и других лейкоэнцефалопатий, связанных с воздействием иных факторов (например, гипоксия/ишемия, инфекции и др.).

Концепция селективной уязвимости

Понимание концепции селективной уязвимости (избирательного повреждения) отдельных структур мозга важно в связи с тем, что она дает представление о патогенезе и интерпретации МРТ-данных ряда лейкоэнцефалопатий. Анализ большой группы наследственных и приобретенных заболеваний ЦНС позволил установить, что при многих из них те или иные структуры мозга поражаются избирательно, при визуальной и морфологической сохранности (или относительной сохранности) других структур. Поскольку чувствительность МРТ к заболеваниям белого вещества высока, концепция селективной уязвимости, применяемая к анализу патогенеза лейкоэнцефалопатий, существенно повышает специфичность МРТ-диагностики. В развитие теории селективной уязвимости внесли вклад такие ученые, как W. Spielmeyer, C. Vogt, W. Scholz, M. Johnson, A. Barkovich. На современном уровне наиболее полное развитие эта концепция получила

в работах J. Valk и M. Van der Knaap [13—15, 20]. M. Van der Knaap [20] рассматривает следующие патофизиологические механизмы, которые могут объяснять избирательное повреждение тех или иных структур мозга на МРТ:

1. *Уровень активности структуры в момент повреждения.* Отдельные структуры мозга с высоким потреблением кислорода и химического метаболизма чрезвычайно чувствительны к гипоксии/ишемии, метаболическим нарушениям и токсическим воздействиям и будут повреждены изолированно или повреждены первыми. У взрослых серое вещество мозга активнее белого и поражается в первую очередь и более выраженно. У младенцев наибольшей активностью обладают активно миелинизирующиеся зоны и они более подвержены повреждению.

2. *Специфическая химическая аффинность.* Установлено, что определенные отделы мозга подвержены повреждению специфическими токсическими веществами эндо- и экзогенного происхождения. В качестве примеров можно рассмотреть вакуолярную миелопатию новорожденных в родильном доме при употреблении для обработки кожи гексахлорфенола, болезнь кленового сиропа (генетический дефицит активности комплекса дегидрогеназ разветвленных альфа-кетокислот), отравления тяжелыми металлами, болезнь Вильсона—Коновалова и др.

3. *Депонирование/дефицит определенных субстратов в мозге.* Различия в избирательном повреждении могут быть связаны с различиями остаточной ферментативной активности в клетках при наследственных заболеваниях, влиянием отложения аномальных продуктов метаболизма в определенных структурах мозга, чувствительностью к отсутствию каких-либо веществ, синтез которых в мозге нарушен и т.д.

4. *Распределение нейротрансмиттерных систем.* Селективная уязвимость структур может быть обусловлена нейромедиаторной трансмиссией, различной в разных отделах мозга (ГАМКергическая, дофаминергическая трансмиссия, глутаматная эксайтотоксичность).

5. *Плотность синапсов возбуждающих аминокислот (АМК).* При многих наследственных заболеваниях происходит накопление в мозге возбуждающих АМК- и МРТ-картина повреждения в таких случаях определяется индивидуальными, генетически детерминированными различиями в зонах наибольшего скопления рецепторов к возбуждающим АМК.

6. *Плотность митохондрий и процент мутантной мтДНК.* Обусловливает особенности избирательного повреждения структур мозга при митохондриальных энцефаломиопатиях (метаболические инсульты).

7. *Индивидуальные особенности реакций антиген/антитело.* Имеют значение преимущественно при паранеопластических и параинфекционных (аутоиммунных) процессах и заболеваниях ЦНС, таких как лимбический энцефалит, острый рассеянный энцефаломиелит (ОРЭМ), РС и др.

8. *Специфичность инфекционного возбудителя и входных ворот.* Вирусные, бактериальные и грибковые возбудители могут иметь специфичность в отношении поражения определенных отделов мозга. Классическим примером избирательного вирусного поражения белого вещества является прогрессирующая мультифокальная лейкоэнцефалопатия, при которой JC-вирус избирательно поражает миелинобразующие олигодендроциты.

9. *Водно-электролитный баланс и осмолярность.* Гипо- и гиперосмолярные состояния могут приводить к селективному поражению соответственно различных отделов белого вещества, преимущественно за счет поражения немиелинизированного белого вещества. Возможно, для развития этих нарушений важны дополнительные факторы (например, индивидуальная активность ферментных систем и витаминная недостаточность). В качестве примеров можно привести интоксикацию натрием при гипернатриемии и центральный понтинный и экстрапонтинный миелинолиз.

10. *Характер воздействия повреждающего фактора (тяжесть, длительность, повторяемость).* Этот фактор четко прослеживается на примере гипоксических поражений мозга. Установлено, что при перинатальной асфиксии при хронической или повторной частичной гипоксии/ишемии паттерн поражения на МРТ кардинально отличается от признаков острого глубокого поражения того же генеза. В первом случае развивается перивентрикулярная лейкомаляция, а во-втором — возникают очаги повреждения в базальных ганглиях, таламусе, перироландической коре.

11. *Синаптические связи между анатомическими областями в пределах воздействия повреждающего фактора.* Примером могут служить транссинаптическая дегенерация в пределах треугольника Гийена—Молларе, дегенерация черной субстанции в ответ на повреждение бледного шара, зеркальные очаги повреждения в лимбической системе при первичном поражении контралатеральной стороны.

12. *Период воздействия повреждающего фактора в онтогенезе.* На МРТ можно выявить различные поражения при одном и том же состоянии или заболевании в зависимости от периода жизни пациента, при котором начинается воздействие повреждающего фактора (в том числе при начале экспрессии патологического гена либо проявления/снижения патологической активности фермента). Примером могут служить МРТ-проявления GM-ганглиозидозов. Хорошо известно, что эти заболевания первично поражают нейроны и аксоны, и поздние (взрослые) формы этих заболеваний приводят только к дегенерации структур серого вещества. Однако

если заболевание началось до завершения миелинизации мозга (дебют в младенческом возрасте), то белое вещество также поражается.

К сожалению, современная наука пока еще располагает очень скудными данными о каскаде патогенетических изменений, происходящих в мозге на молекулярном и биохимическом уровнях при различных видах повреждений и заболеваний, в том числе наследственно обусловленных. Это допускает наличие многочисленных «белых пятен» в вышеизложенной концепции избирательности поражения.

Например, казалось бы, симметричность поражения даже при селективной уязвимости структур мозга должна быть правилом при наследственных нарушениях метаболизма, поскольку генетические факторы и метаболиты обмена одинаково представлены в правых и левых отделах мозга. Однако при некоторых заболеваниях, напротив, асимметрия поражения является правилом. В качестве примера можно привести заболевания из группы нарушений цикла мочевины и такое митохондриальное заболевание, как MELAS. Для перечисленных заболеваний характерно развитие асимметричных очагов повреждения, не соответствующих сосудистым бассейнам и распределению аномальных митохондрий в мозге. Другим примером может быть такая модель поражения, как Х-сцепленная адренолейкодистрофия (X-ALD). При наиболее частой церебральной форме этого заболевания поражается глубокое белое вещество теменно-затылочных областей и валик мозолистого тела (дорсальный тип поражения) при неизвестной причине первичного вовлечения в патологический процесс именно этих зон. В 10% случаев топография поражения удивительна и абсолютно противоположна — поражается колено мозолистого тела и глубокое белое вещество лобных долей (этот тип поражения был назван нами вентральным), а еще в 5% случаев наблюдается асимметричное унилатеральное поражение [4]. Менее чем в 2—3% МРТ-наблюдений церебральной формы X-ALD при сохранении билатерального паттерна определяется сочетание дорсального и вентрального типов поражения — вентрально-дорсальный тип без какой-либо анатомической связи пораженных зон друг с другом. С точки зрения рассматриваемой концепции селективной уязвимости не ясно, почему при всех прочих равных условиях одни отделы мозга более уязвимы, а другие более резистентны к патологическому процессу, однако избирательность поражения при X-ALD четко прослеживается.

Как может показаться на первый взгляд, не все изложенные патогенетические механизмы повреждения, обусловливающие селективную уязвимость, могут иметь отношение к НЛ. Однако при анализе МРТ-изображений стоит учитывать все факторы, если диагноз пациента заранее не известен и МРТ используется для постановки диагноза. Наличие «белых пятен» вышеизложенной концепции показывает, что, возможно, существуют патогенетические механизмы, определяющие избирательность и особенности МРТ-поражений, о существовании которых мы пока не знаем, либо в возникновении неясных МРТ-типов поражений играет роль сочетание нескольких указанных механизмов, изменяющее типичные паттерны, изученные при действии одного (преобладающего) фактора из рассмотренных в концепции.

Следует также понимать, что селективная уязвимость и МРТ-картина при лейкоэнцефалопатиях не являются статичными явлениями, т.е. начальные изменения при разных заболеваниях этой группы разительно отличаются от изменений, происходящих с течением болезни. В многочисленных работах показано, что специфичность МРТ-диагностики лейкоэнцефалопатий, в том числе наследственных, выше в начале заболевания (при наличии МРТ-проявлений), чем на поздних стадиях, когда различные патогенетические механизмы могут в конечном итоге приводить к схожим МРТ-проявлениям ввиду развития многочисленных вторичных неспецифичных изменений (глиоз, атрофия и др.), нивелирующих селективность первичного поражения.

Возможности современной МРТ-визуализации

Достижения МРТ-исследований последних нескольких десятилетий, в том числе в сфере диагностики и изучения НЛ, сложно переоценить. С появлением МРТ были описаны либо уточнены проявления более 100 известных лейкоэнцефалопатий, в том числе в сопоставлении данных МРТ, морфологических исследований, полученных при аутопсии и биопсии, данных иммуногистохимических исследований и электронной микроскопии. Как уже было сказано, это стало возможным при накоплении многочисленных МРТ-данных возрастной нормы, в том числе подробном изучении этапов развития мозга и белого вещества с помощью МРТ, а также пополнении банка данных МРТ-изображений разных групп наследственных заболеваний, протекающих с лейкоэнцефалопатией: лизосомных, пероксисомных заболеваний, митохондриальных энцефаломиопатий, органических аминоацидопатий и других болезней [2, 7, 20]. Были также получены МРТ-данные визуализации известных, но до сих пор не классифицированных болезней белого вещества [18].

Кроме того, оказалось, что среди известных лейкоэнцефалопатий встречаются формы, отличные от известных по данным МРТ и не укладывающиеся в клинические описания знакомых форм при подробном анализе клинических и лабораторных данных. Таким образом, впервые с помощью МРТ были открыты такие лейкоэнцефалопатии,

как мегалэнцефалическая лейкоэнцефалопатия с корковыми кистами (болезнь Ван дер Кнаап) [16], лейкоэнцефалопатия с исчезающим белым веществом (CACH-синдром) [18], лейкоэнцефалопатия с кистами и кальцинатами [9], лейкоэнцефалопатия с поражением ствола мозга, спинного мозга и повышенным лактатом при МР-спектроскопии [1, 11, 12], и целый ряд других заболеваний, для большинства которых, благодаря имеющимся сегодня лабораторным технологиям, спустя определенное время были открыты лежащие в их основе генетические дефекты.

Учитывая низкую специфичность диагностических клинических данных в группе НЛ, основными задачами современной МР-томографии являются непосредственная диагностика нозологической формы лейкоэнцефалопатии либо сужение дифференциально-диагностического ряда для последующей лабораторной диагностики и мониторирование течения заболевания в динамике. Возможности реального решения указанных задач в конкретном случае зависят от целого ряда факторов.

Во-первых, чрезвычайно важным оказывается такой фактор, как актуальный возраст больного и его возраст на момент дебюта болезни. Влияние этого фактора становится очевидным, когда, например, речь идет о заболевании, связанном преимущественно с задержкой миелинизации у ребенка первых месяцев жизни. В этом случае бывает сложно не только поставить диагноз, но и на фоне возрастной гипомиелинизации установить сам факт ее задержки, т.е. для постановки диагноза в этом случае, как правило, требуется динамический МРТ-мониторинг. Схожие сложности могут возникнуть при дебюте НЛ в пожилом возрасте, когда пациент имеет МРТ-проявления ангиогенной (сосудистой) лейкоэнцефалопатии.

Во-вторых, решение диагностической задачи у пациентов с НЛ существенно зависит от полноты проведенного МРТ-исследования. Для постановки сложного диагноза, как правило, необходимо проведение подробного и длительного МРТ-исследования, включающего не только рутинное МРТ, но и МРТ с контрастированием, а также использование времязатратных МРТ-методик ультраструктурной оценки белого вещества мозга, например таких как МР-спектроскопия. К сожалению, далеко не все медицинские центры располагают необходимым оборудованием и программным обеспечением МР-томографов для выполнении подобных задач. Проведение такого подробного МРТ-исследования, в том числе в условиях медикаментозной седации, может быть существенно затруднено, а иногда и невозможно у детей первых лет жизни, а также у пациентов с выраженными неврологическими (чаще грубыми когнитивными) нарушениями.

Третьим, часто определяющим диагностический успех, условием является наличие или отсутствие у заболевания специфического МРТ-паттерна, «узнаваемого» квалифицированным нейрорентгенологом. Сложность влияния этого фактора заключается в том, что одна и та же лейкоэнцефалопатия может иметь отличные друг от друга МРТ-проявления в зависимости от возраста дебюта, формы, стадии заболевания, что может влиять на снижение специфичности МРТ-диагностики. Также существуют лейкоэнцефалопатии, нозологическую принадлежность которых установить только на основании МРТ, без анализа клинических и лабораторных данных, вообще не представляется возможным, т.е. данные МРТ для них не специфичны. В ряде таких случаев диагностическую значимость могут иметь дополнительные методики МРТ-визуализации.

Методики МРТ, используемые в диагностике наследственных лейкоэнцефалопатий

Рутинная МРТ

Рутинная МРТ позволяет оценивать миелинизацию белого вещества по мере его развития. По ходу миелинизации отмечается укорочение Т1 и Т2; белое вещество становится не гипо-, а гиперинтенсивным по отношению к серому на Т1-взвешенных изображениях и не гипер-, а гипоинтенсивным по отношению к серому веществу на Т2-взвешенных изображениях. Опубликованы таблицы с указанием анатомических структур мозга и сроков наступления их нормальной миелинизации по данным МРТ [20].

Представления о строении нейропиля и миелина чрезвычайно важны для трактовки выявляемых сигнальных изменений на МРТ. Известны по крайней мере две популяции молекул воды, которые вносят вклад в формирование МР-сигнала. Первая представлена водой миелиновой оболочки; она имеет относительно короткие Т1 и Т2, поскольку большинство молекул образует преходящие водородные связи с гидроксильными и кетоновыми остатками белков и поверхностных липидов. Вторая популяция молекул воды относится к внутриаксональной и интерстициальной воде (т.е. воде вне миелиновой оболочки); эта популяция содержит большее количество свободной воды (связанной с макромолекулами) и поэтому обладает более длинными Т1 и Т2. Во временно́й шкале типичного Т1-взвешенного снимка вода миелина может диффундировать сквозь мембраны аксона и миелина и взаимодействовать с молекулами воды в других структурах. Показано, что укорочение Т1 в развивающемся белом веществе возникает параллельно с повышением концентрации холестерина и гликолипидов в миелине. Галактоцереброзиды, преобладающие в гликолипидах миелина, и холестерин имеют по не-

сколько гидроксильных и кетоновых остатков на молекулу для взаимодействия со свободными молекулами воды. При относительно длинных периодах эхо, которые используют для получения Т2-снимков у новорожденных, сигнал от протонов связанных молекул воды в значительной мере размыт, и поэтому лишь сигнал от аксонов и внеклеточной воды вносит вклад в формирование МР-сигнала. Более того, увеличение гипоинтенсивности на Т2-снимках развивающегося мозга коррелирует по времени с химическим созреванием миелиновой оболочки, особенно с уплотнением миелиновой спирали вокруг аксона (которое связано с конформационными изменениями белков миелина) и насыщением некоторых полиненасыщенных жирных кислот в мембранах миелина. Если этот Т2-сигнал связан только с внеклеточной и аксональной водой, он может отражать протонную плотность. Снижение протонной плотности, по-видимому, отражает дальнейшее химическое созревание миелина, снижение количества аксональной воды в результате синтеза микротрубочек и микрофиламентов, а также уменьшение количества внеклеточной свободной воды в результате образования миелина (миелинизированные аксоны занимают значительно больше места, чем немиелинизированные), а также прорастание глии и ее отростков в белом веществе. К другим важным факторам относят упаковку липидов в двухслойной мембране, которая поддерживает стабильность миелина. Более того, нарушение упаковки липидов с удлинением углеводородных цепей или добавление новых двойных пучков к цепям приводит к удлинению Т2-времени релаксации.

Рутинная МРТ является базовой методикой для получения серий данных Т2- и Т1-взвешенных изображений, абсолютно необходимых для анализа рентгеносемиотики поражения при НЛ. Причем для анализа данных необходимо получить топографически идентичные аксиальные Т1- и Т2-взвешенные изображения, как более информативные и менее чувствительные к разного рода артефактным влияниям на получаемые в ходе сканирования изображения. Остальные проекции являются дополнительными, например сагиттальная проекция полезна для оценки состояния мозолистого тела. Предпочтительными являются изображения с бóльшими матрицами, малой толщиной среза и межсрезовым промежутком; указанные параметры следует изменять таким образом, чтобы не ухудшалось качество получаемых изображений. Полученные данные должны анализироваться следующим образом: сигнальные характеристики патологических очагов (областей, зон), их симметричность/асимметричность; форма, размеры, гомогенность сигнала от пораженных структур; топическое распределение с оценкой избирательности поражения проводников и структур белого вещества; наличие отека и атрофии; наличие кист, кровоизлияний/петрификатов. Пользуясь концепцией селективной уязвимости и патернами узнавания, данные одной лишь рутинной МРТ уже могут позволить в целом ряде случаев поставить правильный диагноз при НЛ. В других случаях необходимо продолжить МРТ-исследование.

Контрастная МРТ

Контрастное усиление (Т1-контрастирование) при визуализации НЛ используется в случаях, когда проводится дифференциальный диагноз с токсическими, аутоиммунными и инфекционными поражениями. Для большинства НЛ контрастное усиление нехарактерно, однако для некоторых, напротив, наличие контрастного усиления является характерным МР-признаком, при этом механизм его возникновения различен и не всегда до конца ясен. Важными примерами контрастируемых лейкоэнцефалопатий являются такие заболевания, как Х-сцепленная адренолейкодистрофия (парадоксальный пример выраженного аутоиммунного поражения в группе НЛ); болезнь Александера; лейкоэнцефалопатия с кистами и кальцинатами, при которых феномен контрастного усиления очагов поражения, вероятно, различен, но до сих пор точно не известен. Наблюдения контрастного усиления в группе НЛ показывают, что в случае диагностически неясной НЛ, как правило, по данным рутинной МРТ невозможно прогнозировать наличие или отсутствие контрастного усиления на снимках, поэтому мы считаем, что при неясном диагнозе и проведении дифференциального диагноза с ненаследственными формами поражений белого вещества всегда имеет смысл вводить контрастное вещество при МРТ-исследовании.

Диффузионно-взвешенная (ДВ) и диффузионно-тензорная (ДТ) МРТ

Применение этих методик осуществляется на двух уровнях: ДВ-МРТ — относительно простой уровень с быстрым получением клинически важной информации, а ДТ-МРТ с последующей трактографией — более сложный уровень, позволяющий точнее оценить и вычислить степень анизотропии диффузии и провести трехмерный (3D) анализ данных.

По ходу миелинизации происходит снижение ИКД и повышение анизотропии диффузии, что показано в целом ряде работ [2, 7, 15]. Снижение ИКД зависит от нескольких факторов. Прежде всего, уменьшается размер внеклеточного пространства в связи с пролиферацией миелина и увеличением размеров созревающих нейронов и глии. Другой причиной ограничения подвижности воды является наличие множественных слоев гидрофобной миелиновой мембраны, с этим же связано повышение анизотропии диффузии воды в развивающемся моз-

ге. Ограничение подвижности воды происходит перпендикулярно миелиновым мембранам, но не параллельно им. Однако показано, что диффузионная анизотропия возникает еще до того, как миелин можно увидеть гистохимически или средствами электронной микроскопии. Это связано с двумя факторами: во-первых, до миелинизации увеличивается количество отростков олигодендроцитов вокруг аксонов, которые уменьшают подвижность воды перпендикулярно; во-вторых, до миелинизации синтезируются интрааксональные белковые молекулы и ионные каналы, что еще больше усложняет диффузию воды сквозь аксоны [6].

Проведение ДВ-МРТ и ДТ-МРТ при НЛ позволяет определить характер изменений диффузии воды в белом веществе мозга, что в совокупности с данными рутинной МРТ предоставляет чрезвычайно важную диагностическую информацию. Локальные выраженные ограничения ИКД характерны для митохондриальных энцефаломиопатий. Также выраженное ограничение диффузии определяется при вакуолярных миелинопатиях (болезнь Канаван, синдром кленового сиропа, болезнь Ван дер Кнаап, L2-гидроксиглутаровая ацидурия, синдром Кернса—Сейра и др.), при которых в острой и подострой стадиях отмечается выраженное ограничение ИКД, даже в большей степени, чем цитотоксический отек. На ДВ-изображениях регистрируется высокий сигнал от пораженных зон, отражающий межмиелиновый отек, вакуолизацию миелина с ограничением межклеточных пространств. Особенно полезны данные ДВ-МРТ при вакуолярных миелинопатиях у новорожденных детей, когда можно оценить степень и топическое распределение миелинизации мозга, поскольку там, где еще нет миелина, нет и проявлений вакуолярной миелопатии [15, 20]. В других случаях НЛ при деструктивных изменениях белого вещества и миелина выявляются зоны с высокими значениями ИКД (Х-сцепленная адренолейкодистрофия, метахроматическая лейкодистрофия и др.). Для ряда заболеваний характерны сочетания зон с высокими ИКД и зон ограничения диффузии (болезнь Канаван), либо изменения ИКД отражают стадии патологического процесса с формированием в исходе кавитаций и деструктивных изменений в белом веществе.

Применение метода трактографии, основанного на данных ДТ-МРТ при НЛ, пока представляется ограниченным, так как вследствие сложных и часто до конца не выясненных патологических процессов, связанных с изменениями миелина, существующее программное обеспечение современных МР-томографов и графических станций постобработки не имеет в настоящее время математических алгоритмов, позволяющих избежать ошибок в визуализации трактов белого вещества при их частичном повреждении или на фоне отека.

Протонная МР-спектроскопия

Является в ряде случаев НЛ чрезвычайно полезной дополнительной МРТ-методикой, позволяющей получить важную информацию или даже определяющей в постановке нозологического диагноза. Яркий пример последнего — болезнь Канаван, при которой определяется выраженное повышение отношения NAA/Cr за счет накопления в мозге предшественника N-ацетиласпартата — N-ацетиласпартиковой кислоты. Повышение отношения NAA/Cr не наблюдается ни при одном другом заболевании ЦНС и позволяет при болезни Канаван провести дифференциальный диагноз с очень близкими по МРТ-картине поражениями, наблюдаемыми при инфантильной форме болезни Ван дер Кнаап и некоторых других НЛ.

Перенос намагниченности (метод МТ)

Перенос намагниченности (МТ, magnetization transfer) увеличивается по мере развития мозга. Это предположительно происходит за счет связывания свободной воды холестерином, галактоцереброзидами и белками двухслойной мембраны развивающегося миелина.

Для характеристики тканей обычно используется понятие отношения переноса намагниченности (magnetization transfer ratio, MTR). Формула проста: $MTR=[(M_o—M_s)/M_o]\cdot100\%$, где M_o — интенсивность сигнала, полученного без пре-импульса, M_s или M_{sat} — интенсивность сигнала после применения преимпульса. Чем сильнее МТ-эффект, тем выше отношение переноса намагниченности, MTR. MTR снижен, когда мал эффект пула протонов макромолекул. Таким образом, MTR отражает степень структурной целостности ткани мозга. Другая область применения данных MTR, вызывающая значительный интерес, — создание MTR-гистограмм как для паренхимы мозга в целом, так и для выделенных областей. Полученная таким образом относительная величина пика отражает количество сохранной ткани мозга, не зависимое от размеров мозга и степени атрофии.

Недостатком 2D- и 3D-МТ является варьирование значений МТ при использовании разных сканеров, даже при одинаковых параметрах измерений. Особое значение это имеет при многоцентровых исследованиях и при повторных исследованиях, когда для обследования одного пациента используются разные сканеры.

Наиболее часто метод МТ применяется при изучении РС, обогащая наше понимание патогенеза этого заболевания. Корреляция MTR и гистопатологического исследования при РС показало, что не только миелин является фактором, влияющим на эффект МТ. Значительная корреляция выявлена между MTR и аксональной потерей [20], поэтому MTR отражает не только плотность миелина, но и аксональную плотность.

Было показано, что при Х-сцепленной адренолейкодистрофии (X-ALD) применение МТ также важно. Как только у больного мальчика выявляются первые признаки прогрессирующей церебральной демиелинизации, предпринимается пересадка гемопоэтических стволовых клеток в качестве попытки сдержать развитие заболевания. Поскольку процедура связана со значительным риском заболеваемости и смертности, а предсказать, у кого из мальчиков — носителей биохимического и генетического дефекта в дальнейшем разовьется демиелинизирующее заболевание головного мозга либо адреномиелонейропатия, невозможно, трансплантация гемопоэтических стволовых клеток в раннем возрасте в качестве превентивной меры не может быть проведена. Тщательное регулярное МРТ-мониторирование является в настоящее время наилучшим подходом для принятия решения о необходимости и сроках проведения пересадки. Рутинная МРТ тоже важна, но неоднократно было доказано, что при X-ALD протонная МРС, диффузионно-тензорный метод и метод МТ являются более чувствительными, позволяют выявить начальные проявления и количественно оценить прогресс заболевания уже тогда, когда рутинная МРТ еще вообще не выявляет патологических сигнальных изменений в мозге. При X-ALD было установлено, что MTR тесно коррелирует со степенью потери целостности ткани [20].

Дополнительные импульсные последовательности (ИП)

Среди дополнительных ИП, используемых для МРТ-визуализации и диагностики НЛ, следует указать такие важные ИП, как IR, SWI, 3D-SPGR.

ИП IR, подавляя сигнал фракции протонов свободной воды, позволяет получить наилучший контраст между серым и белым веществом, чаще в 3D-модификации используется для оценки патологии извилин мозга, белого вещества и хода миелинизации в сопоставлении с сигнальными характеристиками в режиме Т1. Для выявления нарушений развития извилин, патологии, связанной с нарушением нейрональной миграции, присутствующей при некоторых НЛ (например, при болезни Цельвегера), также используется методика 3D-SPGR.

Режим Т2*-градиентное эхо и более новая методика SWI (взвешенность по магнитной восприимчивости) обладают высокой чувствительностью к малейшим неоднородностям магнитного поля. При НЛ целесообразно их использование при поиске петрификатов и кровоизлияний.

Варианты НЛ с точки зрения МРТ-визуализации

В настоящее время у человека описано более 50 нозологически самостоятельных НЛ. В качестве примеров современных диагностических возможностей МР-томографии при этих заболеваниях в статье рассмотрены некоторые группы процессов, патогенетически отличающиеся друг от друга, демонстрирующие нарушение синтеза миелина, дисмиелинизацию, невоспалительную и воспалительную демиелинизацию и аксонопатию.

Метахроматическая лейкодистрофия, болезнь Краббе и Х-сцепленная адренолейкодистрофия

При метахроматической лейкодистрофии (МЛД) первичным дефектом является генетически опосредованный дефицит фермента арилсульфатазы А. При этом сульфатид не может превращаться в цереброзид, входящий в состав миелина. Сульфатид накапливается в патологических концентрациях в миелиновой оболочке, что приводит к ее разрушению (демиелинизации). Демиелинизация при МЛД носит невоспалительный характер, но с наличием макрофагов и пролиферацией глии. На МРТ выявляются островки сохранного миелина вокруг сосудов (что создает характерный для МЛД «тигроидный МРТ-паттерн»), а патологическое контрастирование отсутствует в отличие от воспалительной демиелинизации, визуализируемой, например, при РС, при котором острые очаги аутоиммунной демиелинизации преимущественно возникают периваскулярно и характеризуются патологическим контрастированием.

Примерно то же самое происходит при глобоидно-клеточной лейкодистрофии — болезни Краббе. При этом заболевании наблюдается дефицит фермента галактоцереброзид-b-галактозидазы, которая превращает галактоцереброзид в галактозу и цереброзид. Один из предшественников неметаболизируемого галактоцереброзида токсичен для миелина. Так же как при МЛД, при болезни Краббе демиелинизация носит невоспалительный характер.

Церебральная форма X-ALD преимущественно развивается в возрасте от 5 до 12 лет (болеют только мальчики) и отличается от двух предыдущих демиелинизирующих лейкодистрофий тем, что при ней демиелинизация двухфазна. Вследствие генетического дефекта трансмембранного белка — переносчика длинноцепочечных жирных кислот ALD-P, последние, накапливаясь в избыточных концентрациях, вызывают токсическую демиелинизацию, определяемую на МРТ. Характерными МРТ-проявлениями церебральной формы X-ALD является поражение валика мозолистого тела и белого вещества теменно-затылочных областей **(рис. 1)**. По неустановленным причинам к токсической демиелинизации вторично присоединяется аутоиммунный компонент, развивается выраженная лейкоцитарная и макрофагальная инфильтрация пораженного белого вещества мозга с повреждением гематоэнцефалического барьера (ГЭБ), более грубыми деструктивными изменениями и патологическим контрастированием демаркационной линии между зонами

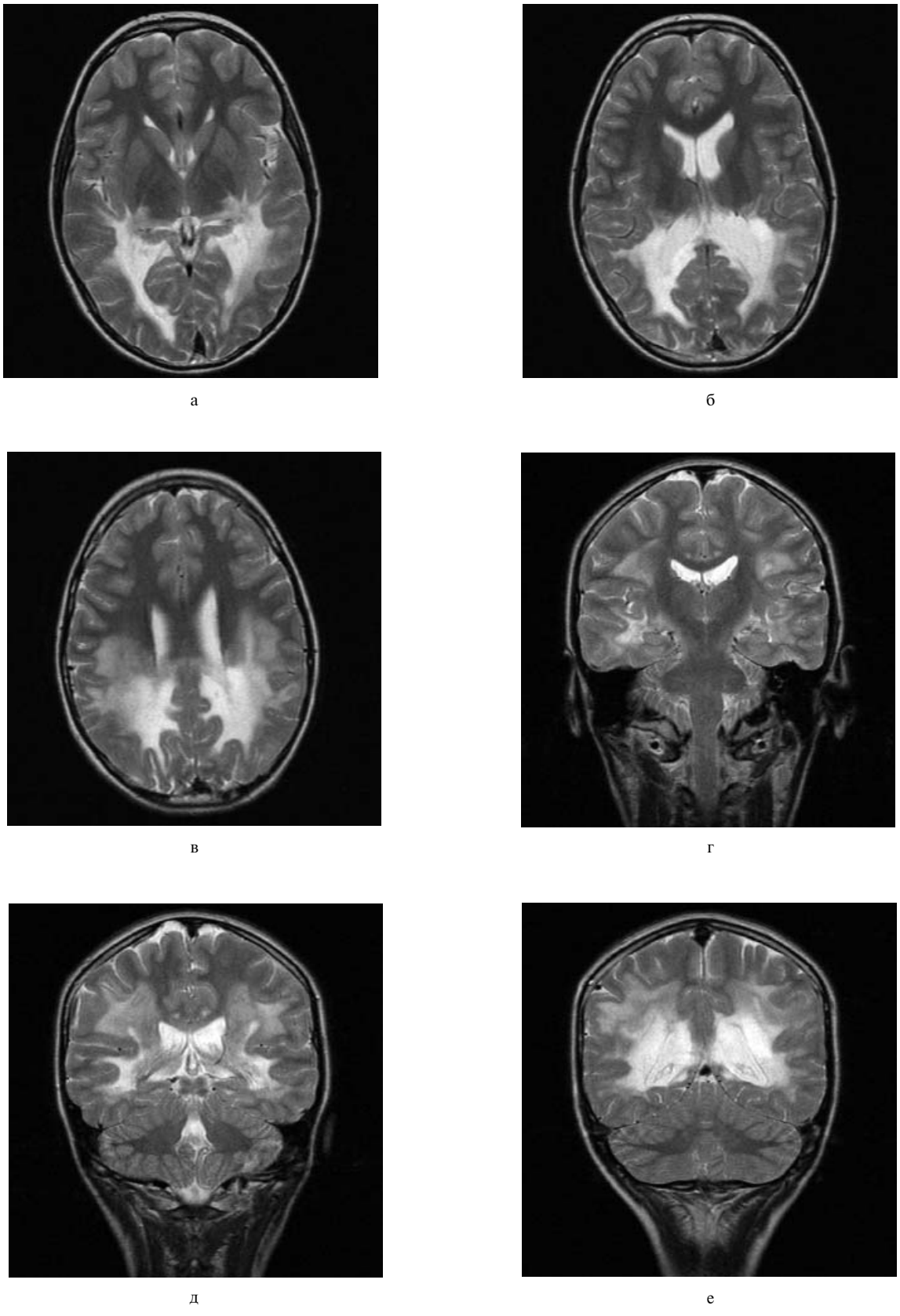

Рис. 1. **Х-сцепленная адренолейкодистрофия (а—е).**

Поражение валика мозолистого тела и белого вещества теменных и затылочных долей. Тенденция распространения патологических изменений в вентро-каудальном направлении — на белое вещество лобных долей и по ходу кортико-спинальных трактов.

первичной токсической и вторичной аутоиммунной демиелинизации. Интерестно, что, с одной стороны, морфологически X-ALD невозможно отличить от острого очага РС, а с другой, при том же генетическом дефекте — взрослая форма X-ALD характеризуется развитием только адреноневромиелопатии, чаще без церебральных проявлений и без повреждения ГЭБ.

Болезнь Канаван, болезнь Ван дер Кнаап и другие вакуолярные миелинопатии

Болезнь Канаван развивается чаще в раннем младенческом возрасте. Это типичная органическая ацидопатия с дефицитом фермента N-аспартоацилазы, накоплением в мозге токсичной N-ацетиласпартиковой кислоты. Морфологически выявляется выраженная спонгиоформная лейкоэнцефалопатия. При электронной микроскопии установлено, что происходит расщепление миелина с формированием в нем вакуолей. Демиелинизация также отмечается, но в меньшей степени. Распространенная вакуолизация миелина и набухание астроцитов настолько выражены, что у младенцев, пока еще череп может расширяться, приводят к развитию макроцефалии с компрессией наружных ликворных пространств **(рис. 2)**.

При мегалэнцефалической лейкоэнцефалопатии с корковыми кистами (болезни Ван дер Кнаап) развитие заболевания связано с дефектом в гене белка MLC, локализованном на периваскулярных астроглиальных терминалях. Точная функция белка MLC в ЦНС не установлена, наличие у него восьми трансмембранных доменов, по аналогии с некоторыми другими известными трансмембранными белками, предполагает его участие в трансмембранном транспорте. При болезни Ван дер Кнаап отмечаются схожие с болезнью Канаван гистопатологические изменения белого вещества мозга с тем отличием, что расщепление и вакуолизация миелина выявляются только в наружных слоях миелиновой оболочки. Кроме того, при болезни Канаван всегда поражаются базальные ганглии, чего не отмечается при болезни Ван дер Кнаап **(рис. 3)**. Учитывая эту особенность селективного поражения, уже с помощью рутинной МРТ можно дифференцировать эти заболевания, а использование водородной МР-спектроскопии позволяет выявить патологическое увеличение отношения NAA/Cr, что наблюдается только при болезни Канаван [3, 5].

Вакуолизация миелина установлена и при некоторых других НЛ, таких как L2-гидроксиглутаровая ацидурия, болезнь кленового сиропа, болезнь Кернса—Сейра, лейкоэнцефалопатия с исчезающим белым веществом (CACH-синдром), врожденная мерозиннегативная миодистрофия, и при некоторых токсических поражениях белого вещества головного мозга.

Болезнь Пелициуса—Мерцбахера и другие гипомиелинизации

Известно несколько НЛ, при которых первично миелинизация недостаточна или отсутствует вообще в результате нарушения синтеза миелина, а феномен демиелинизации отсутствует.

Среди НД классическим примером гипомиелинизации, а иногда и полного отсутствия миелина в ЦНС является болезнь Пелициуса—Мерцбахера (БПМ), при которой имеет место мутация в гене, кодирующем протеолипидный трансмембранный протеин (PLP) — один из главных компонентов миелина. Фунция PLP точно не известна, предполагается его важная роль для поддержания взаимодействия между аксоном и олигодендроцитом. При БПМ мутации в указанном гене приводят к конформационным изменениям PLP с накоплением мутантного белка и продукта его альтернативного сплайсинга DM20 в олигодендроцитах, с последующим запуском апоптоза олигодендроцитов и остановкой хода миелинизации. Морфологически при БПМ выявляется выраженная вариабельная гипомиелинизация ЦНС и зрительных нервов, у некоторых пациентов выявляется гипомиелинизация периферических нервов. При врожденной форме миелин может полностью отсутствовать в головном и спинном мозге, при переходной и классической формах выявляется диффузная гипомиелинизация **(рис. 4)** либо мозаичная гипомиелинизация головного мозга, что коррелирует с выраженностью клинических проявлений. Биохимический состав имеющегося миелина также изменен. МР-картина остановки миелинизации проявляется высоким сигналом в режиме Т2 и низким в режиме Т1 от немиелинизированных областей мозга, в то время как миелинизировавшиеся области характеризуются снижением сигнала в режиме Т2 и повышением в режиме Т1. Задержку миелинизации следует определять сравнением картины МРТ пациента с МР-картиной хода миелинизации соответственно возрастной норме. При этом МРТ в динамике при БПМ не выявляет продолжения миелинизации, что позволяет дифференцировать БПМ от большинства других НЛ. Кистообразование, признаки деструкции и демиелинизации, в том числе с нарушением ГЭБ (с патологическим контрастированием) при БПМ на МРТ отсутствуют. Интересно, что некоторые исследователи выявили при водородной МР-спектроскопии повышенный пик NAA в спектре белого вещества у пациентов с БПМ, что может объясняться повышенной плотностью аксонов в единице объема ткани в отсутствие миелиновых оболочек.

Другими НЛ с гипомиелинизацией являются синдром 18q и болезнь Салла.

При синдроме 18q миелинизация мозаична и в основном наблюдается перивентрикулярно; ее раз-

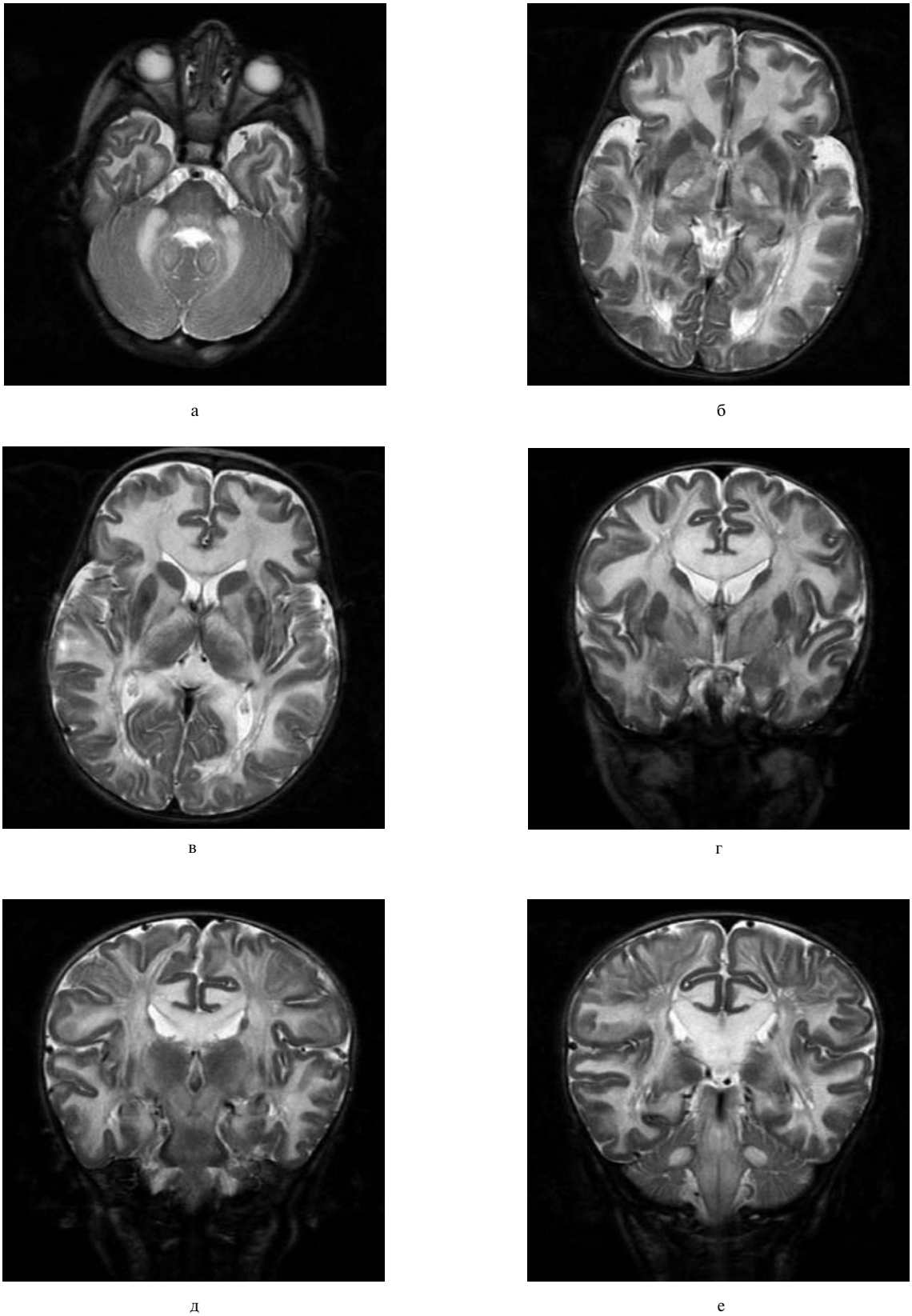

Рис. 2. **Болезнь Канаван (а—е).**

Диффузная распространенная вакуолизация миелина больших полушарий, ствола мозга и мозжечка. Набухание белого вещества, сужение наружных ликворных пространств. Поражение бледного шара при интактной скорлупе и хвостатых ядрах.

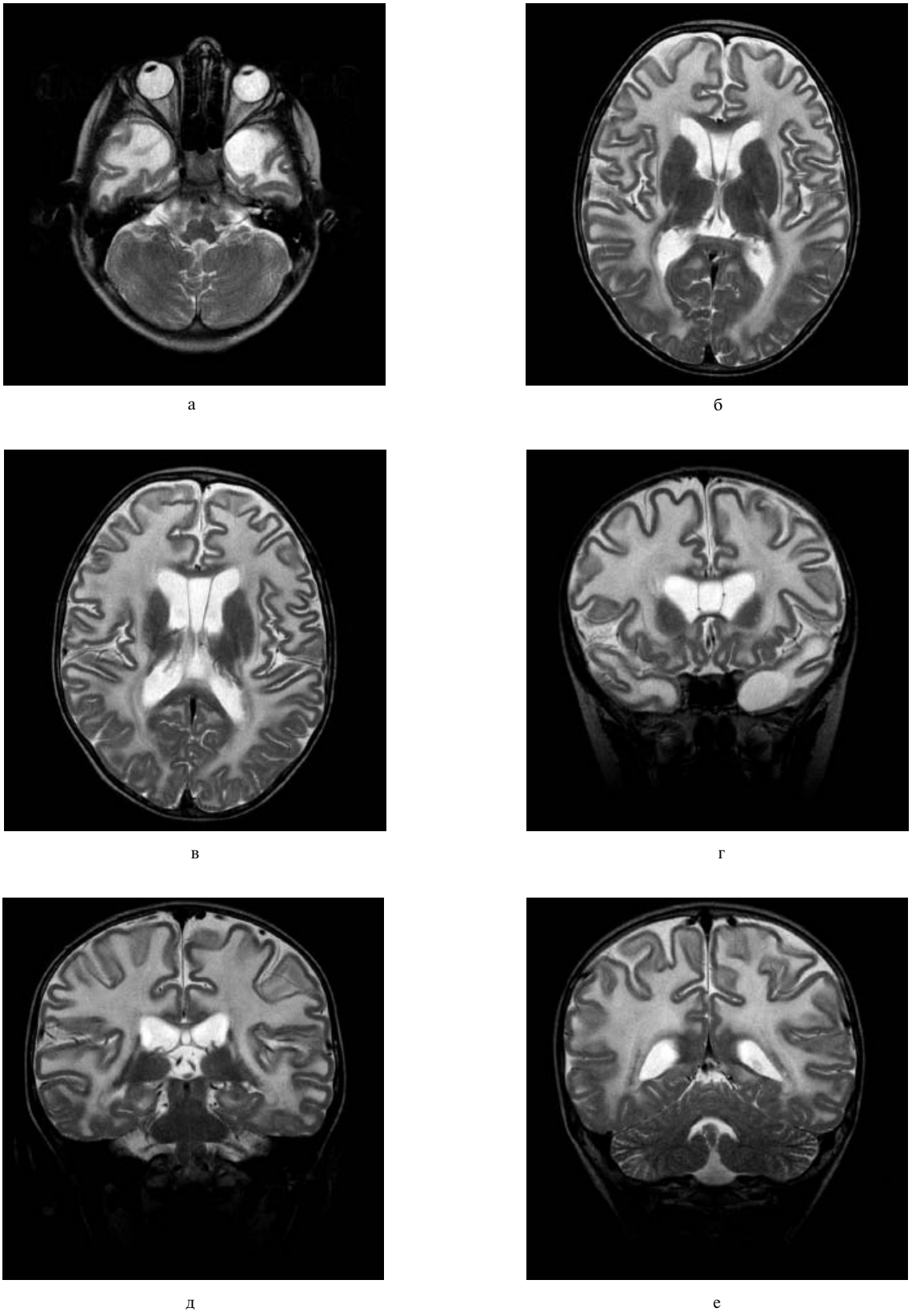

Рис. 3. **Мегалэнцефалическая лейкоэнцефалопатия с корковыми кистами (болезнь Ван дер Кнаап) (а—е).**

Вакуолизация миелина больших полушарий при интактных базальных ядрах, стволе мозга и мозжечке. Корковая киста левой височной доли (а, г), облигатный дополнительный признак — киста прозрачной перегородки (в, г).

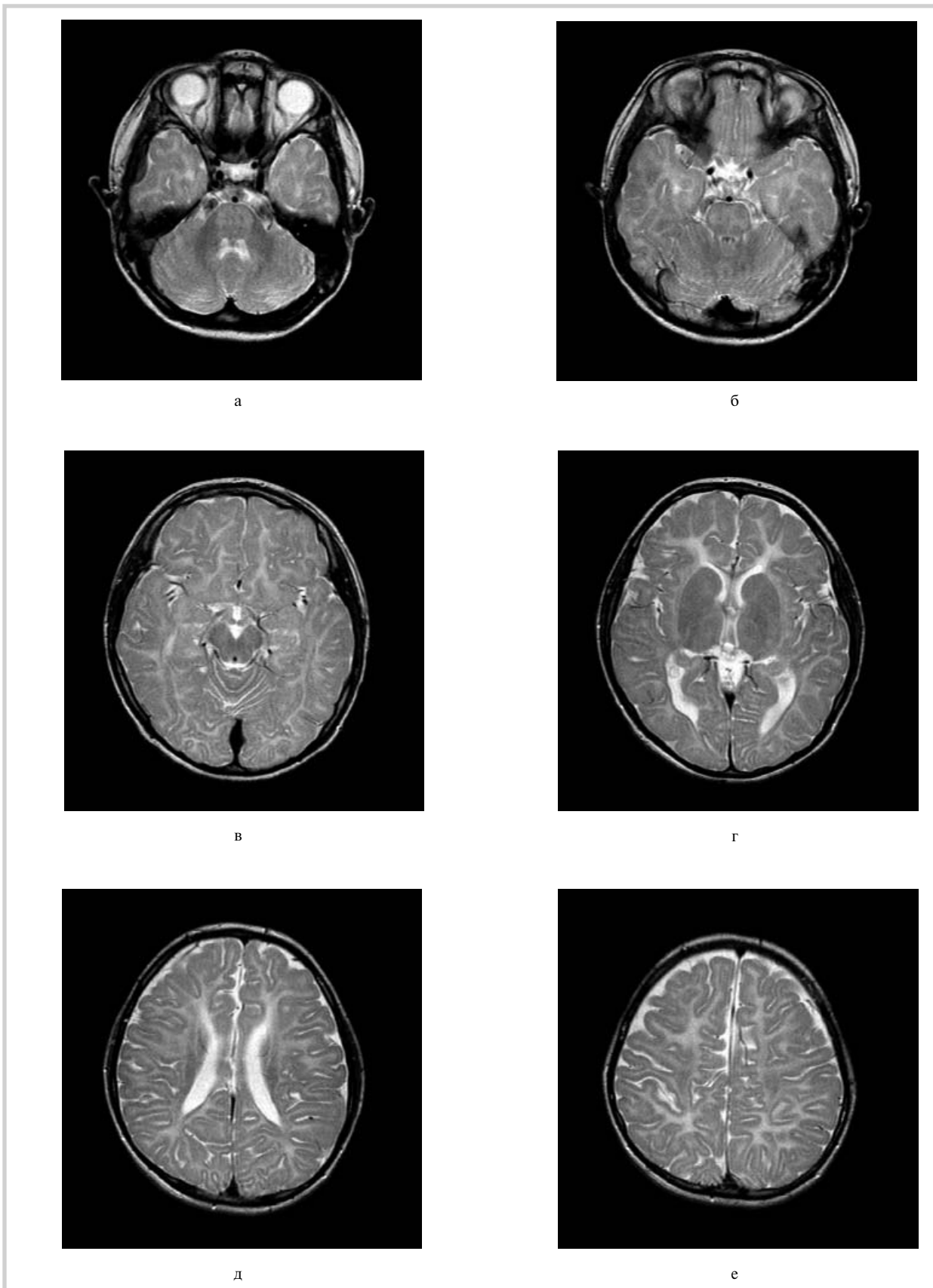

Рис. 4. **Болезнь Пелициуса—Мерцбахера (а—е).**
Диффузная гипомиелинизация всех структур мозга без других патологических изменений.

витие связано с мутациями в гене основного белка миелина, приводящими к нарушению его синтеза.

Одна из представителей лизосомных болезней накопления — болезнь Салла — связана с мутацией транспортного белка лизосом — сиалина и патологической аккумуляцией в мозге N-ацетил-нейраминовой кислоты (сиаловой кислоты). На МРТ отмечается выраженная недостаточность миелина и задержка миелинизации в раннем возрасте. Патофизиология недостаточности миелина при болезни Салла не известна. Обширное накопление сиаловой кислоты в нейронах и астроцитах может привести к дисфункции этих клеток. Отложение миелина происходит при взаимодействии нейронов, олигодендроцитов и астроцитов. Это взаимоотношение может быть нарушено, что приводит к глубокому дефициту миелина. При этом данные рутинной МРТ при болезни Салла очень напоминают МР-картину БПМ. Однако N-ацетил-нейраминовая кислота дает резонанс, близкий к метиловому резонансу NAA, что приводит к ложному подъему пика NAA в ^{1}H МР-спектре белого вещества при болезни Салла, чего не наблюдается при БПМ. Кроме того, при обоих заболеваниях регистрируется аномально низкий пик Cho вследствие гипомиелинизации.

Недавно открытые лейкоэнцефалопатии

Как уже было сказано, в последние годы именно при помощи МРТ было описано несколько ранее не известных НЛ. Сложно сказать, встречались ли эти болезни в прошлых веках или они появились в результате новых мутаций в генах человека.

Лейкоэнцефалопатия с поражением ствола мозга, спинного мозга и повышенным лактатом при МР-спектроскопии (LBSL), первично открытая с помощью МР-томографии [1], связана с мутацией гена, кодирующего митохондриальную аспартил т-РНК синтетазу [11]. Количество опубликованных в мире с 2003 г. наблюдений (более 80) показывает, что, вероятно, LBSL является часто втречающейся НЛ. Патогенез заболевания остается неясным. Снижение активности фермента митохондриальной аспартил т-РНК синтетазы приводит к нарушению процесса присоединения аспарагиновой кислоты к соответствующей ей митохондриальной тРНК и, как следствие, изменению всех белков, кодируемых мтДНК. Хотя генетический дефект при LBSL касается митохондриального фермента, мышечная ткань парадоксально не страдает, что типично для митохондриальных энцефаломиопатий, а избирательно поражается только белое вещество ЦНС. Селективность поражения при LBSL также уникальна. При МР-томографии отличительными патогномоничными признаками болезни являются изолированное билатеральное поражение медиальной петли, внутристволовой порции тройничного нерва, кортико-спинальных трактов на всем протяжении, включая спинной мозг, и чувствительных проводников задних столбов спинного мозга **(рис. 5)**. При МРС в измененном белом веществе мозга больных выявлено легкое повышение холина и появление патологического пика Lac, отмечается снижение NAA и повышение миоинозитола. ДВ-МРТ выявляет разнородные изменения — участки ограничения диффузии (вероятно, за счет цитотоксического отека) на фоне областей нормальной, либо слегка повышенной диффузии в пораженных областях, имеющих высокий сигнал в режиме Т2 (вазогенный отек в комбинации с эффектом «Т2-свечения» на ДВ-изображениях). Патологическое накопление контрастного вещества отсутствует. Выявляемые изменения на МРТ предполагают возможный энергетический дефицит, аксональную дегенерацию и вторичную демиелинизацию. Области высокого сигнала на ДВ-изображениях с низкими значениями ИКД могут свидетельствовать и о наличии вакуолизации миелина, однако морфологические описания LBSL в настоящее время отсутствуют. В крови больных признаки лактат-ацидоза не выявляются. Динамические МРТ-исследования не выявляют нарастания патологических изменений по данным рутинной МРТ.

Гипомиелинизация и атрофия базальных ганглиев и мозжечка (синдром HABC). Скорее всего болезнь является наследственной, но тип наследования пока не установлен. Болезнь характеризуется нарушением нормального развития детей, у которых с самого начала имеются признаки недостаточности миелина на МРТ, а у некоторых больных по данным МРТ выявляется дополнительная гибель миелина. Отмечается прогрессирующая атрофия скорлупы и хвостатого ядра, и мозжечка, особенно его червя. Объем белого вещества мозжечка также со временем уменьшается. Скорлупа и хвостатое ядро исчезают без остаточной рубцовой ткани, по данным МРТ, что говорит об апоптозе, нежели о некрозе в качестве механизма атрофии. Атрофия более выражена у больных с более тяжелыми клиническими проявлениями.

Диагностика HABC основана преимущественно на данных МРТ [19]. Выраженность дефицита миелина различна у разных больных. У некоторых белое вещество полушарий гиперинтенсивно на Т2-взвешенных изображениях и гипоинтенсивно на Т1-взвешенных снимках, что говорит о гипомиелинизации. У других больных белое вещество умеренно гиперинтенсивно на Т2- и Т1-взвешенных изображениях, что свидетельствует о диффузном формировании некоторого количества миелина (умеренная гипомиелинизация). Удивительно, что пирамидные тракты в стволе также гипомиелинизированы. Со временем полностью исчезает скорлупа. Хвостатое ядро становится все меньше и у некоторых больных также исчезает, что установлено при

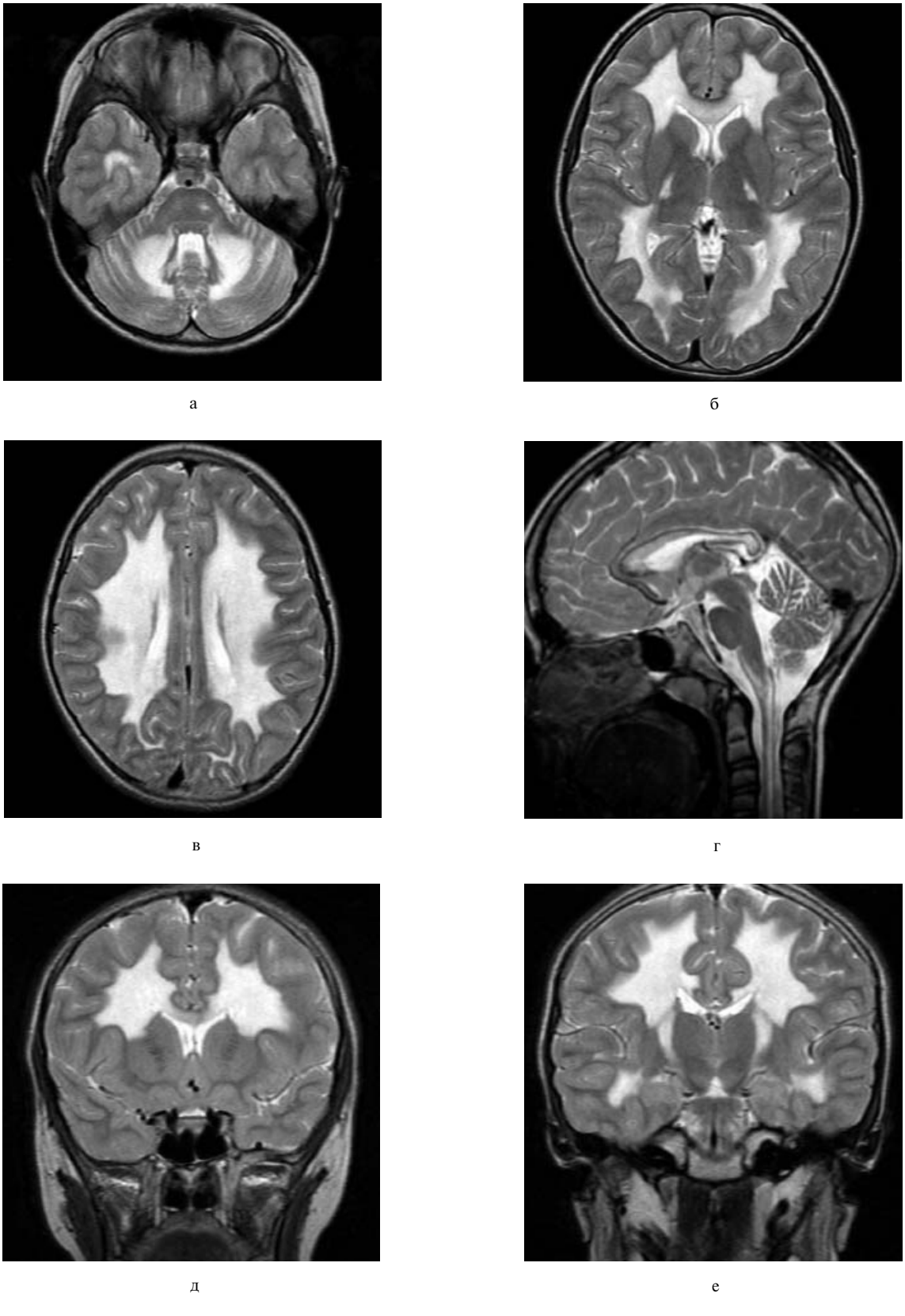

а б в г д е

Рис. 5. **Лейкоэнцефалопатия с поражением ствола мозга, спинного мозга и повышенным лактатом при МР-спектроскопии (LBSL) (а—е).**

Селективное симметричное билатеральное поражение глубокого белого вещества больших полушарий, кортико-спинальных трактов в головном и спинном мозге (г, е), медиальной петли, внутристволовой порции тройничного нерва, гипоплазия мозолистого тела.

МРТ в динамике. В течение нескольких лет возникает и атрофия белого вещества разной степени выраженности, что сопровождается расширением желудочковой системы. У некоторых больных отмечается дополнительная утрата того небольшого количества миелина, которое у них присутствовало изначально. Развернутая картина гипомиелинизации и отсутствие скорлупы на МРТ являются диагностическими признаками HABC и позволяют исключить другие заболевания [19, 20]. Однако пока скорлупа еще видна, следует проводить дифференциальную диагностику с другими болезнями, которые сопровождаются гипомиелинизацией, в частности БПМ, болезнью Салла, заболеваниями с нарушениями репарации ДНК.

Протонная МРС выявляет нормальные пики N-ацетиласпартата и холина, что говорит об отсутствии утраты нейронов или аксонов и отсутствии активной демиелинизации. Миоинозитол, напротив, повышен, что свидетельствует о выраженном глиозе.

Лейкоэнцефалопатия с кальцинатами и кистами (LCC) является крайне редкой. Впервые заболевание у 3 пациентов было описано P. Labrune и соавт. [9] в 1996 г., к настоящему времени отмечено не более 20 наблюдений. Описаны семейные формы болезни у сибсов, что предполагает аутосомно-рецессивный тип наследования. На КТ и особенно на МРТ выявляется выраженная диффузно-очаговая лейкоэнцефалопатия (с преимущественным вовлечением больших полушарий), множественные кальцинаты в базальных ганглиях, но также выявляемые и в подкорковом веществе больших полушарий, а также в мозжечке **(рис. 6)**. Уникальным является сочетание вышеописанных изменений с кистами, как правило, не единичными и крупными; интересно, что стенки кист патологически накапливают контрастное вещество. Наиболее яркими признаками, которые обнаруживают при нейрохирургических вмешательствах, являются ангиоматозные изменения. В пределах нормальной эндотелиальной выстилки сосудов выявляют множественные извитые мелкие сосуды с неровной, часто кальцифицированной стенкой. Эти сосуды окружены множеством скрученных и неровных волокон Розенталя, эозинофильными тельцами, микрокальцификатами, депозитами железа. В белом веществе отмечаются утрата миелина, микрокистозная дегенерация, глиоз. У некоторых больных синдром LCC сочетается с ангиоматозной ретинопатией, признаками дискератоза, изменениями крови по типу анемии Фанкони, микроцефалией, остеопенией, остеосклерозом с тенденцией к переломам, а также с низким ростом. Ген, вызывающий заболевание, неизвестен, вследствие чего фенотип заболевания пока трудно определить. Диагноз, однако, патогномонично базируется на данных МР-томографии и КТ.

Неизвестные лейкоэнцефалопатии

В литературе существует немало описаний редких лейкоэнцефалопатий, фенотип и генотип которых пока не определен. Учитывая единичность наблюдений и/или малочисленность публикаций и зачастую неполные клинические и инструментальные описания выявленных случаев новых лейкоэнцефалопатий, бывает сложно сразу однозначно сказать, что в описании представлена новая нозологическая форма. Как правило, для вынесения такого суждения требуется накопление материала (т.е. необходимо выявить несколько схожих наблюдений), а, учитывая редкую частоту встречаемости НЛ, на это могут уходить десятилетия. Для генетической верификации (начала генетического анализа сцепления) новой НЛ необходимо собрать определенное количество наблюдений (для поиска патологии ДНК-секвенированию подвергается кровь пациентов и их родственников). Опираясь на банк накопленных МРТ-данных, МРТ на сегодняшний день является лучшим методом выявления новых НЛ, позволяя часто уже на первых этапах диагностики спланировать ход дальнейших исследований.

Перспективы

Можно выделить несколько направлений перспективного развития МРТ-исследований при НЛ. Прежде всего МРТ необходима для уточнения рентгенологических проявлений описанных заболеваний и их различных форм, мониторирования течения заболеваний, эффективности терапии при некоторых формах, для которых существуют или разрабатываются методы лечения. Вторым важнейшим направлением МРТ-исследований является выявление новых, еще не описанных лейкоэнцефалопатий. При этом с помощью детального анализа МРТ-проявлений нового заболевания в отсутствие нейроморфологических данных можно с известной долей вероятности предполагать патогенез его развития (демиелинизация, дисмиелинизация, вакуолизация миелина, гипомиелинизация и др.) и соответственно локализацию предполагаемых генов-кандидатов первичной мишени. Также важным направлением являются оптимизация диагностических МРТ-алгоритмов и поиск новых методик МРТ-визуализации НЛ. Определенные возможности здесь могут предоставить дальнейшее развитие и совершенствование таких методик, как рутинная МР-томография высокого разрешения, ДТ-МРТ, водородная, фосфорная и мультиядерная МРС, метод МТ, МР-морфометрия, молекулярная визуализация и совершенствование методов их количественного анализа. Важнейшей задачей является систематизация и детальный анализ информации по НЛ, в том числе данных МРТ, получаемых в различных медицинских учреждениях, для чего не-

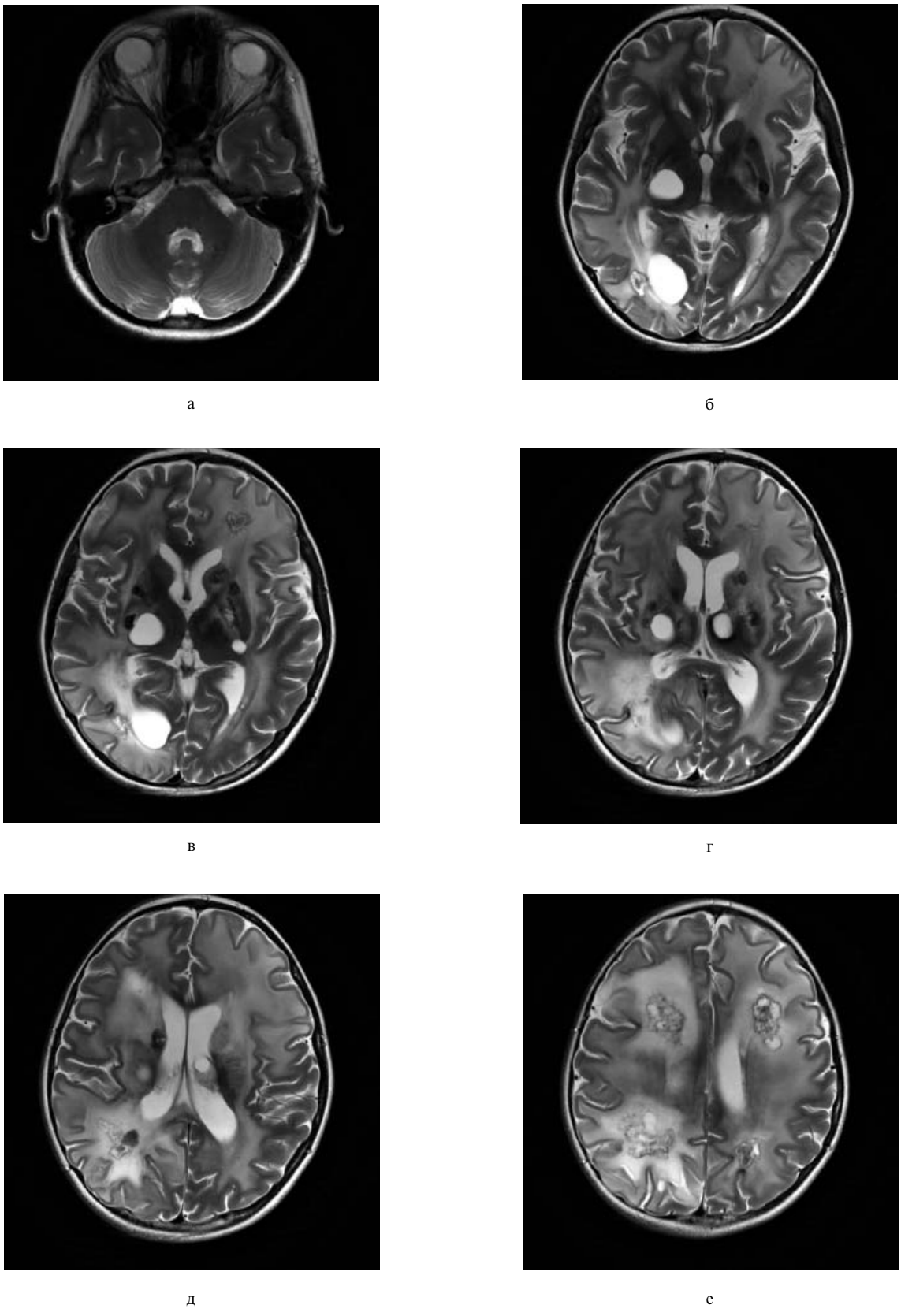

Рис. 6. **Лейкоэнцефалопатия с кистами и кальцинатами (LCC) (а—е).**

Выраженная диффузная лейкоэнцефалопатия с отеком белого вещества больших полушарий, множественные кисты и кальцинаты в подкорковых ядрах и глубоком белом веществе.

обходимы эффективный обмен научными данными, организация мультицентровых исследований и создание в России специализированного МРТ-центра изучения лейкоэнцефалопатий.

ЛИТЕРАТУРА

1. *Серков С.В., Пронин И.Н., Быкова О.В. и др.* Три случая недифференцированной лейкодистрофии с поражением глубинного белого вещества больших полушарий, мозжечка и специфичным поражением проводящих путей. Нейрорентгенологические и клинико-биохимические характеристики. Журн неврол и психиат 2003; 7: 62—68.
2. *Серков С.В., Корниенко В.Н., Пронин И.Н.* Токсические и метаболические энцефалопатии. В кн.: Диагностическая нейрорентгенология. М: Изд-во «Андреева Т.М.» 2006; 1051—1087.
3. *Серков С.В., Нанкина И.А., Пронин И.Н., Бембеева Р.Ц.* Редкая лейкоэнцефалопатия с мегалэнцефалией и кортикальными кистами — болезнь van der Knaap. Медицинская визуализация 2008; 6: 14—20.
4. *Серков С.В., Пронин И.Н., Коршунов А.Г.* МРТ при церебральной форме Х-сцепленной адренолейкодистрофии (X-ALD). Медицинская визуализация 2008; 3: 64—73.
5. *Barker P.B., Bryan R.N., Kumar A.J., Naidu S.* Proton NMR spectroscopy of Canavan's disease. Neuropediatrics 1992; 23: 263—267.
6. *Barkovich A.J.* Concepts of Myelin and Myelination in Neuroradiology AJNR 2000; 21: 1099—1109.
7. *Barkovich A.J.* Pediatric neuroimaging Th. Edition. Philadelphia: Lippincott—Raven 2002; 890.
8. *Hoffman G.F., Nyhan W.L., Zschocke J. et al.* Inherited metabolic diseases. Philadelphia: Lippincott Williams & Wilkins 2002.
9. *Labrune P., Lacroix C., Goutie'res F. et al.* Extensive brain calcifications, leukodystrophy, and formation of parenchymal cysts: a new progressive disorder due to diffuse cerebral microangiopathy. Neurology 1996; 46: 1297—1301.
10. *Morrel P., Quarles R.H.* Basic Neurochemistruy: Molecular, Cellular and Medical Aspects. 6th Edn GJ Sigel ed. Lippincott—Raven Publishers, Philadelphia, 1999.
11. *Scheper G., van der Klok T., van Andel R. et al.* Defects in mitochondrial aspartyl tRNA synthetase cause leukoencepahlopathy with brain stem and spinal cord Involvement and elevated lactate. J Nature Genetics 2007; 39: 534—539.
12. *Serkov S.V., Pronin I.N., Bykova O.V. et al.* Five patients with a recently described novel leukoencephalopathy with brainstem and spinal cord involvement and elevated lactate. Neuropediatrics 2004; 35: 1—5.
13. *Valk J.* Selective involvement of CNS structures in pediatric neuroradiology. Riv Neuroradiol 1993; 6: 3—10.
14. *Valk J., Van der Knaap M.S.* Selective vulnerability in toxic encephalopathies and metabolic disorders. Riv Neuroradiol 1996; 9: 749—760.
15. *Valk J., Van der Knaap M.S.* Patterns of myelin breakdown. J Eur Radiol 1999; 9: 749—760.
16. *Van der Knaap M., Barth P., Stroink H. et al.* Leukoencephalopathy with swelling and a discrepantly mild clinical course in 8 children. Ann Neurology 1995; 37: 324—334.
17. *Van der Knaap M.S., Barth P.G., Gabreëls F.J.M. et al.* A new leukoencephalopathy with vanishing white matter. Neurology 1997; 48: 845—855.
18. *Van der Knaap M., Breiter S., Naidu S. et al.* Defining and categorizing leukoencephalopathies of unknown origin: MR imaging approach. J Radiology 1999; 213: 121—133.
19. *Van der Knaap M.S., Naidu S., Pouwels P.J.W. et al. New* syndrome characterized by hypomyelination with atrophy of the basal ganglia and cerebellum. AJNR 2002; 23: 1466—1474.
20. *Van der Knaap, Valk J.* Magnetic Resonance of myelination and myelin disorders springer verlag. Berlin 2005.