Острый рассеянный энцефаломиелит и рассеянный склероз: открытые вопросы дифференциальной диагностики на примере клинического случая

М.В. МЕЛЬНИКОВ[1, 2], О.В. БОЙКО[2], Н.Ю. ЛАЩ[1, 2], Е.В. ПОПОВА[2], М.Ю. МАРТЫНОВ[1], А.Н. БОЙКО[1, 2]*

[1]Кафедра неврологии и нейрохирургии Российского национального исследовательского медицинского университета им. Н.И. Пирогова; [2]Московский городской центр рассеянного склероза на базе Городской клинической больницы №11, Москва

Acute disseminated encephalomyelitis and multiple sclerosis: open questions of differential diagnosis demonstrated by the example of a clinical case

M.V. MELNIKOV, O.V. BOIKO, N.Yu. LASHCH, E.V. POPOVA, M.Yu. MARTYNOV, A.N. BOIKO

Pirogov Russian National Research Medical University, Moscow; Moscow City Center of Multiple Sclerosis, Moscow

Обсуждаются особенности клиники и МРТ-проявлений двух демиелинизирующих заболеваний — острого рассеянного энцефаломиелита (ОРЭМ) и рассеянного склероза (РС). Несмотря на кажущуюся ясность дифференциально-диагностических критериев, в ряде случаев индивидуальное течение заболевания может осложнять дифференциальную диагностику, особенно в случаях возвратного (монофазного) ОРЭМ или начала РС с тяжелого демиелинизирующего эпизода, напоминающего ОРЭМ. Приводится клинический случай РС с острым началом по типу ОРЭМ.

Ключевые слова: *ОРЭМ, болезнь Марбурга, рассеянный склероз, дифференциальная диагностика.*

Clinical features and MRI-characteristics of two demyelinating diseases: acute disseminated encephalomyelitis (ADEM) and multiple sclerosis (MS) are discussed. Despite the seeming obviousness of differential-diagnostic criteria, the individual course of disease can, in some cases, accomplishes the differential diagnosis specifically in cases of recurrent (monophasic) ADEM and the first episode of acute demyelination, resembling ADEM, in MS. A clinical case of MS with acute manifestation resembling ADEM is described.

Key words: *acute disseminated encephalomyelitis, Marburg disease, multiple sclerosis, differential diagnostics.*

Рассеянный склероз (РС) — хроническое прогрессирующее нейродегенеративное и демиелинизирующее заболевание центральной нервной системы, поражающее преимущественно лиц трудоспособного возраста. Показатели распространенности РС в мире в последнее время имеют тенденцию к увеличению. Это связано не только с лучшей диагностикой, но и с реальным ростом заболеваемости, особенно у лиц молодого возраста [12]. Дифференциальная диагностика РС остается одной из наиболее актуальных проблем современной неврологии, так как специфическое патогенетическое лечение эффективно только в случаях достоверного диагноза.

В типичных случаях постановка диагноза РС не вызывает сомнений у специалистов и основывается на современных диагностических критериях, в которых на помощь клинической диагностике призваны результаты магнитно-резонансной томографии (МРТ) [15]. Но разнообразие клинических симптомов и различия в течении РС часто вызывают значительные трудности в постановке диагноза. Это приводит к тому, что в 10—15% случаев диагностика РС является ошибочной, и каждый десятый больной с таким диагнозом в действительности имеет другое, напоминающее РС, заболевание [1, 16]. Тщательный анализ клинико-инструментальных характеристик заболевания, нередко в динамике, использование параклинических показателей, специфичных для других форм патологии, в ряде случаев оценка эффективности терапии помогают минимизировать риск ошибочного диагноза. Особого внимания заслуживает дифференциальная диагностика РС с ранним началом и острого рассеянного энцефаломиелита (ОРЭМ) [3]. Среди демиелинизирующих заболеваний наиболее активно обсуждается дифференциация РС с оптикомиелитом, болезнью Бало и острыми диссеминированными энцефаломиелитами различного генеза.

ОРЭМ занимает среди наиболее частых и тяжелых форм диссеминированных энцефаломиелитов

© Коллектив авторов, 2012

*e-mail: boykoan13@gmail.com

особое место [20]. В его патогенезе, как и при РС, большую роль играют аутоиммунные реакции на антигены миелина [9]. ОРЭМ как воспалительное аутоиммунное заболевание ЦНС в последнее время встречается все чаще. В практике неврологических отделений лечебных учреждений Москвы только за 2011 г. было зарегистрировано более 50 случаев ОРЭМ у взрослых, хотя наиболее часто ОРЭМ диагностируется у детей и подростков после инфекций или вакцинаций [5, 6, 14]. В то же время отмечено, что течение ОРЭМ у взрослых, как правило, тяжелее, чем у детей [11].

ОРЭМ долгое время рассматривался как сугубо монофазное заболевание, что и составляло его основное отличие от РС. Однако оказалось, что эпизоды неврологических нарушений могут повторяться и при этом демиелинизирующем процессе в ЦНС. Повторные атаки ОРЭМ могут копировать клиническую симптоматику предыдущих (возвратный ОРЭМ), а могут протекать с появлением новых признаков вовлечения ЦНС (мультифазный ОРЭМ). Эти «хронические» варианты ОРЭМ, как и ограниченные формы (миелиты или стволовые энцефалиты) с волнообразным течением в ряде случаев требуют длительного динамического наблюдения с проведением МРТ для исключения такого необычного начала РС [4, 6].

В типичных случаях ОРЭМ проявляется тяжелой энцефалопатией с выраженными общемозговыми и очаговыми симптомами. Нарушение сознания, психомоторное возбуждение, эпилептические припадки, головная боль и головокружение, тошнота, иногда менингеальные симптомы указывают на выраженный воспалительный процесс с отеком мозга и ориентируют в большей степени на ОРЭМ, требуя также дифференциальной диагностики с острыми сосудистыми и инфекционными поражениями. Припадки развиваются у 13—35% больных ОРЭМ, нарушения сознания от спутанности до комы — в 45—75% случаев [6, 19]. Очаговые симптомы отражают как характерное поражение проводниковых систем, так и нетипичные для РС изменения, такие как отчетливые нарушения речи и других нейропсихологических функций. Часто ОРЭМ проявляется тяжелыми поражениями ствола мозга, в этих случаях больные нуждаются в реанимационном пособии [13, 14]. Поражение при ОРЭМ всегда связано с несколькими очагами, т.е. полисимптомное [19].

Развитию ОРЭМ нередко предшествует продромальный период в виде лихорадки, болей в мышцах, головной боли, тошноты, рвоты. Неврологическая симптоматика развивается быстро, достигая максимума в течение нескольких дней. Частыми являются поведенческие расстройства и нарушения уровня сознания вплоть до комы. Очаговая неврологическая симптоматика может быть представлена гемиплегией (76%), атаксией (18—65%), глазодвигательными или бульбарными нарушениями (22—45%), эпилептическими припадками (или статусом) (13—35%), спинальной симптоматикой (24%), дизартрией или афазией (5—21%), нарушениями чувствительности в виде гипестезии или парестезии (2—3%). Примерно у $^{2}/_{3}$ больных ОРЭМ через несколько недель наступает полное выздоровление. Точных клинических или параклинических признаков ОРЭМ для предсказания развития РС в будущем пока не существует [7, 8, 19].

Возобновление клинической симптоматики через 3 мес и более после ОРЭМ при отсутствии новых клинических или нейровизуализационных данных (старые очаги на МРТ могут увеличиваться в размерах) соответствует понятию возвратного ОРЭМ. При этом после завершения кортикостероидной терапии по поводу ОРЭМ должно пройти не менее 1 мес. Мультифазным ОРЭМ можно считать новый эпизод заболевания, развившийся не ранее чем через 3 мес после первого и не ранее 1 мес после прекращения лечения стероидами, отвечающий критериям ОРЭМ, с вовлечением новых зон головного и спинного мозга, что подтверждается клинически и при МРТ. При этом на МРТ помимо возникновения новых очагов должно обнаруживаться полное или частичное разрешение старых [10].

В классических определениях монофазным ОРЭМ считают первый в анамнезе клинический воспалительный демиелинизирующий эпизод с острым или подострым развитием множественного поражения ЦНС. Многоочаговая сенсорная или двигательная симптоматика должна обязательно сочетаться хотя бы с одним симптомом нарушения психических функций или нарушением сознания, что и отличает монофазный ОРЭМ от клинически изолированного синдрома (КИС), который часто бывает началом РС (например, оптический неврит).

В настоящее время клинический анализ ОРЭМ обычно дополняется проведением МРТ. При ОРЭМ на МРТ в режимах T2 и FLAIR выявляются множественные асимметричные, плохо очерченные, в том числе крупные — до 1—2 см — очаги гиперинтенсивного сигнала, расположенные супра- и инфратенториально, преимущественно в белом веществе головного мозга [10, 18]. В редких случаях выявляется 1 большой очаг (более 2 см) в белом веществе. Нередко отмечается вовлечение и серого вещества, особенно базальных ганглиев и зрительного бугра. Перивентрикулярное расположение очагов встречается в 30—60%. Очаги в мозолистом теле выявляются реже, чем при РС. Описано 4 варианта МРТ при ОРЭМ: 1) с малыми очагами (менее 5 мм); 2) с крупными, сливающимися или опухолеподобными очагами, часто с масс-эффектом и окружающим отеком; 3) с дополнительным симметричным вовлечением зрительных бугров; 4) с очагами кровоизлияния в больших очагах (вариант острого геморраги-

ческого энцефаломиелита) [9]. При ОРЭМ практически все очаги накапливают контраст. Связи нейровизуализационной картины с прогнозом заболевания и последующей инвалидизацией нет, большинство очагов в дальнейшем значительно уменьшается за счет разрешения отека. Характер и интенсивность накопления контраста в очагах различны и зависят от стадии воспаления. Оно может быть пятнистым или в виде полного или неполного кольца. В 11—28% случаев очаги демиелинизации обнаруживаются и в спинном мозге. Чаще они крупные и локализуются в грудном отделе [10]. Полное исчезновение очагов после лечения отмечается в 37—74% случаев, уменьшение их размеров — в 25—53%. Предлагается считать исчезновение или уменьшение очагов на МРТ через 6 мес после острого эпизода окончательным подтверждением диагноза ОРЭМ [19, 18]. Однако даже при нормализации МРТ-картины рекомендуется в течение 5 лет периодически осуществлять ее контроль [8, 18].

Непосредственно ОРЭМ часто предшествует вирусная или бактериальная инфекция (чаще, чем обострениям РС).

Необходимыми условиями для постановки диагноза монофазного ОРЭМ являются отсутствие в анамнезе указаний на предшествующие эпизоды демиелинизации. Новая симптоматика или новые изменения на МРТ, появляющиеся в течение 3 мес от начала ОРЭМ, не противоречат диагнозу. И возвратный, и мультифазный варианты должны отвечать критериям ОРЭМ. Единого мнения о том, может ли мультифазный ОРЭМ состоять из более чем двух эпизодов, нет, так как большее число эпизодов заставляет предполагать развитие РС [7]. Вероятно, для окончательного утверждения такого разделения ОРЭМ необходимы длительные наблюдения. Следует отметить, что возвратные формы ОРЭМ в повседневной практике скорее всего встречаются чаще, описаны случаи с 3—4 эпизодами типичного ОРЭМ после длительных периодов без клинических проявлений и данных МРТ[1]. В ряде случаев нейропсихологические изменения преобладают над двигательным дефицитом, за исключением возвратных миелитов [9, 12]. Во всех случаях адекватные дозы кортикостероидов оказывались достаточными для стабилизации состояния больных [4, 12].

Длительные наблюдения за течением ОРЭМ у взрослых достаточно редки. Одно из них проанализировало клиническое течение ОРЭМ у 40 взрослых людей (средний возраст — 33,5 года) [17]. Только 15% пациентов непосредственно перед ОРЭМ имели проявления инфекционного заболевания или получали иммунизацию. Наиболее частыми клиническими проявлениями были двигательные нарушения (в 80% случаев), поражения ствола мозга с глазодвигательными и бульбарными нарушениями, атаксия. Данные анализа цереброспинальной жидкости (ЦСЖ) варьировали, у 20% больных были нормальными. В 65% случаев при изоэлектрической фокусировке были выявлены олигоклональные иммуноглобулины, характерные для РС. Все больные были в острую фазу эффективно пролечены пульс-терапией кортикостероидов и не нуждались в последующем в длительной иммуномодулирующей терапии. Во всех случаях в острую стадию диагноз ОРЭМ не вызывал сомнения. При последующем длительном динамическом наблюдении с повторными МРТ (от 8 до 137 мес) у 14 (35%) больных был диагностирован РС, так как патологический процесс приобретал течение, характерное для РС с появлением новых очагов на МРТ и повторными обострениями [17].

В подтверждение неоднозначности различий ОРЭМ и РС приводим соответствующее клиническое наблюдение.

Больной 1989 г. рождения, у которого РС начался с типичной клиники ОРЭМ с психотическими и бульбарными нарушениями.

Первый эпизод неврологических нарушений возник в октябре 2010 г. Больной стал жаловаться на быструю утомляемость (больше в левой ноге), неловкость в левой руке.

В связи с подозрением на патологию мосто-мозжечкового угла обследовался в Научно-исследовательском институте скорой помощи им. Склифосовского, где находился с 23.10.10 по 01.11.10 с диагнозом кавернозная ангиома левого мосто-мозжечкового угла, псевдотуморозное течение. Консилиум нейрохирургов принял решение, что с учетом глубинного расположения каверномы, близости к жизненно важным структурам, отсутствия факта кровоизлияния, оперативное нейрохирургическое вмешательство не показано. В связи с некоторым регрессом симптоматики больной был выписан. Однако через 1 нед состояние стало резко ухудшаться в виде нарастания шаткости при ходьбе, мышечной слабости (особенно в левых конечностях), головокружения, чувствительных нарушений, снижения слуха, снижения настроения и аппетита. Стал дисфоричен, были эпизоды психотического возбуждения. С 27.11.10 перестал самостоятельно передвигаться, появились трудности при глотании, дизартрия, дисфония, дисфагия, тошнота. С начала декабря перестал есть и пить. 03.12.10 по скорой помощи был снова стационирован в указанный выше институт, где было выполнено МРТ головного мозга. Заключение: МРТ-признаки двух ишемических участков в мосту справа и слева, распространяющихся на левую среднюю мозжечковую ножку и левое полушарие мозжечка.

С диагнозом «острое нарушение мозгового кровообращения» пациент был госпитализирован в от-

[1]Данные Н.Н. Спирина.

деление реанимации и интенсивной терапии (ОРИТ) Московской городской клинической больницы №1 им. Н.И. Пирогова.

Обследование при поступлении в больницу: состояние тяжелое. Сознание не изменено. Общемозговой и менингеальной симптоматики нет. Глазные щели, зрачки равны. Сходящееся косоглазие за счет OS. Расхождение глазных яблок по вертикали — OD выше. Объем движений глазных яблок полный. Диплопия при взгляде в стороны по горизонтали. Симптом Белла слева. Слух снижен слева. Опущен левый угол рта. Спонтанный нистагм при взгляде во все стороны, больше влево. Язык девиирует влево. Глоточные рефлексы снижены с двух сторон, *uvula* по средней линии. Правосторонний гемипарез до 3 баллов с повышением мышечного тонуса по спастическому типу. Сухожильные рефлексы выше справа, симптом Бабинского с двух сторон. Правосторонняя гемигипалгезия. Гипалгезия левой половины лица. Координаторные пробы выполняет с атаксией с двух сторон, D>S. Тазовые функции контролирует. За время нахождения в ОРИТ состояние ухудшалось, отмечалось постепенное нарастание общемозговой и бульбарной симптоматики.

При МРТ головного мозга было установлено, что в белом веществе головного мозга, в глубине правой сильвиевой щели, на границе островка правой лобной доли и правой височной доли очаг 7×5 мм; очаг в правом таламусе диаметром 5 мм. В левой ножке мозжечка с переходом на левые отделы моста — изменение МР-сигнала (повышен на Т2, FLAIR, DWI; понижен на Т1) 30×19 мм; по ее латеральному контуру, в медиальных отделах левой ножки отмечено изменение МР-сигнала 5×6 мм. Очаг в правых отделах моста 26×16 мм. В заднелевых отделах спинного мозга на уровне С1 очаг 4×3 мм, без утолщения спинного мозга. При введении контраста: накопление контраста малой интенсивности в левых отделах моста, левой средней ножке мозжечка 12×3 и 4×5 мм. При интерпретации этих данных принимали во внимание, что согласно данным литературы, при развитии ОРЭМ у взрослых часто поражается ствол мозга, причем средний мозг чаще (94,1%), чем продолговатый мозг (35,5%). Более того, часто имеется однофазное появление очагов в таламусе, стволе мозга, мозжечке и шейных отделах спинного мозга [7], как и в данном случае. Это распределение несколько отличается от случаев ОРЭМ у детей, когда при поражении ствола мозга преобладают симптомы вовлечения моста (более чем в 60% случаев) [6, 7].

В течение первой недели декабря у больного нарасла бульбарная симптоматика. При анализе ЦСЖ отклонений от нормы выявлено не было, данных об инфицировании вирусом Эпштейна—Барр, цитомегаловирусом и вирусом гриппа не получено. Больному был поставлен диагноз: ОРЭМ.

В связи с уточнением диагноза была начата пульс-терапия метилпреднизолоном по 1 г внутривенно в течение 7 дней. В дальнейшем на фоне проводимой терапии отмечалось снижение выраженности бульбарных нарушений, пациент был переведен из ОРИТ в неврологическое отделение.

Неврологический статус в январе: больной в сознании, контактен, ориентирован. Менингеальной и общемозговой симптоматики нет. Глазная щель больше справа, зрачки равны. Легкое разностояние глазных яблок по вертикали. Сходящееся косоглазие за счет левого глаза. Незначительная диплопия при взгляде влево. Горизонтальный нистагм при взгляде во все стороны. Легкая сглаженность левой носогубной складки. Глотает, голос не изменен; глоточные рефлексы низкие, *uvula* по средней линии. Слух сохранен. Язык девиирует вправо. Тетрапарез до 4 баллов. В пробе на адиадохокинез отстают правые конечности. Брюшные рефлексы отсутствуют. Сухожильные и периостальные рефлексы на руках низкие, коленные и ахиловы живые, ахилловы без разницы сторон. Симптом Бабинского с двух сторон. Гипестезия лица слева. Нарушений чувствительности на туловище, конечностях не выявлено. Координаторные пробы выполняет с двух сторон с интенционным тремором и атаксией.

Состояние при выписке: больной в сознании, менингеальной и общемозговой симптоматики нет. Глазная щель больше справа, зрачки равны, с сохранной реакцией на свет. Движения глазных яблок в полном объеме. При грубом исследовании гемианопсии нет. Легкая сглаженность левой носогубной складки. Глотает, глоточные рефлексы снижены, *uvula* по средней линии, голос с незначительным носовым оттенком. Незначительная девиация языка влево. Парезов нет. Мышечный тонус дистоничный. Брюшные рефлексы отсутствуют. Сохраняются нарушения поверхностной чувствительности по типу внутренней скобки Зельдера на лбу слева. Координаторные пробы выполняет удовлетворительно с двух сторон. Функции тазовых органов контролирует. Таким образом, отмечена существенная положительная динамика после пульс-курса кортикостероидов.

После выписки из больницы состояние больного оставалось стабильным до марта—апреля 2011 г., когда появилось преходящее ощущение скованности в левой руке. В начале марта 2011 г. после нервного перенапряжения появилось онемение в правой половине лица, изменилась речь, больной был повторно госпитализирован в Московскую городскую клиническую больницу №1. При проведении МРТ в левой ножке мозжечка с переходом на левые и срединные отделы моста выявляется повышение интенсивности сигнала на Т2-взвешенных изображениях **(рис. 1)**. Состояние при поступлении: в сознании, контактен, ориентирован. Речь — негрубая

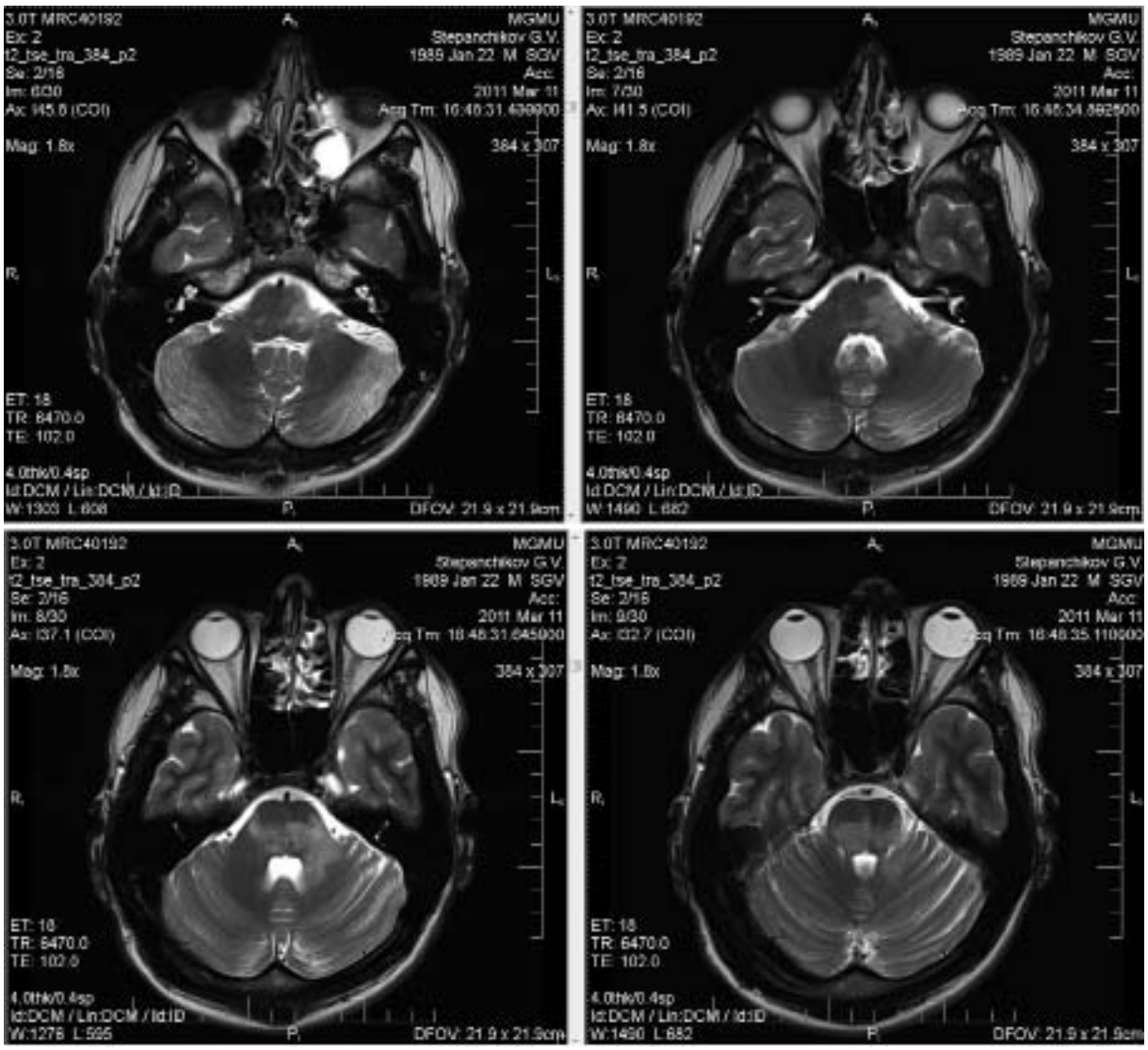

Рис. 1. **МРТ головного мозга больного, март 2011 г.**

В левой ножке мозжечка с переходом на левые и срединные отделы моста на Т2-взвешенных изображениях выявляется повышение интенсивности сигнала.

дизартрия. Менингеальной и общемозговой симптоматики нет. Глазные щели D=S, зрачки равны с сохранной реакцией на свет. Движения глазных яблок в полном объеме. Гипестезия в области иннервации 1-й и 2-й ветви 5-го черепно-мозгового нерва справа. Легкая сглаженность левой носогубной складки. Мелкоразмашистый горизонтальный нистагм в обе стороны, больше влево. Глотает, *uvula* по средней линии, глоточные рефлексы снижены с двух сторон. Дисфония. Язык по средней линии. Парезов нет. Мышечный тонус гипотоничный с двух сторон. Сухожильные и периостальные рефлексы живые с расширением зон вызывания. Симптом Бабинского с двух сторон. Гипестезия лица слева. Пальце-носовую пробу выполняет удовлетворительно с двух сторон; признаки атаксии слева. Функции тазовых органов контролирует. Больному было проведено МРТ головного мозга с контрастным усилением: отмечена та же локализация очагов в стволе мозга и мозжечке, но другие зоны накопления контраста по периферии очага в правых отделах продолговатого мозга.

В представленном клиническом случае у молодого пациента последовательно проводился дифференциальный диагноз между объемным образованием головного мозга, нарушением мозгового кровообращения, проявлениями ОРЭМ и РС. Выявленные динамические изменения на МРТ головного и спинного мозга (с введением парамагнитного контрастного вещества) исключили наличие объем-

ного процесса. Острое начало в дебюте заболевания с многоочаговой неврологической симптоматикой, грубыми бульбарными нарушениями, с одной стороны, укладывалось в картину ОРЭМ, однако длительный ремиттирующий характер процесса ставил под сомнение данный диагноз. Характер изменений на МРТ (размер и расположение очагов) не соответствовал типичным проявлениям вторичной демиелинизации при возможных проявлениях системных заболеваний, это же исключалось отсутствием изменений в лабораторных анализах. При повторной госпитализации в Московскую городскую клиническую больницу №1 был поставлен диагноз РС, так как были соблюдены все позиции критериев Мак-Дональда (2005) [15], а в процессе проведения дифференциального поиска исключены все другие возможные причины развития заболевания. При повторе МРТ в мае 2011 г. очаг в стволе мозга практически не визуализировался.

В дальнейшем больной был под динамическим наблюдением в Московском городском центре рассеянного склероза (МГЦРС), работающего на базе Московской городской клинической больницы №11. При повторной МРТ выявлены новые очаги в перивентрикулярном белом веществе больших полушарий головного мозга, типичные для РС. Был подтвержден диагноз РС [15] со злокачественным течением по типу ОРЭМ (вариант, близкий к болезни Марбурга), назначена превентивная терапия препаратом из группы изменяющих течение РС — ПИТРС (бета-интерферон-1b) с позитивным эффектом. За время наблюдения более года обострений заболевания не было.

В клинической практике неврологического отделения МГЦРС наблюдаются еще ряд пациентов, у которых в рамках клинической картины обострений РС развивались выраженные двигательные, бульбарные нарушения, нарушения сознания и поведения. При контрольной МРТ в описанном наблюдении новых очагов демиелинизации выявлено не было, исключались также ишемические очаги. При проведении патогенетической пульс-терапии кортикостероидами симптомы регрессировали практически полностью.

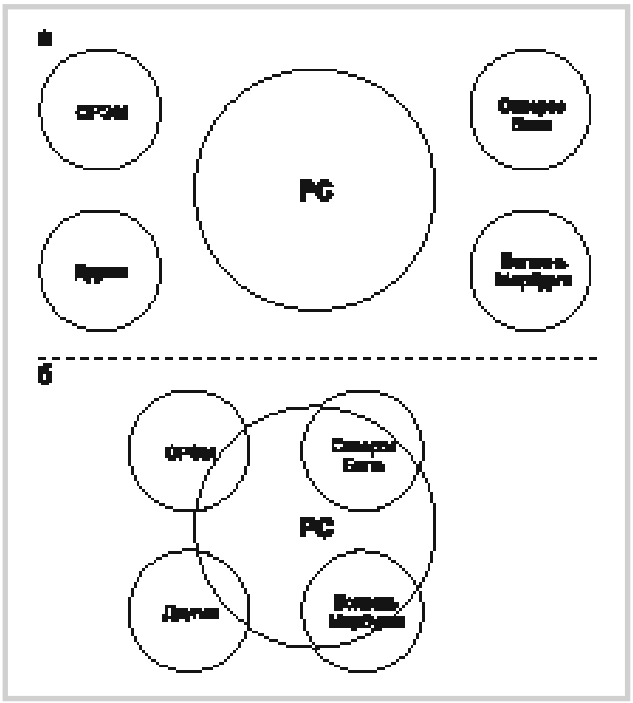

Рис. 2. **Рассеянный склероз и некоторые редкие демиелинизирующие заболевания мозга у взрослых — разные заболевания (а) или перекрешивающийся спектр демиелинизирующей патологии (б) с переходом в РС.**

Таким образом, в данном случае ОРЭМ с типичным клиническим течением и изменениями на МРТ, с выраженными проявлениями поражения ствола мозга, явился первым проявлением РС. В связи с этим открытым представляется вопрос, являются ли ОРЭМ, как и склероз Бало, болезнь Марбурга и ряд других редких демиелинизирующих состояний, и РС отдельными заболеваниями **(рис. 2, а)** или они являются проявлениями перекрещивающегося спектра демиелинизирующих процессов **(рис. 2, б)**, что в большей степени касается склероза Бало и болезни Марбурга, которые, скорее всего, являются атипичными формами РС [2, 7, 8], и в меньшей — ОРЭМ. Накопление клинического материала при длительном наблюдении, патоморфологические и МРТ-исследования в динамике возможно позволят прояснить эту проблему.

ЛИТЕРАТУРА

1. *Бринар В.В., Позер Ч.М.* Лабораторные методы в диагностике рассеянного склероза. Рассеянный склероз 1. Журн неврол и психиат 2002; 102: 7—14.
2. *Серков С.В., Попова Е.В., Бойко А.Н. и др.* Концентрический склероз Бало: редкое наблюдение и стабилизация при лечении. Журн неврол и психиат 2012; 112: 1: 90—93
3. *Boiko A., Vorobeychik G., Paty D. et al.* Early onset multiple sclerosis: a longitudinal study. Neurology 2002; 59: 1006—1010.
4. *Cohen O., Steiner-Birmanns B., Biran I. et al.* Recurrence of acute disseminated encephalomyelitis at the previously affected brain site. Arch Neurol 2001; 58: 797—801.
5. *Costanzo M.D., Camarca M.E., Colella M.G. et al.* Acute disseminated encephalomyelitis presenting as fever of unknown origin: case report. BMC Pediatr 2011; 11: 103.
6. *Dale R.C., de Sousa C., Chong W.K. et al.* Acute disseminated encephalomyelitis, multiphasic disseminated encephalomyelitis and multiple sclerosis in children. Brain 2000; 123: 2407—2422.

7. *Dale R.C., Branson J.A.* Acute disseminated encephalomyelitis or multiple sclerosis: can the initial presentation help in establishing a correct diagnosis? Arch Dis Child 2005; 90: 636—639.
8. *Hartung H.P., Grossman R.I.* ADEM: distinct disease or part of the MS spectrum? Neurology 2001; 56: 1257—1260.
9. *Hu W., Lucchinetti C.F.* The pathological spectrum of CNS inflammatory demyelinating diseases Semin Immunopathol 2009; 31: 439—453.
10. *Kesselring J., Miller D.H., Robb S.A. et al.* Acute disseminated encephalomyelitis. MRI findings and the distinction from multiple sclerosis. Brain 1990; 113: 291—302.
11. *Ketelslegers I.A., Visser I.E., Neuteboom R.F. et al.* Disease course and outcome of acute disseminated encephalomyelitis is more severe in adults than in children. Mult Scler 2011; 17: 441—448.
12. *Marchioni E., Marinou-Aktipi K., Uggetti C. et al.* Effectiveness of intravenous immunoglobulin treatment in adult patients with steroid-resistant monophasic or recurrent acute disseminated encephalomyelitis. J Neurol 2002; 249: 100—104.
13. *Menge T., Kieseier B.C., Nessler S., Hemmer B., Hartung H.P., Stüve O.* Acute disseminated encephalomyelitis: an acute hit against the brain. Curr Opin Neurol 2007; 20: Suppl 3: 247—254.
14. *Parrish J.B., Yeh E.A.* Acuted disseminated encephalomyelitis. Adv Exp Med Biol 2012; 724: 1—14.
15. *Polman C.H., Reingold S.C., Edan G. et al.* Diagnostic criteria for multiple sclerosis: 2005 revisions to the «McDonald Criteria». Ann Neurol 2005; 58: 840—846.
16. *Poser C.M., Brinar V.V.* The nature of multiple sclerosis. Clin Neurol Neurosurg 2004; 106: 159—171.
17. *Schwarz S., Mohr A., Knauth M. et al.* Acute disseminated encephalomyelitis: a follow—up study of 40 adult patients. Neurology 2001; 56: 1313—1318.
18. *Singh S., Prabhakar S., Korah I.P. et al.* Acute disseminated encephalomyelitis and multiple sclerosis: magnetic resonance imaging differentiation. Australas Radiol 2000; 44: 404—411.
19. *Wingerchuk D.M.* The clinical course of acute disseminated encephalomyelitis. Neurol Res 2006, 28: 341—347.
20. *Young N.P., Weinshenker B.G., Lucchinetti C.F.* Acute Disseminated Encephalomyelitis: Current Understanding and Controversies. Semin Neurol 2008; 28: 84—94.