Хроническая форма клещевого энцефалита с картиной рассеянного энцефаломиелита (описание клинического случая)

И.Ф. ХАФИЗОВА, Э.З. ЯКУПОВ*, Т.В. МАТВЕЕВА, В.Х. ФАЗЫЛОВ, М.М. ИБАТУЛЛИН, А.Т. ФАИЗОВА, А.Р. ХАКИМОВА, Р.Ф. МУЛЛАЯНОВА

Казанский государственный медицинский университет

The chronic form of tick-born encephalitis with a clinical manifestation of disseminated encephalomyelitis (case description)

I.F. KHAFIZOVA, E.Z. YAKUPOV, T.V. MATVEEVA, V.Kh. FAZYLOV, M.M. IBATULLIN, A.T. FAIZOVA, A.R. KHAKIMOVA, R.F. MULLAYANOVA

Kazan State Medical University, Kazan

Хроническая форма клещевого энцефалита (ХКЭ) в большинстве случаев развивается после перенесенной острой фазы заболевания и характеризуется полиморфными клиническими проявлениями. Картина рассеянного энцефаломиелита при ХКЭ встречается достаточно редко. В статье приводится описание случая ХКЭ, который развился через 12 лет после перенесенной острой фазы заболевания, имел ремиттирующий характер и протекал с клинической картиной многоочагового поражения центральной нервной системы. Очаги, выявленные при магнитно-резонансной томографии, имели большое сходство с таковыми при рассеянном склерозе, что и заставило проводить дифференциальную диагностику с данным заболеванием. Анализ эпидемиологических данных, рутинный неврологический осмотр в совокупности с лабораторными методами диагностики позволили подтвердить диагноз ХКЭ.

Ключевые слова: *хроническая форма клещевого энцефалита, рассеянный склероз, дифференциальная диагностика, магнитно-резонансная томография, лабораторная диагностика.*

In most cases, the chronic form of tick-born encephalitis (CTBE) develops after the acute phase of the disease and is characterized by polymorphic clinical manifestations. It is not often to see patients with disseminated encephalomyelitis in case of CTBE. We describe a patient with CTBE developed 12 years after the acute phase of the disease, which had a remitting course and clinically revealed multifocal lesions. MRI lesions did not differ from those caused by multiple sclerosis and the differential diagnosis of the latter was performed. The analysis of epidemiological data as well as the standard neurological examination in combination with the laboratory diagnostic methods allowed us to confirm the diagnosis of CTBE.

Key words: *chronic form of tick-born encephalitis, multiple sclerosis, differential diagnosing, magnetic resonance imaging, laboratory diagnosis.*

Клещевой энцефалит (КЭ) как острое нейроинфекционное заболевание был изучен и подробно описан во многих статьях и монографиях, где подробно изложены его этиопатогенетические аспекты, описаны клиническая картина и особенности диагностики. Как известно, существует хроническая форма КЭ (ХКЭ), которая представляет особый интерес, и в отношении которой существует множество нерешенных вопросов.

Хроническая форма заболевания развивается у человека, перенесшего острую фазу КЭ, когда после периода стабилизации состояния и даже полного регресса симптомов, т.е. на фоне полного или относительного благополучия, через промежуток времени от нескольких месяцев до нескольких лет развиваются или нарастают клинические проявления поражения нервной системы, и в дальнейшем отмечается прогрессирующее или ремиттирующее течение, которое может приводить к глубокой инвалидности или даже к летальному исходу [10].

Отличительной чертой ХКЭ, в то же время затрудняющей его диагностику, является полиморфизм клинических проявлений [1, 3, 4, 6, 7, 10]. Патологические очаги поражения при ХКЭ обнаруживаются в различных отделах нервной системы — в подкорковых структурах, спинном мозге, различных отделах полушарий, таламусе, мосту, продолговатом мозге, мозжечке [2, 5, 8—10, 12].

При типичном течении ХКЭ, когда перед нами предстает пациент с кожевниковской эпилепсией или амиотрофическим синдромом, с преимущественным поражением шейно-плечевой области и перенесенной острой фазой КЭ в анамнезе, при условии обнаружения высокого титра противовирусных антител — постановка диагноза не представляет трудности. В этом случае правомочен даже клини-

© Коллектив авторов, 2012

*e-mail: edyakupov@mail.ru

ко-эпидемиологический диагноз, без лабораторного подтверждения [10].

Однако при отсутствии острой фазы заболевания или же при «нетипичной» клинической картине очагового поражения центральной нервной системы (ЦНС) могут возникнуть затруднения в диагностике.

Приводим собственное наблюдение пациента, который поступил с подозрением на рассеянный склероз (РС) и имел клиническую картину и результаты магнитно-резонансной томографии (МРТ) головного мозга, характерные для данной патологии, однако уточнение анамнеза, рутинный неврологический осмотр и дополнительные лабораторные исследования заставили усомниться и пересмотреть этот диагноз в пользу ХКЭ.

Больной *А.*, 1989 г. рождения жалуется на онемение правых конечностей, правой половины живота, шаткость походки, которая усиливается в темноте, головокружение с ощущением проваливания.

В 1996 г. в 5-летнем возрасте, со слов больного, перенес укус клеща. Это было во время пребывания в лесу, был укушен клещом дважды, с интервалом в 2 дня. Территориально на момент укуса находился в Нижнекамском районе Республики Татарстан. Данный район является эндемичным в отношении вируса КЭ. Мальчику был введен противоклещевой гамма-глобулин, однако, несмотря на профилактические мероприятия, у пациента вскоре развилась длительная лихорадка с интенсивными головными болями. Был стационирован и около 1 мес лечился в инфекционном отделении одной из местных больниц. Был выписан с улучшением состояния. В последующем состоял на диспансерном учете у невролога в детской поликлинике с диагнозом «последствия клещевого энцефалита». Были ли в период стационирования и в дальнейшем сделаны специфические лабораторные анализы для установки диагноза КЭ, выяснить не удалось.

В последующем мальчик развивался нормально, в школу пошел вовремя, учился хорошо. Единственной жалобой во время учебы была головная боль, которая временами настолько нарастала, что больной был вынужден принимать анальгетики и даже уходил с уроков. В эти годы вместе с родителями продолжал проживать в Нижнекамске, в весенне-летние периоды ездил на дачу, ходил в лес. В 2006 г., когда ему было 17 лет, начали беспокоить эпизоды онемения конечностей, которые развивались в течение недели и «держались» около месяца, его стали также беспокоить шаткость походки и головокружение, сохранялись головные боли. Общее самочувствие при этом не менялось. Описанные симптомы обычно регрессировали после лечения, однако повторялись каждые полгода. В мае 2009 г., на фоне относительного благополучия, появилось онемение левых конечностей, затем присоединились головокружение, шаткость при ходьбе, которая усиливалась в темноте, стало трудно ходить. Больной обратился в лечебное учреждение по месту жительства, где была назначена МРТ головного мозга (с характеристикой аппарата 1,0 Тл) и были обнаружены множественные очаги в белом веществе обоих полушарий, среднем мозге и мозжечке **(рис. 1)**. С подозрением на диагноз РС по результатам МРТ больной был направлен на консультацию в центр по изучению РС.

При первом обследовании в указанном центре были обнаружены легкая сглаженность левой носогубной складки, гипестезия по проводниковому типу с уровня Th7 до Th11 справа, снижение вибрационной чувствительности в ногах до 6 баллов с двух сторон, повышение сухожильных рефлексов с двух сторон (чуть выше слева) и на этом фоне рефлексы с мышцы трицепс были снижены. Мышечная сила составляла 5 баллов. Координаторные пробы выполнял с легкой атаксией и неубедительной дисметрией. Обнаруживался дисадиадохокинез в руках умеренной степени выраженности. Тазовых нарушений не было. В неврологическом статусе кроме того обращали на себя внимание наличие тремора головы по типу «нет—нет» и легкого пластического тонуса в конечностях.

Факт укуса клеща и последующая длительная лихорадка в анамнезе, а также выявление при объективном осмотре нетипичных для РС симптомов, как то — тремор головы в сочетании с экстрапирамидным тонусом в конечностях, давали основание исключать диагноз ХКЭ.

Для уточнения диагноза и обнаружения антител к вирусу КЭ и возбудителю боррелиоза были назначены полимеразно-цепная реакция (ПЦР) и серологические анализы крови (иммуноферментный анализ — ИФА). Антитела к возбудителю боррелиоза, антитела к вирусу КЭ IgM и РНК вируса при ПЦР-диагностике не были обнаружены, но регистрировались антитела (IgG) к вирусу КЭ — в титре 1/1600.

Таким образом, у пациента наблюдалось хроническое заболевание нервной системы, которое дебютировало в молодом возрасте (17 лет), имело ремиттирующее течение с многоочаговым поражением ЦНС, что подтверждалось результатами МРТ. Однако в неврологическом статусе обнаруживались нетипичные для РС симптомы. Патологическое состояние развилось спустя 12 лет после перенесенной острой фазы КЭ, судя по анамнезу, скорее всего менингеальной формы, и на момент осмотра выявлялся положительный титр IgG к вирусу КЭ. После перенесенного острого КЭ развивается слабая сероконверсия — антитела способны сохраняться в крови недолгое время — не более 3 лет, при хронизации же процесса антитела обнаруживаются в высоких титрах и сохраняются долгое время на одном уровне

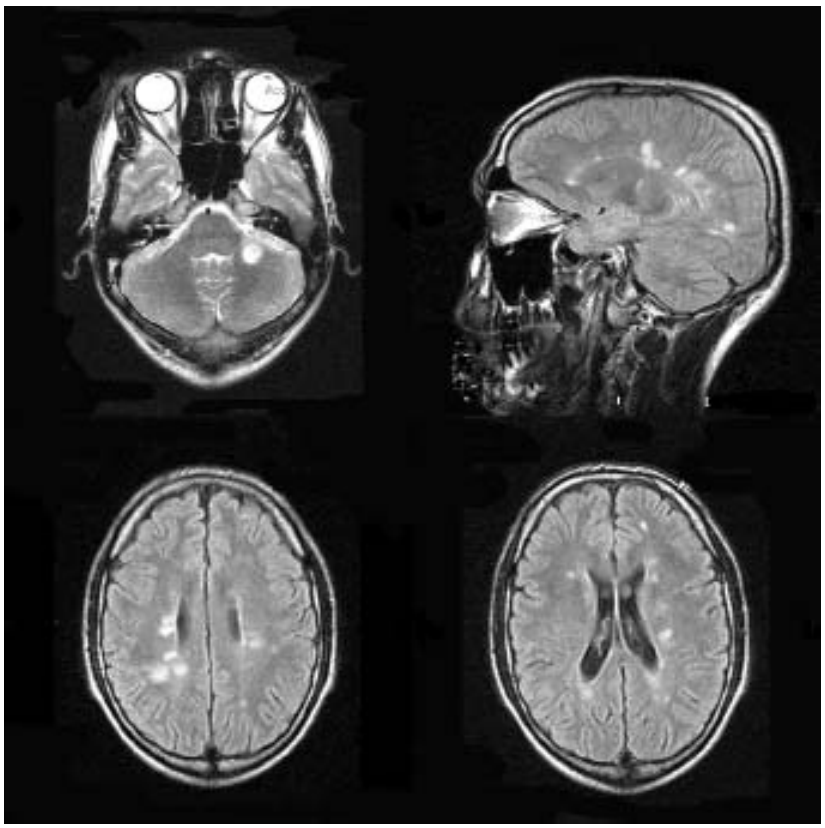

Рис. 1. **МРТ головного мозга больного *А.* в 2009 г.**

Множественные суб- и супратенториальные очаги в белом веществе головного мозга, перивентрикулярно и субэпендимально с обеих сторон, а также в средних мозжечковых ножках слева, размерами 0,3—1,3 см, высокоинтенсивные в Т2 и изоинтенсивные в Т1, имеющие неправильную продолговатую и округлую форму, с явлениями умеренно выраженного перифокального отека вещества мозга. Длинник очагов, расположенных в перивентрикулярных отделах, направлен перпендикулярно мозолистому телу. Расширение субарахноидального пространства по конвекситальной поверхности мозга.

или имеют тенденцию к повышению [10]. Все это позволило остановиться на диагнозе КЭ, хроническая форма, и рекомендовать пациенту дальнейшее наблюдение в центре.

В целях динамического наблюдения пациент прошел контрольный осмотр в сентябре 2011 г. На момент осмотра ведущими жалобами были выраженная общая слабость, повышенная утомляемость, что является патогномоничным для перенесенных нейроинфекций [9]. В течение прошедших 2 лет эпизоды ухудшения его не беспокоили. В статусе обнаруживалась гиперрефлексия, чувствительные нарушения отсутствовали, координаторные пробы пациент выполнял удовлетворительно.

Было выполнено контрольное МРТ-исследование (с характеристикой аппарата 1,5 Тл) головного мозга, при котором регистрировались уменьшение размера очагов, отсутствие перифокального отека вокруг очагов, регресс очага в мозжечке **(рис. 2)**.

МРТ-картина головного мозга описанного пациента имела большое сходство с таковой при РС и послужила поводом для подозрения этого диагноза. И если опираться только на его результаты, можно было прийти к ошибочному диагнозу. Развитие перивентрикулярных очагов при ХКЭ в мозжечке возможно, что доказывается ранее проведенными патоморфологическими исследованиями головного мозга при этой патологии [8—12]. Интересен факт полного регресса очага в мозжечке, несмотря на то что повторное обследование выполнялось на более высокопольном аппарате (1,5 Тл, по сравнению с первым — 1,0 Тл). В литературе имеется описание [1, 12—14] полного исчезновения очагов при ХКЭ по результатам МРТ.

Повторные серологические анализы не обнаружили антитела IgM к вирусу КЭ, титр IgG при этом составил 1/1600, что говорит в пользу персистирования хронической клещевой инфекции в организме. Хотя следует с осторожностью рассматривать данные результаты, так как пациент продолжает проживать в эндемичном районе и не исключен постоянный контакт с возбудителем, который и может поддерживать сероконверсию.

В описанном трудном для диагностики случае помогали в дифференциации РС и ХКЭ эпидемиологические данные (укус клеща и длительная лихорадка), нетипичные для РС симптомы (тремор головы, экстрапирамидный тонус в конечностях) и по-

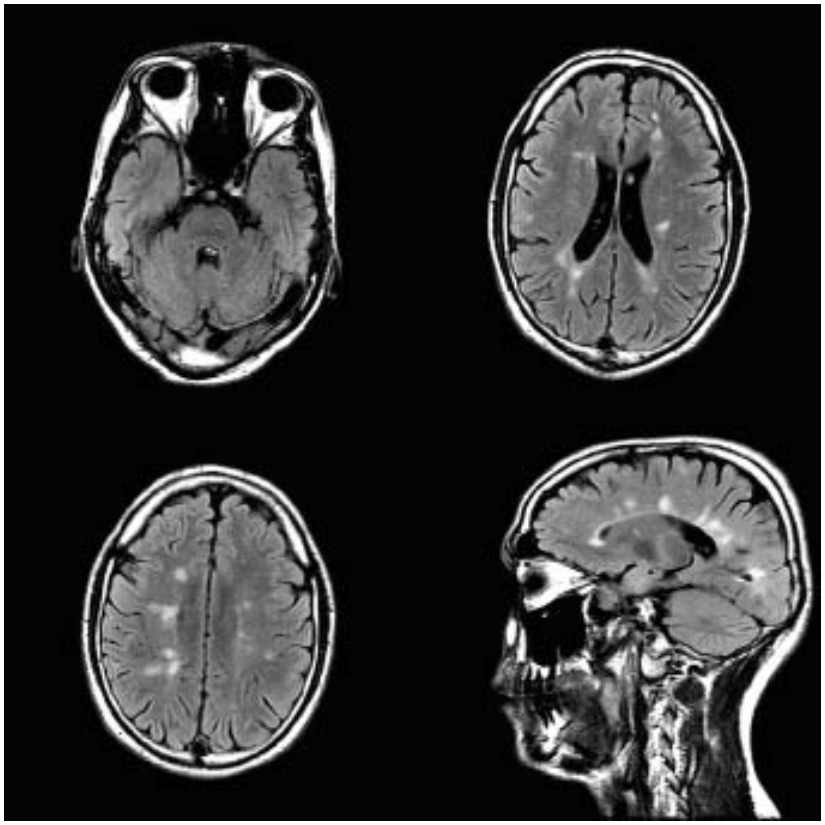

Рис. 2. **МРТ головного мозга больного *А*. в 2011 г.**

Желудочки и другие ликворные полости и щели незначительно расширены, симметричные, не деформированы. Паравентрикулярно в белом веществе больших полушарий, мозолистом теле выявляются множественные очаги размягчения различной формы. В стволе и мозжечке очагов нет.

ложительные результаты лабораторных исследований (высокий титр IgG к вирусу КЭ, который сохраняется по сей день на таком же уровне). Это позволило с большой степенью вероятности остановиться на диагнозе хронический клещевой энцефалит, ремиттирующее течение, в форме рассеянного энцефаломиелитического синдрома.

ЛИТЕРАТУРА

1. *Деконенко Е.П., Уманский К.Г.* Последствия различных клинических форм острого клещевого энцефалита. Журн невропатол и психиат 1984; 84: 2: 202—207.
2. *Ерман Б.А., Тулакина Л.Г., Зубенко А.В., Субботина Л.С.* Ультраструктурные изменения в ЦНС обезьян при хронической форме клещевого энцефалита. Арх патол 1985; 3: 46—52.
3. *Команденко Н.И., Ильенко В.И., Платонов В.Г., Панов А.Г.* Клиника и некоторые вопросы патогенеза прогредиентных форм экспериментального клещевого энцефалита. Журн невропатол и психиат 1972; 72: 7: 7: 1000—1007.
4. *Надеждина М.В.* Клинико-патогенетические особенности хронического клещевого энцефалита. Журн неврол и психиат 2001; 101: 4: 10—15.
5. *Панов А.Г., Ильенко В.И., Команденко Н.И.* Некоторые патогенетические механизмы прогредиентных форм клещевого энцефалита. Журн невропатол и психиат 1977; 77: 2: 161—166.
6. *Ратникова Л.И., Тер-Багдосарян Л.В., Миронов И.Л.* Современные представления о патогенезе клещевого энцефалита. Эпидемиол и инфек бол 2002; 5: 41—45.
7. *Субботин А.В., Семенов В.А., Арефьева Е.Г., Короткевич Н.А., Ершова О.П., Лобанова А.А.* Хронический клещевой энцефалит в неврологической практике. Приложение 1. Бюллетень сибирской медицины 2008; 1: 20—22.
8. *Уманский К.Г.* К патогенезу прогредиентных форм клещевого энцефалита. Журн невропатол и психиат 1977; 77: 2: 166—171.
9. *Уманский К.Г., Деконенко Е.П.* Структура прогредиентных форм клещевого энцефалита. Журн невропатол и психиат 1983; 83: 8: 1173—1179.
10. *Шаповал А.Н.* Хронические формы клещевого энцефалита. Л: Медицина 1976; 174.
11. *Alkadhi H., Kollias S.S.* MRI in tick-borne encephalitis. Neuroradiology 2000; 42: 10: 753—755.
12. *Bender A., Schulte-Altedorneburg G., Walther E.U., Pfister H.-W.* Severe tick borne encephalitis with simultaneous brain stem, bithalamic, and spinal cord involvement documented by MRI. J Neurol Neurosurg Psychiatry 2005; 76: 135—137.
13. *Marjelund S., Tikkakoski T., Tuisku S. et al.* Magnetic resonance imaging findings and outcome in severe tick-borne encephalitis: report of four cases and review of the literature. Acta Radiol 2004; 45: 88—94.
14. *Valdueza J.M., Weber J.R., Harms L., Bock A.* Severe tick borne encephalomyelitis after tick bite and passive immunization. J Neurol Neurosurg Psychiatry 1996; 60: 5: 593—594.