https://doi.org/10.17116/kurort201895225-36

Экспериментальное обоснование применения фотомагнитотерапии при дерматите

Н.И. СЧАСТНАЯ*, В.С. УЛАЩИК

ГНУ «Институт физиологии Национальной академии наук Беларуси», Минск, Беларусь

Обоснование. Несмотря на то что фотомагнитотерапия с использованием аппарата ФотоСПОК (ОДО «Магномед», Беларусь) уже применяется в медицинской практике, научное обоснование данного метода в отношении многих заболеваний отсутствует. **Цель исследования** — оценить эффективность фотомагнитотерапии в лечении локального воспалительного процесса на коже и обосновать методику его применения при контактном дерматите. **Методы.** Исследования проведены на 168 беспородных крысах-самцах. В работе использовали модифицированную модель экспериментального контактного дерматита. Курс лечения состоял из 8 процедур продолжительностью 20 мин. О характере и регрессировании дерматита судили по общему состоянию животных и динамике кожного процесса. Одновременно регистрировали температуру кожи и проводили исследование микроциркуляции. Морфологические изменения кожи оценивали у крыс с дерматитом без лечения, а также до и после курсового применения фотомагнитотерапии. **Результаты.** Согласно клиническим, гистохимическим и гистологическим данным, наиболее эффективной при экспериментальном дерматите является фотомагнитотерапия с применением света синего и зеленого диапазонов для купирования воспалительных изменений и отека, а красного и желтого оптического излучения в сочетании с низкочастотным импульсным магнитным полем — для восстановления микроциркуляции и стимуляции регенераторных процессов. **Заключение.** Полученные данные могут служить основанием для дифференцированного применения света различных длин волн в дерматологии, а также использоваться при разработке методик фотомагнитотерапии для лечения заболеваний воспалительного генеза.

Ключевые слова: *импульсное магнитное поле, свет, фотомагнитотерапия, экспериментальный дерматит.*

The rationale for the application of photomagnetic therapy in the treatment of dermatitis

N.I. SCHASTNAYA, V.S. ULASHCHYK

Institute of Physiology of the National Academy of Sciences of Belarus, Minsk, Belarus

Background: in spite of the fact that photomagnetic therapy with the use of the FotoSPOK device (Magnomed Ltd., Belarus) is already used in the medical practice, the application of this method for the management of many diseases remains to be substantiated on the scientifically sound grounds. **Aim.** The objective of the present study was to evaluate the effectiveness of photomagnetic therapy in the treatment of the local inflammatory process in the skin and to elaborate the rationale for the application of this technique in the treatment of contact dermatitis. **Materials and methods.** The experiments were carried out on 168 outbred male rats. A modified model of experimental contact dermatitis was used in the work. The course of the treatment consisted of 8 procedures lasting 20 minutes each. The character and regression of dermatitis were estimated based on the general condition of the animals and dynamics of the skin processes. Simultaneously, the cutaneous temperature was recorded and skin microcirculation assessed. The morphological changes in the skin were evaluated in the rats with experimental dermatitis that received no treatment as well as in those given a course of photomagnetic therapy, before and after its application. **Results.** The clinical, histochemical and histological data obtained in this study give evidence that the most effective tool currently available for the treatment of experimental dermatitis is photomagnetic therapy with the use a low-frequency magnetic field in the combination with the light of the blue and green spectral regions for the elimination of the inflammatory changes and oedema and with the light of the red and yellow spectral regions for the restoration of microcirculation and stimulation of regenerative processes in the skin. **Conclusions.** The results of the present study can serve as the basis for the differentiated application of the light of different wavelengths in dermatology; also, they can be used for the further development of the methods of photomagnetic therapy for the treatment of the inflammatory processes in the skin.

Keywords: *pulsed magnetic field, light, photomagnetic therapy, experimental dermatitis.*

Обоснование

Среди направлений развития современной физиотерапии особое внимание уделяется разработке, техническому обеспечению и клиническому использованию сочетанных физиотерапевтических методов, основанных на одновременном воздействии несколькими (2 и более) физическими факторами синергического действия [1—3]. В последние годы внимание многих ученых и практических врачей привлекают сочетанные магнитотерапевтические методы, что в значительной степени обусловлено широтой физиологического и лечебного действий магнитных полей и их хорошей совместимостью с другими фи-

© Н.И. Счастная, В.С. Улащик, 2018

зиотерапевтическими факторами [4, 5]. Одним из представителей этих методов является фотомагнитотерапия, при которой на организм одновременно воздействуют магнитным полем и оптическим излучением различной длины волны.

Наиболее удачно этот метод можно реализовать с помощью аппарата ФотоСПОК (ОДО «Магномед», Беларусь), обеспечивающего раздельное и сочетанное применение низкочастотного импульсного магнитного поля (НИМП) и оптического поляризованного излучения видимого и инфракрасного диапазонов [6]. Несмотря на то, что фотомагнитотерапия с использованием аппарата ФотоСПОК уже применяется в медицинской практике, научное обоснование данного метода в отношении многих заболеваний отсутствует.

Цель исследования — оценить эффективность фотомагнитотерапии в лечении локального воспалительного процесса в коже и обосновать методику его применения при контактном дерматите (КД).

Методы

Дизайн исследования

Проведено экспериментальное проспективное контролируемое рандомизированное исследование эффективности фотомагнитотерапии в лечении воспалительного процесса в коже на лабораторных крысах с моделью КД. В работе использовали модифицированную модель КД по методу П.М. Залкана и Е.А. Ивлевой [7]. В качестве аллергена применяли 2,4-динитрохлорбензол в виде 5% спиртового раствора. Очаг КД создавали на предварительно выстриженном участке кожи в межлопаточной области тела крыс. Затем, начиная с 3-х суток экспериментального дерматита, для лечения применяли как раздельно, так и в сочетании НИМП и поляризованное оптическое излучение различного диапазона. Об эффективности фотомагнитотерапии судили по общему состоянию и поведению экспериментальных животных, а также по состоянию кожных покровов, локальной температуре, показателям микроциркуляции и морфологическим изменениям в очаге поражения.

Критерии соответствия

Исследования выполнены на 168 беспородных крысах-самцах одного возраста и массы тела 180—200 г. Для эксперимента были отобраны внешне здоровые животные с гладким блестящим шерстяным покровом, нормальной окраской видимых слизистых оболочек, активные, подвижные, охотно поедающие корм и потребляющие воду.

Условия проведения

Исследования проведены на базе ГНУ «Институт физиологии НАН Беларуси» (Минск). Все животные содержались в контролируемых условиях вивария, находились на одинаковом (стандартном) рационе при свободном доступе к воде и пище. Световой режим в условиях вивария обеспечивали автоматической сменой освещения «день/ночь» каждые 12 ч. Температура воздуха составляла 19—25 °С, относительная влажность — 50—70%. Температуру и влажность воздуха регистрировали ежедневно.

Продолжительность исследования

Исследование проводили с 2015 по 2016 г. Общий период наблюдения за каждым животным составлял 12 сут. В течение первых 2 дней проводили моделирование экспериментального КД. Начиная с 3-х суток, в течение 10 дней проводили физиопроцедуры с перерывом на выходные. Курс лечения состоял из 8 процедур продолжительностью 20 мин.

Описание медицинского вмешательства

В качестве источника НИМП и поляризованного оптического излучения видимого и инфракрасного диапазонов использовали аппарат ФотоСПОК (ОДО «Магномед», Беларусь).

Основной исход исследования

В качестве информативных критериев для исследования микроциркуляции кожи определены следующие параметры: средняя частота спектра (<F>) и полосовой коэффициент флюктуации интенсивности спекл-поля (K_b). Морфологические изменения кожи оценивали до и после курсового применения фотомагнитотерапии.

Дополнительные исходы исследования

О характере и регрессировании КД судили по общему состоянию и поведению животных, динамике кожного процесса (гиперемия, отек, наличие эрозий и корок).

Анализ в подгруппах

Для исследования были сформированы следующие экспериментальные группы:

— 1-я группа — интактные животные;

— 2-я группа — животные с моделью дерматита на 3-и сутки его развития (до лечения);

— 3-я группа — животные с дерматитом на 12-е сутки без лечения (контроль);

— 4-я группа — животные с дерматитом, на которых воздействовали НИМП величиной магнитной индукции 25±5 мТл, частотой колебаний от 40 до 160 Гц и частотой модуляции 10 Гц;

— 5-я группа — воздействие красным светом, длина волны 620—680 нм, среднее значение плотности потока мощности излучения 1,0±0,3 мВт/см^2;

— 6-я группа — воздействие синим светом, длина волны 440—480 нм, среднее значение плотности потока мощности излучения 0,8±0,3 мВт/см^2;

— 7-я группа — воздействие желтым светом, длина волны 580—600 нм, среднее значение плотности потока мощности излучения 0,6±0,3 мВт/см^2;

— 8-я группа — сочетанное воздействие НИМП и излучением красной области спектра;

— 9-я группа — сочетанное воздействие НИМП и синим светом;

— 10-я группа — сочетанное воздействие НИМП и желтым светом;

— 11-я группа — сочетанное воздействие НИМП и зеленым светом; магнитная индукция 25±5 мТл (как в 8—10-й группах), среднее значение плотности потока мощности излучения 2,3±0,5 мВт/см^2;

— 12-я группа — сочетанное воздействие НИМП и инфракрасным светом; магнитная индукция 25±5 мТл, среднее значение плотности потока мощности излучения 2,3±0,5 мВт/см^2.

Методы регистрации исходов

Температуру кожи регистрировали с помощью медицинского термографа Иртис-2000 МЕ. Исследование микроциркуляции проводили с использованием лазерной спекл-оптической системы «Specklescan». При морфологическом исследовании криостатные срезы толщиной 8—10 мкм, окрашенные гематоксилином и эозином, изучали с использованием светового микроскопа. Активность сукцинатдегидрогеназы (СДГ) и лактатдегидрогеназы (ЛДГ), характеризующих метаболизм клеток, определяли тетразолиевым методом Ллойда [8].

Этическая экспертиза

Эксперименты проводили с соблюдением правовых и этических норм обращения с животными (Межгосударственный стандарт ГОСТ 33044—2014. Принципы надлежащей лабораторной практики). Научное исследование одобрено этическим комитетом ГНУ «Институт физиологии НАН Беларуси», соответствует этическим принципам и нормам проведения биомедицинских исследований с участием животных (протокол №24 от 10.02.15).

Статистический анализ

Принципы расчета размера выборки: размер выборки предварительно не рассчитывался.

Методы статистического анализа данных: статистический анализ данных выполняли с использованием программ Microsoft Excel, а также пакета прикладных программ MatLab 7.0. Для проверки распределения данных использовали тест Шапиро—Уилка. При нормальном распределении данных использовали тест Стьюдента, в случае ненормального распределения — тест Манна—Уитни. Вывод о статистической значимости отличий делали при $p<0,05$.

Результаты

Видимые проявления КД регистрировали уже на 1-е сутки после нанесения динитрохлорбензола в виде умеренной гиперемии и отека, а к 3-му дню эксперимента дополнительно отмечалось выраженное повреждение кожных покровов с образованием эрозий и серозных корок, соответствующее клинической картине развившегося дерматита. Термографические исследования показали повышение локальной температуры до 37,0—37,2 ºС. В этот период у животных с КД также было отмечено нарушение микроциркуляции в пораженном участке кожи, что выражалось достоверным ($p<0,05$) повышением показателей K_b (на 44,6%) и <F> (на 20,2%) по сравнению с интактными животными.

Микроскопически на 3-и сутки развития дерматита были выявлены обширные зоны выраженной деструкции всех слоев эпидермиса, имелись участки изъявлений. На участках с сохраненным эпидермисом роговой слой имел неравномерную толщину, местами был разорван. На отдельных участках эпидермис был представлен 1—2 слоями уплощенных клеток. В верхней части дермы были заметны обширные лейкоцитарные инфильтраты, состоящие преимущественно из лимфоцитов. Капилляры сосочкового слоя дермы были расширены, часто заполнены эритроцитами. Сосуды сетчатого слоя дермы также были расширены. В волосяных фолликулах и сальных железах встречались очаги деструкции. Гиподерма и подлежащие мышечные волокна имели нормальную структуру и расположение. Активность ферментов углеводно-энергетического обмена в базальных кератиноцитах крыс на 3-и сутки развития экспериментального дерматита была значительно угнетена. Так, активность ЛДГ — ключевого фермента гликолиза снижалась с 142,4±5,7 у.е. в контроле до 122,5±5,3 у.е. ($p<0,01$) во 2-й группе. Активность СДГ, характеризующей аэробное окисление глюкозы в цикле Кребса, также снижалась с 87,9±4,4 до 78,1±3,7 у.е. во 2-й экспериментальной группе.

В контрольной группе животных на 12-е сутки были отмечены серозно-гнойные корки, диффузная гиперемия и отек в области повреждения кожи. На гистологических препаратах выявлялись все слои эпидермиса и дермы **(рис. 1, а)**. Роговой слой имел неравномерную толщину, местами был разорван. На отдельных участках имелся струп, отслаивающийся от поверхности регенерирующего эпидермиса **(рис. 1, б)**. Струп был представлен как безъядерными детритными массами, интенсивно окрашенными эозином в темно-малиновый цвет, так и хлопьями и нитями фибрина, имеющими бледно-розовый цвет. Базальный слой не имел четкой границы. Местами эпидермис был утолщен за счет увеличения толщины шиповатого слоя

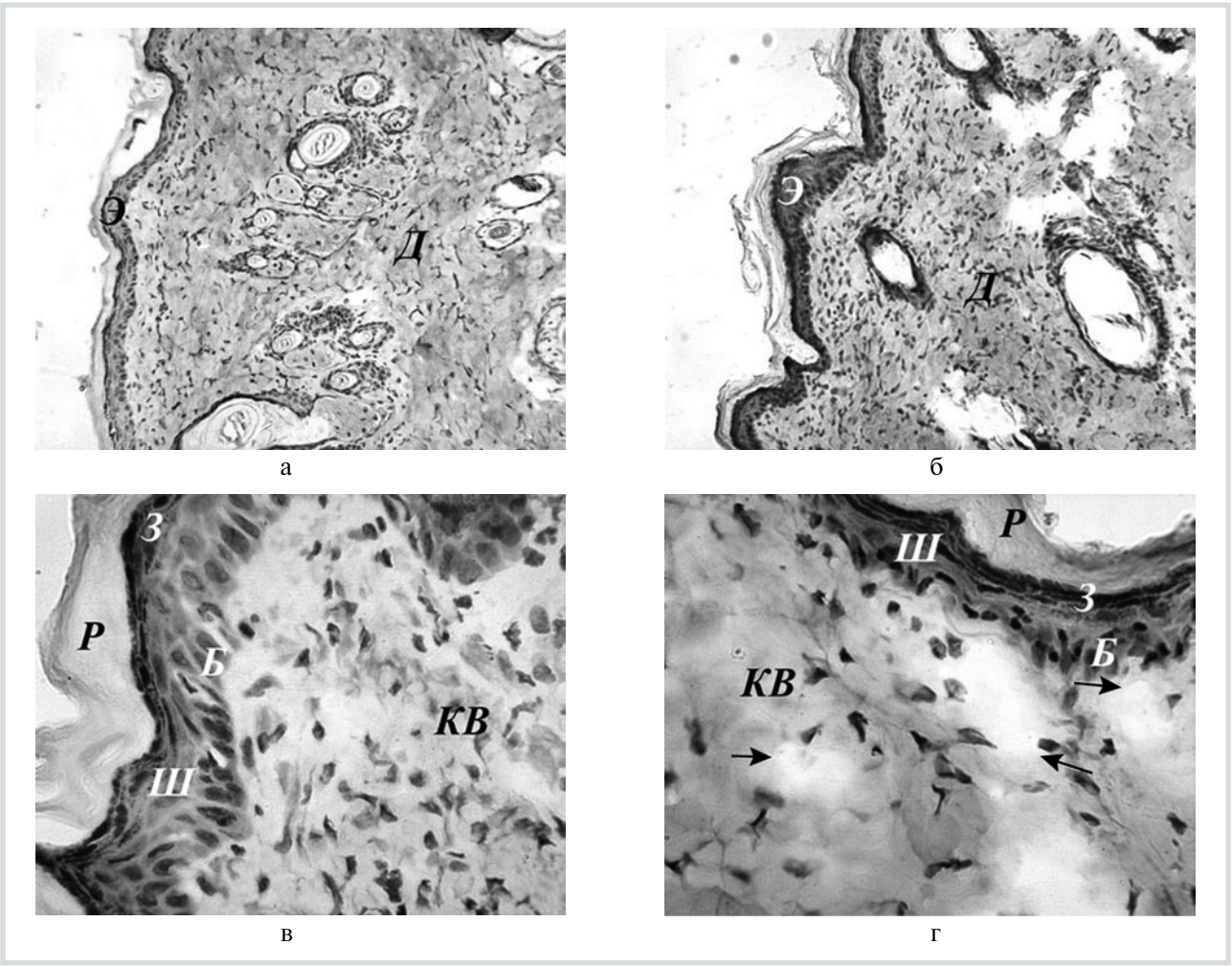

Рис. 1. **Участок кожи крысы на 12-е сутки (без лечения) экспериментального дерматита.**

Э — эпидермис; Д — дерма; Ш — шиповатый слой; Б — базальный слой; С — струп; стрелками указаны капилляры. 2: окраска гематоксилином и эозином. ×100 (а, б), ×400 (в, г).

(рис. 1, в). На отдельных участках эпидермиса выявлялась вакуольная дистрофия клеток. Наблюдался акантолиз — дистрофические изменения клеток шиповатого слоя **(см. рис. 1, в)**. В дерме наблюдался межклеточный отек, на микропрепаратах это выглядело как наличие бесклеточных и бестканевых пустот между волокнами. Сосуды дермы были расширены **(см. рис. 1, г)**. Отмечалась диффузная инфильтрация лимфоидными клетками, нейтрофилами и макрофагами с присутствием фибробластов **(см. рис. 1, б)**. Сосочковый слой имел неравномерную толщину, на большинстве участков был сглажен. В дерме формировались новые кожные дериваты — молодые волосяные луковицы и зачатки сальных желез. Однако все они находились на ранних стадиях развития — выводные протоки желез, как правило, не достигали поверхности кожи. Отек и инфильтрация распространялись на всю гиподерму.

В кератиноцитах базального слоя эпидермиса животных контрольной группы отмечалось снижение энергообразования как в цикле Кребса, так и за счет гликолиза. На это указывало уменьшение активности СДГ на 25,6% ($p<0,05$) и ЛДГ на 15,3% ($p<0,05$) по отношению к нормальным значениям. Значения K_b спектрограммы снизились на 15,4% ($p<0,05$), <F> — на 7,8% ($p>0,05$). Температура кожи составила 37—37,1 °С.

Лечение НИМП сопровождалось положительной динамикой всех изучаемых показателей. Уже на 9-е сутки наблюдалось достоверное улучшение состояния кожи в очаге КД по сравнению с показателями контрольных животных ($p<0,05$). Температура кожи нормализовалась. Отмечалось также изменение спекл-оптических характеристик: K_b снизился на 17,6% ($p<0,05$), <F> — на 11% ($p<0,05$).

После курсового воздействия НИМП у животных на 12-е сутки выявлялись все слои эпидермиса и

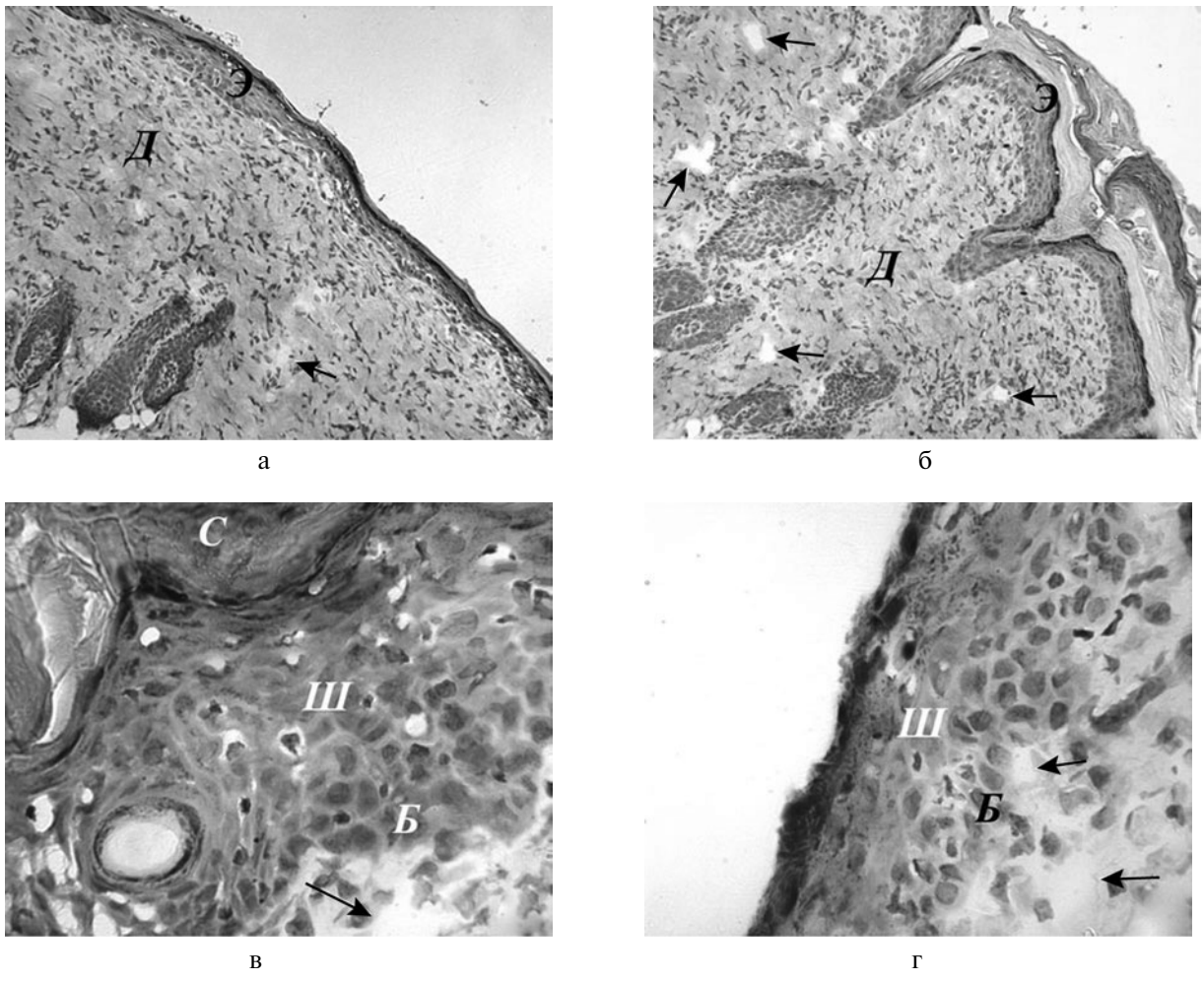

Рис. 2. **Участок кожи крысы с дерматитом после воздействия НИМП.**

Э — эпидермис; Д — дерма; Р — роговой слой; З — зернистый слой; Ш — шиповатый слой; Б — базальный слой; КВ — коллагеновые волокна; стрелками указаны капилляры.

дермы **(рис. 2 а, б)**. Роговой слой имел неравномерную толщину, его отторжение от зернистого слоя наблюдалось лишь на отдельных участках **(см. рис. 2, а)**. Шиповатый слой состоял из 1—2 слоев клеток, явлений акантолиза не выявлялось. Базальный слой не имел четкой границы, в нем определялись участки с уплощенными кератиноцитами и с гиперплазией клеток **(рис. 2, в)**, что свидетельствует об активных пролиферативных процессах. На отдельных участках среди кератиноцитов встречались немногочисленные лимфоциты. Сосочковый слой был преимущественно выражен, сглажен лишь на отдельных участках. Сосуды дермы были расширены **(рис. 2, г)**, иногда заполнены эритроцитами. Коллагеновые волокна имели неравномерную толщину и располагались хаотично **(см. рис. 2, в, г)**. На отдельных участках сохранялся межклеточный отек. В дерме формировались новые волосяные луковицы и сальные железы, находившиеся на ранних стадиях развития. Инфильтрат был представлен фибробластами, макрофагами, плазмоцитами и единичными лимфоцитами **(см. рис. 2, в)**. Отмечался незначительный отек и инфильтрация подлежащей области гиподермы в отличие от контрольной группы, где воспалительный процесс распространялся на всю гиподерму.

Курсовое воздействие НИМП не вызывало статистически значимого изменения показателей энергетического обмена в кератиноцитах. Было выявлено повышение активности СДГ на 13,1% ($p>0,05$), активность ЛДГ практически не отличалась от показателей крыс контрольной группы.

На основании изменений морфофункциональных показателей кожи можно заключить, что НИМП оказывает противовоспалительное действие и способствует восстановлению структуры эпидермиса и дермы [9].

Применение фотохромотерапии оказывало стимулирующее действие на восстановительные процессы в коже. В процессе лечения уже на 5—6-е сутки полностью исчезла гиперемия кожи, у значительного числа животных нормализовалась местная температура. Более выраженное нормализующее влияние на эти показатели при дерматите оказывало оптическое излучение синего диапазона: у некоторых животных этой экспериментальной группы уже к 5—7-м суткам внешне кожа не отличалась от кожи интактных крыс.

Оценка микрогемодинамики после курсового воздействия светом различных областей спектра показала, что при использовании красного света значение K_b снизилось на 29,4% ($p<0,05$), <F> — на 11,5% ($p>0,05$). Аналогичные изменения наблюдались при курсовом воздействии оптического излучения желтого диапазона: K_b уменьшился на 27,1% ($p<0,05$), <F> — на 11,3% ($p<0,05$). Курсовое облучение синим светом сопровождалось достоверными ($p<0,05$) и наиболее значительными изменениями показателей микроциркуляции: K_b снизился на 30,8%, <F> — на 19,7%. В контроле показатель K_b к этому сроку уменьшился на 14,6% ($p<0,05$), а <F> — лишь на 4,5% ($p>0,05$).

После применения оптического излучения красного диапазона в базальных кератиноцитах экспериментальных крыс активность СДГ увеличилась на 49,2% ($p<0,05$), а ЛДГ — на 31,7% ($p<0,05$) по отношению к значениям у животных контрольной группы. При воздействии синим светом выявлено значительное усиление окислительного фосфорилирования в базальных кератиноцитах эпидермиса, о чем свидетельствовало повышение активности СДГ после курсового воздействия на 40,7% ($p<0,05$) по сравнению с показателями животных контрольной группы. Активность ЛДГ практически не отличалась от показателей крыс контрольной группы. После курсового облучения желтым светом активность СДГ увеличилась на 31,8% ($p<0,05$). Активность ключевого фермента гликолиза — ЛДГ — также увеличилась на 15,6% по сравнению с контролем.

Таким образом, все изученные виды оптического излучения оказывали стимулирующее влияние на процессы аэробного окисления глюкозы в цикле Кребса, что проявлялось выраженным повышением активности СДГ. Наиболее значимые изменения активности СДГ были отмечены при воздействии оптическим излучением красного и желтого диапазонов.

Терапевтическую эффективность фотохромотерапии при экспериментальном дерматите подтверждают и результаты морфологических исследований.

После курса фотохромотерапии на гистологических препаратах кожи определялись все слои эпидермиса и дермы **(рис. 3, а—е)**. Сосочковый слой дермы был четко выражен после фотохромотерапии красным светом, а после воздействия светом синего и желтого диапазонов он был сглажен. Во всех группах животных, получавших фотохромотерапию, наблюдались незначительный отек в сосочковом слое и расширение сосудов дермы на отдельных участках. Коллагеновые волокна неравномерной толщины были расположены хаотично; упорядоченное расположение отмечалось лишь в группе с воздействием красным светом. В дерме формировались новые волосяные луковицы и сальные железы. После терапии желтым светом они, как правило, не достигали поверхности кожи **(см. рис. 3, в)**. Клеточный инфильтрат был представлен преимущественно фибробластами с включением макрофагов и плазмоцитов. Гиподерма и подлежащие мышечные волокна в группах с курсовым воздействием светом синего и желтого диапазонов имели нормальную структуру и расположение.

Таким образом, после 8 процедур фотохромотерапии светом красного, синего и желтого диапазонов на гистологических препаратах кожи выявлялось формирование многослойного плоского эпителия на всей поврежденной поверхности с верификацией всех его слоев и базальной мембраны. Отмечалось увеличение толщины зернистого слоя эпидермиса, свидетельствующее об усилении процессов кератинизации. Сосочковый слой дермы, выполняющий трофическую функцию для клеток эпидермиса, в большинстве экспериментальных групп был несколько сглажен. В соединительнотканной основе кожи сохранялись лишь остаточные признаки воспаления: инфильтрация, отечность межклеточного вещества. Расширенные сосуды могут свидетельствовать об активации капиллярного кровоснабжения дермы. Происходило интенсивное формирование и созревание молодых коллагеновых волокон. Они имели нормальную толщину и форму, но их расположение было местами упорядочено, местами хаотично. Дериваты кожи в основном были сформированы, однако не во всех экспериментальных группах животных они достигали поверхности.

Результаты проведенного экспериментального исследования показали, что местная фотохромотерапия оптическим излучением красного, желтого и синего спектров позитивно влияет на обратное развитие клинических и морфологических признаков экспериментального КД и ускоряет заживление повреждений кожи [10].

Курсовое сочетанное применение НИМП с различными видами оптического излучения приводило к более выраженной, статистически значимой динамике исследуемых показателей микроциркуляции. Воздействие красным светом и НИМП сопровождалось восстановлением показателей микроциркуляции (снижение значений K_b и <F> соответственно на 64,7 и 19,3%). При сочетании НИМП и синего света значения K_b и <F> уменьшились и приблизи-

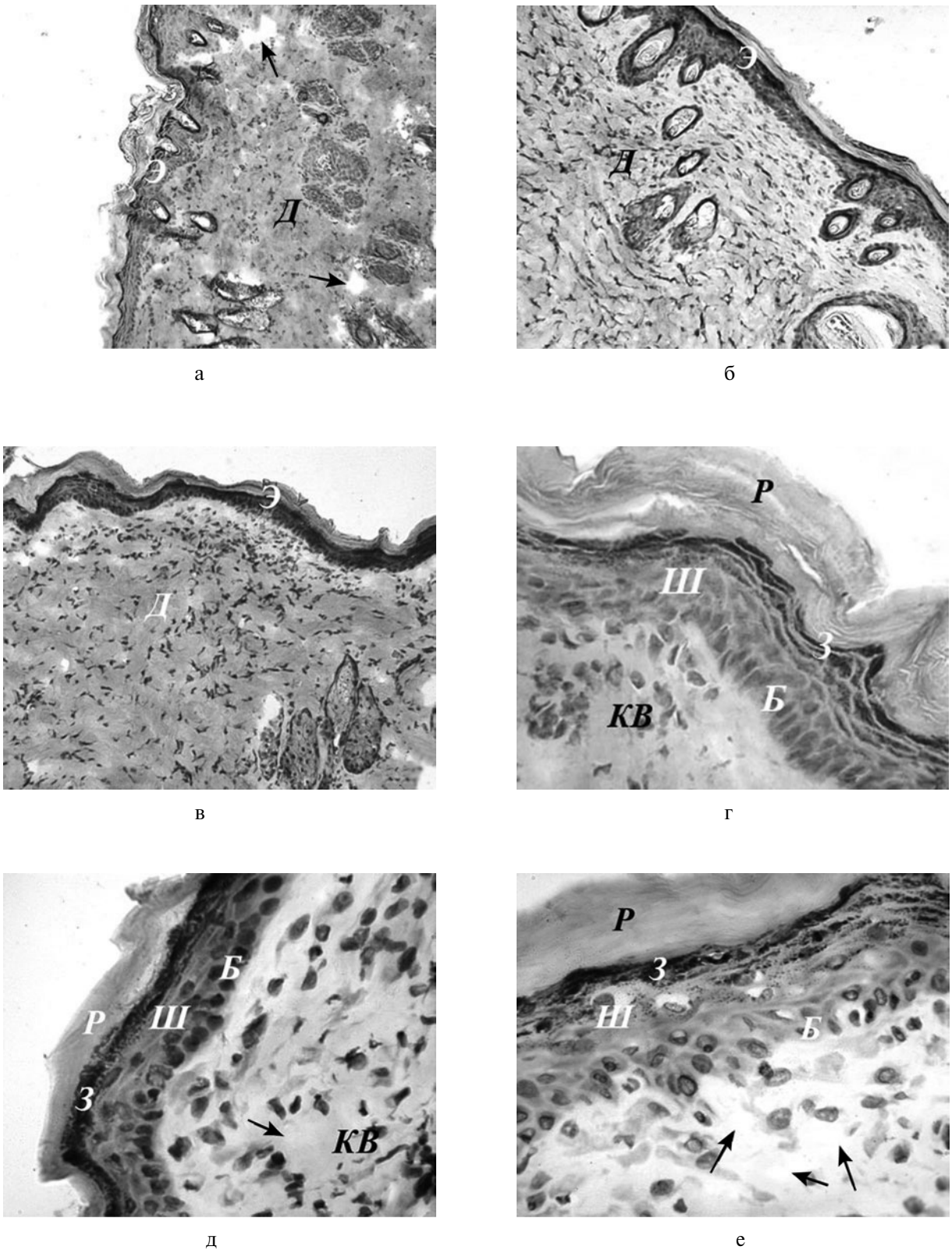

Рис. 3. **Участок кожи крысы с экспериментальным дерматитом после фототерапии красным (а, г), синим (б, д) и желтым (в, е) светом.**

Э — эпидермис; Д — дерма; Р — роговой слой; З — зернистый слой; Ш — шиповатый слой; Б — базальный слой; КВ — коллагеновые волокна; стрелками указаны капилляры. Окраска гематоксилином и эозином. ×100 (а—в), ×400 (г—е).

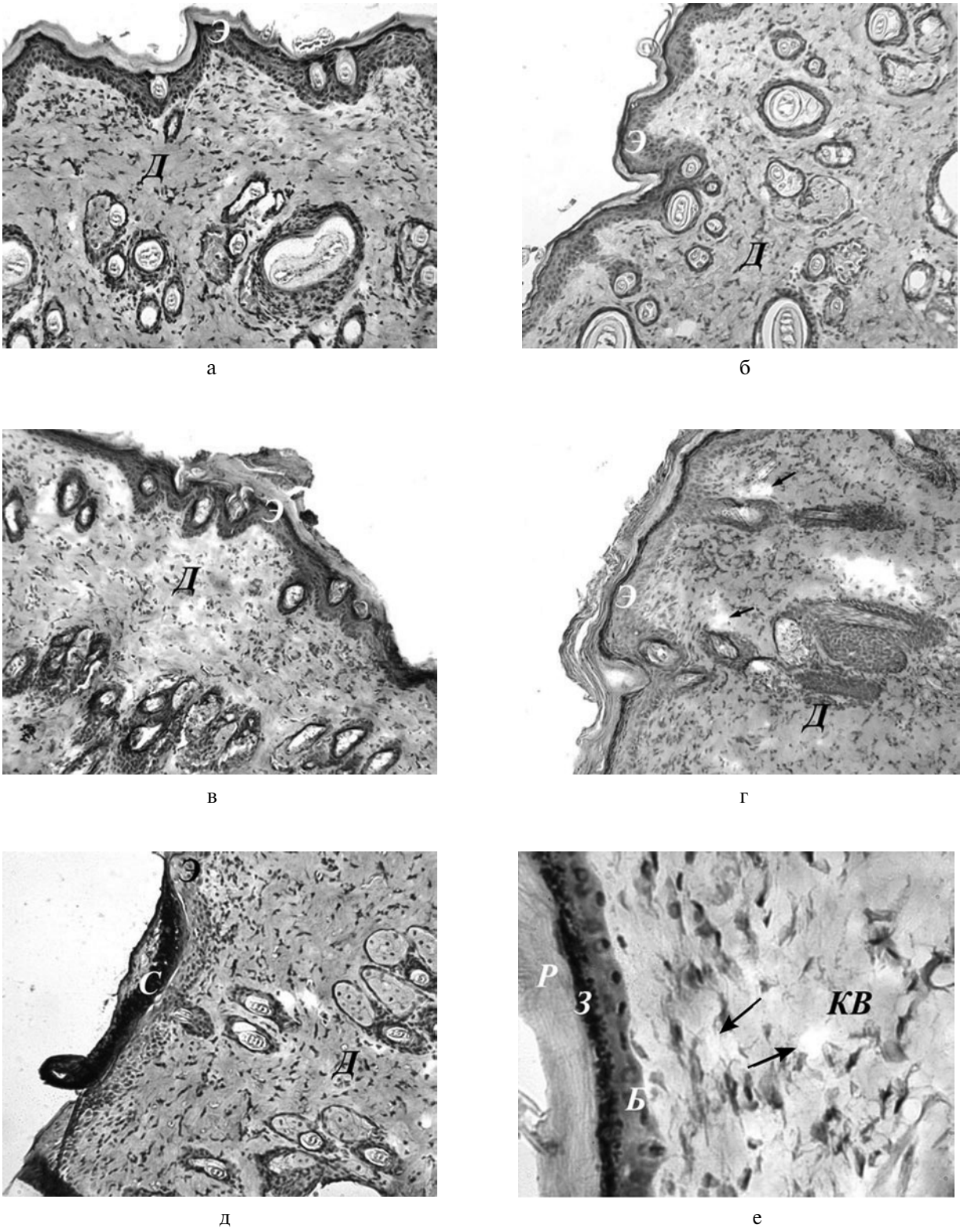

Рис. 4. **Участок кожи крысы с экспериментальным дерматитом после воздействия желтым (а, е), зеленым (б, ж), инфракрасным (в, з), красным (г, и) и синим (д, к) светом в сочетании с НИМП.**

Э — эпидермис; Д — дерма; Р — роговой слой; З — зернистый слой; Ш — шиповатый слой; Б — базальный слой; КВ — коллагеновые волокна; стрелками указаны капилляры, звездочками — инфильтрат. Здесь и на рис. 4: окраска гематоксилином и эозином. ×100 (а—д), ×400 (е—к).

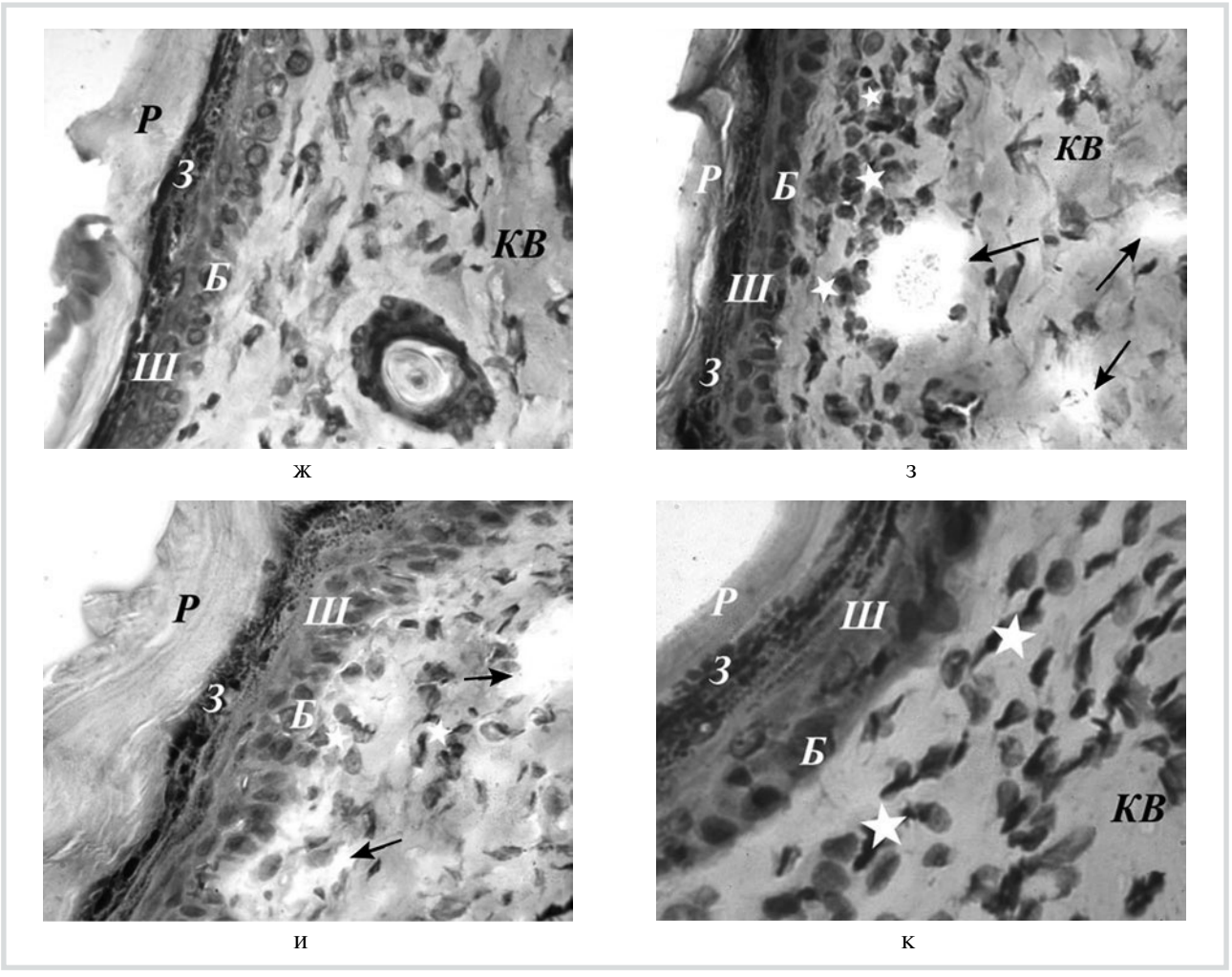

Рис. 4. **Участок кожи крысы с экспериментальным дерматитом после воздействия желтым (а, е), зеленым (б, ж), инфракрасным (в, з), красным (г, и) и синим (д, к) светом в сочетании с НИМП.**

Э — эпидермис; Д — дерма; Р — роговой слой; З — зернистый слой; Ш — шиповатый слой; Б — базальный слой; КВ — коллагеновые волокна; стрелками указаны капилляры, звездочками — инфильтрат.

лись к параметрам микрогемодинамики у интактных животных, что свидетельствует о восстановлении кровотока. Под влиянием желтого и зеленого оптического излучения в сочетании с НИМП уменьшились показатели K_b на 33 и 37% соответственно, а <F> — на 18 и 20% соответственно. При использовании инфракрасного излучения и НИМП наблюдалось некоторое повышение спекл-оптических показателей микроциркуляции. Так, показатель K_b увеличился с 0,323±0,015 отн. ед. до 0,358±0,016 отн. ед. (на 12,5%), <F> — на 3,1%, что, вероятно, связано с тепловым эффектом инфракрасного излучения.

Курсовое воздействие световым излучением различного диапазона и НИМП вызывало изменения показателей энергетического обмена в кератиноцитах. Облучение светом зеленого диапазона в сочетании с магнитотерапией активизировало аэробное окисление глюкозы: активность СДГ после курса фотомагнитотерапии увеличилась на 15,7% (p<0,05) относительно крыс 2-й группы. Активность ЛДГ, характеризующей анаэробные процессы в клетках, снизилась на 12,6% (p>0,05) по сравнению с контрольными показателями. После использования НИМП и синего света активность СДГ практически не отличалась от таковой при их раздельном применении и была выше, чем в контроле, на 41,3% (p<0,05), а активность ЛДГ снизилась на 11,7% (p>0,05). У животных после курсового воздействия НИМП и желтым светом активизация аэробных процессов была более выраженной: рост активности фермента СДГ составил 50,6% (p<0,05). Активность ключевого фермента гликолиза — ЛДГ — увеличилась на 12,0% по сравнению с контролем. После курсового воздействия инфракрасным излучением в сочетании с магнитотерапией было выявлено значительное повышение активно-

сти аэробного окисления глюкозы в базальных кератиноцитах эпидермиса. Активность СДГ возрастала относительно показателей контрольной группы на 66,8% ($p<0,05$). При этом активность ключевого фермента гликолиза — ЛДГ — увеличилась на 8,5% ($p>0,05$).

Таким образом, наиболее значимые изменения активности СДГ отмечены при воздействии излучением красного и желтого диапазонов и при их сочетании с магнитотерапией. Воздействие красным светом с магнитным полем приводило к выраженному подъему активности ЛДГ. Фотомагнитотерапия с использованием синего и зеленого света снижала активность гликолиза в кератиноцитах базального слоя эпидермиса экспериментальных крыс.

Эффективность фотомагнитотерапии подтверждена также результатами гистологических исследований.

После курса фотомагнитотерапии на гистологических препаратах кожи определялись все слои эпидермиса и дермы **(рис. 4, ж—к)**. После применения инфракрасного или синего света в сочетании с НИМП на отдельных участках сохранялись остатки струпа. Роговой слой во всех экспериментальных группах после фотомагнитотерапии имел неравномерную толщину, местами был разорван. Зернистый слой имел нормальную толщину только после сочетания зеленого света и НИМП, в остальных группах животных наблюдалось его утолщение. Шиповатый слой эпидермиса был представлен 1—2 слоями клеток, лишь после фотомагнитотерапии с использованием красного света он имел нормальную толщину. Базальный слой дермы у животных всех групп с применением фотомагнитотерапии имел четкую границу, его клетки располагались в основном правильно. Сосочковый слой дермы после применения фотомагнитотерапии во всех экспериментальных группах был хорошо выражен, сглажен лишь на отдельных участках. После применения зеленого света с НИМП отек в сосочковом слое не выявлялся **(см. рис. 4, б, ж)**, тогда как в остальных группах сохранялся незначительный отек на отдельных участках. Использование инфракрасного и красного света в сочетании с НИМП вызывало резкое расширение сосудов дермы **(см. рис. 4, з, и)**. Коллагеновые волокна в основном имели нормальную толщину и форму, местами наблюдалось их хаотичное расположение. Сформированные в дерме волосяные луковицы и сальные железы достигали поверхности кожи в группах после применения зеленого, инфракрасного, красного и синего света в сочетании с НИМП. Во всех группах с фотомагнитотерапией клеточная инфильтрация была умеренной и представлена преимущественно фибробластами с включением немногочисленных клеток воспалительного ряда. После использования инфракрасного света в сочетании с НИМП отмечались незначительный отек и инфильтрация подлежащей области гиподермы. В остальных экспериментальных группах гиподерма имела нормальную структуру.

Таким образом, после курса фотомагнитотерапии с использованием света желтого, зеленого, красного и синего диапазонов на гистологических препаратах кожи выявлялось наличие сформированного эпидермиса на всей поврежденной поверхности. В большинстве экспериментальных групп выявлялось увеличение толщины зернистого слоя эпидермиса, что указывало на усиление процессов кератинизации. Дерма и гиподерма, как правило, имели нормальную структуру.

Обсуждение

Резюме основного результата исследования

На модели экспериментального дерматита установлено, что фотомагнитотерапия оказывает противовоспалительное, сосудорегулирующее и репаративное действия.

Применение фотомагнитотерапии по сравнению с раздельным использованием фототерапии и НИМП эффективнее и в более короткие сроки приводит к восстановлению нормальной структуры кожи у животных с экспериментальным дерматитом.

Обсуждение основного результата исследования

Согласно гистохимическим исследованиям, оптическое излучение различного диапазона в виде монотерапии и в сочетании с НИМП оказывало стимулирующее влияние на процессы аэробного окисления глюкозы в цикле Кребса, что проявлялось выраженным повышением активности СДГ. Следовательно, энергообразование в клетках при применении физических факторов осуществлялось преимущественно за счет высокоэффективного окислительного фосфорилирования. Наиболее значимые изменения активности СДГ отмечены при воздействии световым излучением красного и желтого диапазонов и при их сочетании с НИМП.

Обращает на себя внимание тот факт, что только при применении фотомагнитотерапии в сочетании со светом красного и желтого диапазонов происходит ускорение окисления глюкозы как в цикле Кребса, так и по гликолитическому пути, т.е. энергообеспечение клеток осуществляется на более высоком уровне, что может быть причиной более выраженных репаративных процессов в поврежденном эпидермисе. Угнетение же гликолиза на фоне активизации окислительного фосфорилирования может указывать на противовоспалительное действие фотомагнитотерапии с применением излучения синего и зеленого диапазонов.

Наиболее выраженное корригирующее влияние на показатели микроциркуляции оказало сочетан-

ное применение НИМП и оптического излучения по сравнению с их раздельным использованием, что характеризовалось более полным восстановлением исходно измененных спекл-оптических показателей. Согласно полученным данным, для восстановления микрогемоциркуляторных процессов в коже при дерматите наиболее целесообразно применять НИМП в сочетании с оптическим излучением синего или красного диапазона. Для улучшения микроциркуляции в поверхностных сосудах кожи можно также использовать зеленый и желтый свет в сочетании с НИМП. Восстановление кожного кровотока, по-видимому, обеспечивается за счет вазопротекторного и общестимулирующего действий фотомагнитотерапии. Как свидетельствуют имеющиеся в литературе данные [11, 12], фотомагнитотерапия стимулирует биосинтетические процессы и образование богатых энергией фосфатов, эритропоэз, усиливает регионарное кровообращение и микроциркуляцию, уменьшает спазм сосудов, улучшает реологические свойства крови, функциональное состояние различных органов и систем, повышает кислородный баланс тканей, тонус и резервные возможности организма, модулирует функции клеток иммунной системы, влияет на синтез и состояние физиологически активных веществ в тканях.

Ограничения исследования

Крысы с моделью дерматита, содержащиеся в одной клетке, часто наносят повреждения друг другу (укусы, царапины), что может привести к присоединению бактериальной инфекции и смещению результатов исследования.

Быстрый рост волос в области пораженного участка у крыс с дерматитом может искажать показатели температуры и микроциркуляции, что требует постоянного учета этого феномена.

Возможно изменение лечебного эффекта при комбинированном (а не сочетанном) использовании магнитного поля и света.

Заключение

Комплексная оценка полученных данных позволяет заключить, что оптическое излучение различных диапазонов способствует регрессу патологических изменений и восстановлению структуры кожи при экспериментальном дерматите, которые потенцируются сочетанным применением с ним НИМП. Интенсивность раздельного и сочетанного с НИМП влияния света различных длин волн на эти процессы носит неодинаковый характер, что может служить основанием для дифференцированного использования фототерапии и фотомагнитотерапии на различных стадиях течения дерматита.

Сравнительный анализ действия изученных физических факторов позволяет заключить, что, согласно клиническим, гистохимическим и гистологическим данным, наиболее эффективной при экспериментальном дерматите является фотомагнитотерапия с применением света синего и зеленого диапазонов для купирования воспалительных изменений и отека, а красного и желтого оптического излучения в сочетании с НИМП — для восстановления микроциркуляции и стимуляции регенераторных процессов.

Предварительная апробация разработанной по результатам выполненных экспериментальных исследований методики подтвердила высокую эффективность фотомагнитотерапии у пациентов с дерматитами [13]. Полученные данные могут служить основанием для дифференцированного применения света различных длин волн в дерматологии, а также использоваться при разработке методик фотомагнитотерапии для лечения заболеваний воспалительного генеза.

Дополнительная информация

Источник финансирования. Исследование выполнено при финансовом обеспечении республиканского бюджета в рамках ГПНИ «Фундаментальная и прикладная медицина и фармация».

Конфликт интересов. Авторы декларируют отсутствие явных и потенциальных конфликтов интересов, связанных с проведением настоящего исследования и публикацией статьи, о которых следует сообщить.

Благодарности. Авторы выражают благодарность к.м.н. Т.Е. Кузнецовой и Е.Л. Рыжковской за помощь в проведении морфологических исследований и интерпретации их результатов.

Участие авторов: концепция и дизайн исследования — В.С. Улащик; сбор и обработка материала, анализ полученных данных, написание текста — Н.И. Счастная; редактирование — В.С. Улащик.

ЛИТЕРАТУРА/REFERENCES

1. Улащик В.С. *Физиотерапия. Новейшие методы и технологии.* Минск: Книжный дом; 2013. [Ulashchik VS. *Fizioterapiya. Noveyshie metody i tekhnologii.* Minsk: Knizhnyy dom; 2013. (In Russ.)].

2. Пономаренко Г.Н., Улащик В.С. *Инновационные технологии физиотерапии.* СПб. 2012. [Ponomarenko GN, Ulashchik VS. *Innovatsionnye tekhnologii fizioterapii.* Saint-Petersburg.: 2012. (In Russ.)].

3. Улащик В.С. Сочетанная физиотерапия: общие сведения, взаимодействие физических факторов. *Вопросы курортологии, физиотерапии и лечебной физкультуры*. 2016;93:6:4-11. [Ulashchik VS. Combined physical therapy: general information, interaction of physical factors. *Problems of Balneology, Physiotherapy, and Exercise Therapy.* 2016;93(6):4-11. (In Russ.)]. https://doi.org/10.17116/kurort201664-11
4. Пономаренко Г.Н., Улащик В.С. *Низкочастотная магнитотерапия*. СПб.: Человек; 2017. [Ponomarenko GN, Ulashchik VS. *Nizkochastotnaya magnitoterapiya*. Saint-Petersburg.: Chelovek; 2017. (In Russ.)].
5. Улащик В.С. *Магнитотерапия: теоретические основы и практическое применение*. Минск: Беларуская навука; 2015. [Ulashchik VS. *Magnitoterapiya: teoreticheskie osnovy i prakticheskoe primenenie.* Minsk: Belaruskaya navuka; 2015. (In Russ.)].
6. Волотовская А.В. *Магнитофототерапия: применение аппарата ФотоСПОК в клинической медицине*. Минск: Смэлток; 2011. [Volotovskaya AV. *Magnetophototherapy: use of the device «FOTOSPOK» in clinical medicine.* Minsk: Smeltok; 2011. (In Russ.)].
7. Залкан П.М., Иевлева Е.А. Экспериментальная модель аллергического дерматита. В кн.: *Актуальные вопросы профессиональной дерматологии*. Под ред. Долгова А.П., Рабена А.С., Антоньева А.А. М.: Медицина; 1965. [Zalkan PM, Ievleva EA. Experimental model of allergic dermatitis. In.: *Aktual'nye voprosy professional'noy dermatologii*. Ed by Dolgov AP, Raben AS, Anton'ev AA. Moscow: Meditsina; 1965. (In Russ.)].
8. Лойда З., Госсрау Р., Шиблер Т. *Гистохимия ферментов*. М.: Мир; 1982. [Loyda Z, Gossrau R, Shibler T. *Gistokhimiya fermentov.* Moscow: Mir; 1982. (In Russ.)].
9. Счастная Н.И. Влияние магнитного поля на кожу при экспериментальном дерматите. *Новости медико-биологических наук*. 2017;15(2):78-83. [Schastnaya NI. Vliyanie magnitnogo polya na kozhu pri eksperimental'nom dermatite. *Novosti mediko-biologicheskikh nauk*. 2017;15(2):78-83. (In Russ.)].
10. Счастная Н.И., Кузнецова Т.Е. Действие низкочастотного импульсного поля и монохроматического света различных диапазонов на метаболическую активность кератиноцитов крыс с экспериментальным дерматитом. *Новости медико-биологических наук*. 2015;11(2)163-167. [Schastnaya NI, Kuznetsova TE. Deystvie nizkochastotnogo impul'snogo polya i monokhromaticheskogo sveta razlichnykh diapazonov na metabolicheskuyu aktivnost' keratinotsitov krys s eksperimental'nym dermatitom. *Novosti mediko-biologicheskikh nauk*. 2015;11(2):163-167. (In Russ.)].
11. *Светодиодная фототерапия*. Методические рекомендации. Под ред. Карпова Р.Б. Томск—Новосибирск; 2002. [*Svetodiodnaya fototerapiya.* Guidelines. Ed by Karpov R.B. Tomsk—Novosibirsk; 2002. (In Russ.)].
12. Улащик В.С., Плетнев А.С. *Магнитофототерапия: применение аппарата ФотоСПОК*. Минск; 2009. [Ulashhik VS, Pletnev AS. *Magnitofototerapiya: primenenie apparata FotoSPOK*. Minsk; 2009. (In Russ.)].
13. Счастная Н.И., Панкратов О.В. Эффективность фотомагнитотерапии в комплексном лечении пациентов с дерматитами. *Здравоохранение (Минск)*. 2017;4:15-20. [Schastnaya NI, Pankratov OV. Photomagnetotherapy efficiency in complex treatment of patients with dermatitis. *Zdravookhranenie (Minsk)*. 2017;4:15-20. (In Russ.)].

ИНФОРМАЦИЯ ОБ АВТОРАХ:

***Счастная Надежда Ивановна,** научный сотрудник [**Nadezhda I. Schastnaya,** Researcher]; адрес: Беларусь, 220072, Минск, ул. Центральная, 8В [address: 8B Tsentral'naya str., 220072 Minsk, Belarus]; **ORCID:** http://orcid.org/0000-0003-1786-5185; **eLibrary SPIN:** 6942-6122; **e-mail:** nadezhda.schastnaya@yandex.by

Улащик Владимир Сергеевич, д.м.н., профессор, академик НАНБ [**Vladimir S. Ulashchyk,** MD, PhD, Professor]; **ORCID:** http://orcid.org/0000-0002-0593-8861; **eLibrary SPIN:** 8293-5162; e-mail: ulashchik@mail.ru

ИНФОРМАЦИЯ

Рукопись получена: 23.10.17. Одобрена к публикации: 20.12.17.

КАК ЦИТИРОВАТЬ:

Счастная Н.И., Улащик В.С. Экспериментальное обоснование применения фотомагнитотерапии при дерматите. // *Вопросы курортологии, физиотерапии и лечебной физической культуры*. — 2018. — Т.95. — №2. — С.25-36. https://doi.org/10.17116/kurort201895225-36

TO CITE THIS ARTICLE:

Schastnaya NI, Ulashchyk VS. The rationale for the application of photomagnetic therapy in the treatment of dermatitis. *Problems of balneology, physiotherapy, and exercise therapy.* 2018;95(2):25-36. https://doi.org/10.17116/kurort201895225-36