Вестник оториноларингологии
2021, Т. 86, №2, с. 90-92
https://doi.org/10.17116/otorino20218602190

Vestnik otorinolaringologii
2021, Vol. 86, No. 2, pp. 90-92
https://doi.org/10.17116/otorino20218602190

Врожденная полная костная односторонняя атрезия левой хоаны у женщины 30 лет

© В.В. ВИШНЯКОВ[1], В.Н. ТАЛАЛАЕВ[1], А.В. БАКОТИНА[1], В.Н. КОСТЮК[1], В.А. ДИАНОВ[2]

[1]ФГБОУ ВО «Московский государственный медико-стоматологический университет им. А.И. Евдокимова» Минздрава России, Москва, Россия;
[2]ГБУЗ Москвы «Городская клиническая больница им. С.И. Спасокукоцкого Департамента здравоохранения Москвы», Москва, Россия

РЕЗЮМЕ

Согласно данным литературы, средний возраст детей с односторонней атрезией хоан составляет 6 лет 9 мес. Односторонняя полная атрезия хоан затрудняет раннюю диагностику: первичный диагноз может быть установлен на 2-м году жизни и позднее, уже в школьном возрасте. В российской и зарубежной литературе последних лет описаны случаи диагностирования врожденной атрезии хоан у детей старшего возраста, максимальный возраст детей 17—18 лет, отмечено, что такие случаи очень редки. В статье представлен случай врожденной односторонней полной костной атрезии хоан у женщины 30 лет. Пациентке проведены полное оториноларингологическое обследование и эндоскопическая хоанотомия с установкой силиконового стента в сформированное отверстие.

Ключевые слова: *хоаны, атрезия, врожденный порок развития носа, взрослый.*

ИНФОРМАЦИЯ ОБ АВТОРАХ:
Вишняков В.В. — https://orcid.org/0000-0002-8617-6909
Талалаев В.Н. — https://orcid.org/0000-0002-4314-3963
Бакотина А.В. — https://orcid.org/0000-0003-2750-6899
Костюк В.Н. — https://orcid.org/0000-0001-9556-3698
Дианов В.А. — e-mail: gkb50@zdrav.mos.ru
Автор, ответственный за переписку: Бакотина А.В. — e-mail: bakotina88@gmail.com

КАК ЦИТИРОВАТЬ:
Вишняков В.В., Талалаев В.Н., Бакотина А.В., Костюк В.Н., Дианов В.А. Врожденная полная костная односторонняя атрезия левой хоаны у женщины 30 лет. *Вестник оториноларингологии*. 2021;86(2):90–92. https://doi.org/10.17116/otorino20218602190

Congenital complete bony unilateral atresia of the left choana in a 30-year-old woman

© V.V. VISHNYAKOV[1], V.N. TALALAEV[1], A.V. BAKOTINA[1], V.N. KOSTYUK[1], V.A. DIANOV[2]

[1]A.I. Evdokimov Moscow State University of Medicine and Dentistry, Ministry of Health of Russia, Moscow, Russia;
[2]State Budgetary Healthcare Institution of Moscow «City Clinical Hospital named after S.I. Spasokukotsky Department of Healthcare of Moscow», Moscow, Russia

ABSTRACT

According to literature, the average age of children with unilateral atresia of the choan is six years nine months. Unilateral complete atresia of the choan makes it difficult to diagnose early: the initial diagnosis can be established in the second year of life and later, already at school age. In Russian and foreign literature in recent years, cases of diagnosing congenital atresia of choanomas in older children are known, the maximum age of children is 17—18 years, it is noted that such cases are very rare. The article describes the case of congenital unilateral complete bone atresia of the choan in a woman of 30 years. The patient underwent a complete otorhinolaryngological examination and endoscopic choanotomy with the installation of a silicone stent in the hole formed.

Keywords: *choana, atresia, congenital malformation of the nose, adult.*

INFORMATION ABOUT THE AUTHORS:
Vishnyakov V.V. — https://orcid.org/0000-0002-8617-6909
Talalaev V.N. — https://orcid.org/0000-0002-4314-3963
Bakotina A.V. — https://orcid.org/0000-0003-2750-6899
Kostyuk V.N. — https://orcid.org/0000-0001-9556-3698
Dianov V.A. — e-mail: gkb50@zdrav.mos.ru
Corresponding author: A.V. Bakotina — e-mail: bakotina88@gmail.com

TO CITE THIS ARTICLE:
Vishnyakov VV, Talalaev VN, Bakotina AV, Kostyuk VN, Dianov VA. Congenital complete bony unilateral atresia of the left choana in a 30-year-old woman. *Bulletin of Otorhinolaryngology = Vestnik otorinolaringologii*. 2021;86(2):90–92. (In Russ.). https://doi.org/10.17116/otorino20218602190

Врожденная атрезия хоан — порок развития, характеризующийся полным или частичным заращением задних отделов полости носа, относится к персистенции, поскольку у больных в полости носа сохраняются те элементы, которые в процессе эмбриогенеза должны подвергнуться обратному развитию к моменту рождения [1].

По данным Всемирной организации здравоохранения, популяционная частота врожденных пороков развития в отдельных странах колеблется от 2,7 до 16,3%. Ежегодно около 5—8% детей рождаются с теми или иными врожденными и наследственными дефектами; 25% из них обусловлено наследственной патологией, 10% — отрицательным влиянием факторов внешней среды; в 65% наблюдений причина аномалий развития остается неизвестной. В России ежегодно рождаются до 5000 детей с аномалиями развития черепа, занимающими 3-е место среди других врожденных пороков. У 60% из них пороки лица и черепа сочетаются с другими видами аномалий. Двусторонняя атрезия хоан встречается чаще, чем односторонняя, — соотношение 2:1. Девочки болеют чаще мальчиков, соотношение 2:1. Лечение атрезии хоан хирургическое и выполняется в первые месяцы после рождения, однако односторонняя атрезия хоан не вызывает тяжелых респираторных нарушений, поэтому обычно диагностируется в более старшем возрасте [1, 2].

Атрезию хоан классифицируют следующим образом [3]:

1. По этиологии:
— врожденная;
— приобретенная.

2. В зависимости от распространенности дегенеративного процесса на носовые ходы:
— односторонняя;
— двусторонняя — заращение имеется в обоих носовых ходах.

3. По степени проходимости хоанального отверстия:
— частичная;
— полная.

4. По характеру ткани, из которой сформирована патологическая перегородка:
— костная;
— хрящевая;
— перепончатая;
— смешанная.

Согласно данным литературы, средний возраст детей с односторонней атрезией хоан составляет 6 лет 9 мес. Односторонняя полная атрезия хоан затрудняет раннюю диагностику: первичный диагноз может быть установлен на 2-м году жизни и позднее, уже в школьном возрасте [3—5].

В российской и зарубежной литературе последних лет представлены случаи диагностирования врожденной атрезии хоан у детей старшего возраста, максимальный возраст детей 17—18 лет, отмечено, что такие случаи очень редки [2, 4, 6, 7]. В доступной литературе сообщений о лечении атрезии хоан у взрослых не найдено, вероятно, потому, что данная патология диагностируется в детском возрасте.

Клинический случай

09.04.18 в отделение оториноларингологии ГБУЗ «ГКБ им. С.И. Спасокукоцкого ДЗМ» поступила пациентка *Б.*, 30 лет, рост 162 см, масса тела 56 кг, ранее не оперирована, беременность не наступала (сопутствующий диагноз «миома матки»), кроме промывания левой половины полости носа морской водой, лекарственных средств не принимает, курение и употребление алкоголя отрицает, аллергические реакции на медицинские препараты отрицает, не работает. Голос звучный, гнусавости нет. Пациентка *Б.* предъявляла жалобы на полное отсутствие дыхания через левую половину полости носа и обильные выделения из левой половины полости носа мутной и густой слизи, которую необходимо вымывать водно-солевыми растворами 1 раз в 3—4 дня. Со слов пациентки, вышеуказанные жалобы беспокоят с детства. В связи с нарастанием жалоб пациентка обратилась к врачу-оториноларингологу поликлиники, установлен диагноз «искривление перегородки носа», рекомендовано плановое хирургическое лечение. На перенесенные в анамнезе отиты или синуситы не указывала.



Рис. 2. **Компьютерная томограмма околоносовых пазух в аксиальной проекции.**
Полная костная атрезия левой хоаны, затемнение левого общего носового хода.
Fig. 2. **Computer tomogram of the paranasal sinuses in axial projection.**



Рис. 3. **Назофарингеальный силиконовый зонд.**
Fig. 3. **Nasopharyngeal silicone probe.**

В отделении пациентке проведено стандартное оториноларингологическое обследование. При эндоскопии полости носа слизистая оболочка полости носа розового цвета, умеренной влажности, перегородка носа по средней линии, правый общий носовой ход свободный, нижняя



Рис. 4. **Установка силиконового назофарингеального зонда.**
Fig. 4. **Installation of a silicone nasopharyngeal probe.**

и средняя носовые раковины не изменены, левый общий носовой ход заполнен густой слизью практически полностью. После аспирации слизи осмотрен левый общий носовой ход: левая средняя носовая раковина не изменена, левая нижняя носовая раковина несколько недоразвита, ее передний конец уменьшен в размере, левая хоана необозрима **(рис. 1 на цв. вклейке)**. При фиброскопии глотки (эндоскоп Karl Storz, «Karl Storz SE & Co. KG», Германия — 0 градусов, диаметр 4 мм) левая хоана не определялась. Патологии уха и горла не выявлено. На компьютерной томограмме околоносовых пазух в аксиальной проекции определялось полное костное заращение левой хоаны, все группы околоносовых пазух воздушны **(рис. 2)**.

По результатам обследования пациентке установлен диагноз «врожденная полная костная атрезия левой хоаны». Показано хирургическое лечение — левосторонняя хоанотомия. Противопоказаний к плановому хирургическому лечению нет.

10.04.20 под эндотрахеальным наркозом под контролем жесткого эндоскопа 0° Karl Storz осмотрена левая половина полости носа: определяется полное заращение левой хоаны, шейвером Karl Storz удалена слизистая оболочка. Затем с применением костных ложек и щипцов Керрисона сформирована хоана. На заключительном этапе операции в сформированное отверстие установлен протектор с расширенным дистальным концом — назофарингеальный силиконовый зонд для предотвращения рестенозирования. Данный зонд удобен для длительного ношения (до 6 мес). Дистальный конец силиконового зонда прошили шелковой нитью и фиксировали за ушную раковину **(рис. 3, 4)**.

После операции пациентка отметила улучшение носового дыхания, а именно возможность дыхания левой половиной носа. Силиконовый назофарингеальный зонд оставлен в полости носа на 4 мес — срок, достаточный для эпителизации краев сформированной хоаны. После удаления зонда левый носовой ход осмотрен жестким эндоскопом 0° — левая хоана состоятельна, носовое дыхание через левую половину носа удовлетворительное. Через 6 мес после операции при эндоскопическом исследовании полости носа левая хоана была состоятельна, носовое дыхание через левую половину носа удовлетворительное. Далее пациентка на осмотры не являлась.

Авторы заявляют об отсутствии конфликта интересов.
The authors declare no conflicts of interest.

ЛИТЕРАТУРА/REFERENCES

1. *Реконструктивная хирургия врожденных атрезий хоан у детей и особенности ведения в послеоперационном периоде. Клинические рекомендации. Национальная медицинская ассоциация оториноларингологов.* М.—СПб. 2015. Ссылка активна на 28.02.21. *Rekonstruktivnaya hirurgiya vrozhdennyh atrezij hoan u detej i osobennosti vedeniya v posleoperacionnom periode.* Klinicheskie rekomendacii. Nacional'naya medicinskaya associaciya otorinolaringologov. M.-SPb. 2015. (In Russ.). Accessed February 28, 2021. https://glav-otolar.ru/assets/images/docs/clinical-recomendations/Artezia_hoan_2015.pdf
2. Saitabau Z, Elimath M, Moshi N. Bilateral congenital choanal atresia in a 16-year old girl at Muhimbili National Hospital. *Tanzania Journal of Health Research*. 2018;20(3):112-116. https://doi.org/10.4314/thrb.v20i3.9
3. Шантуров А.Г., Носуля Е.В. Об ошибках в диагностике врожденных хоанальных атрезий в детском возрасте. *Тезисы докладов Второй конференции детских оториноларингологов СССР (29—30 марта 1989 г., Звенигород)*. 1989;99-100. Ссылка активна на 20.01.21.
Shanturov AG, Nosulya EV. Ob oshibkah v diagnostike vrozhdennyh hoanal'nyh atrezij v detskom vozraste. *Tezisy dokladov Vtoroj konferencii detskih otorinolaringologov SSSR (29—30 marta 1989 g., Zvenigorod)*. 1989;99-100. Accessed January 20, 2021. (In Russ.). https:shanturov-ag-nosulja-ev-ob-oshibkah-v-diagnostike-vrozhdennyh-hoanalnyh-atrezij-v-detskom-vozraste-tezisy-dokladov-vtoroj-konferencii-detskih-otorinolaringologov-sssr-29—30-marta-1989-g-zvenigor
4. Котова Е.Н., Радциг Е.Ю., Богомильский М.Р. Проблемы диагностики врожденной атрезии хоан у детей. *Эффективная фармакотерапия*. 2019;15(30):18-21.
Kotova EN, Radzig EYu, Bogomilsky MR. Problems of diagnosis of congenital atresia of choan in children. *Effektivnaya farmakoterapiya*. 2019;15(30):18-21. (In Russ.). https://doi.org/10.33978/2307-3586-2019-15-30-18-21
5. Shakeel M, Ahmad Z, Nair S. Two decades to diagnose bilateral congenital choanal atresia: is this delay acceptable. *ANZ Journal of Surgery*. 2017;87(12):316-318. https://doi.org/10.1111/ans.13169
6. Verma RK, Lokesh P, Panda NK. Congenital bilateral adult choanal atresia undiagnosed until the second decade: How we did it. *Allergy and Rhinology*. 2016;7(2):82-84. https://doi.org/10.4314/thrb.v20i3.9
7. Anajar S, Hassnaoui J, Rouadi S, Abada R, Roubal M, Mahtar M. A rare case report of bilateral choanal atresia in an adult. *International Journal of Surgery Case Reports*. 2017;37:127-129. https://doi.org/10.1016/j.ijscr.2017.05.002

Поступила 16.01.2020
Received 16.01.2020
Принята к печати 04.05.2020
Accepted 04.05.2020

К ст. *Н.А. Герасимовой и соавт.* «Гонококковый фарингит»



Рис. 1. **Состояние слизистой оболочки ротоглотки пациента с гонококковой инфекцией.**

Fig. 1. **The condition of the mucous membranes of the oropharynx of a patient with gonococcal infection.**



Рис. 2. **Препарат соскобного отделяемого слизистой оболочки ротоглотки, окрашенный по Граму, ×1000, с иммерсией.** Выделены грамотрицательные диплококки, фагоцитированные полиморфноядерными лейкоцитами.

Fig. 2. **Preparation of scraping discharge of the mucous membrane of the oropharynx, stained according to Gram, ×1000, with immersion.**

К ст. *В.В. Вишнякова и соавт.* «Врожденная полная костная односторонняя атрезия левой хоаны у женщины 30 лет»

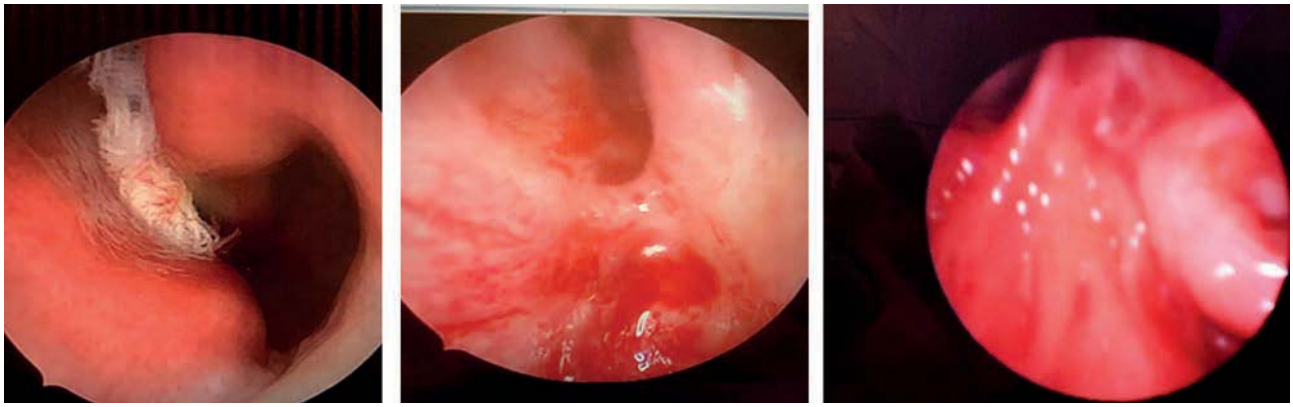

а/a б/b в/c

Рис. 1. **Пациентка *Б.*, 30 лет. Эндоскопия левой половины полости носа.**
а — передний конец недоразвитой левой нижней носовой раковины; б — задняя стенка глотки необозрима; в — фиброскопия глотки. Полное заращение левой хоаны, правая хоана состоятельна.

Fig. 1. **Patient *B.*, 30 years old. Endoscopy of the left half of the nasal cavity.**