Вестник оториноларингологии
2021, Т. 86, №2, с. 85-89
https://doi.org/10.17116/otorino20218602185

Vestnik otorinolaringologii
2021, Vol. 86, No. 2, pp. 85-89
https://doi.org/10.17116/otorino20218602185

Гонококковый фарингит

© Н.А. ГЕРАСИМОВА, Н.П. ЕВСТИГНЕЕВА, Ю.Н. ГРЕКОВА, Н.В. ЗИЛЬБЕРБЕРГ

ГБУ СО «Уральский научно-исследовательский институт дерматовенерологии и иммунопатологии», Екатеринбург, Россия

РЕЗЮМЕ

Представлено описание клинического случая малосимптомного фарингита, ассоциированного с *Neisseria gonorrhoeae.* На примере малосимптомного локализованного гонококкового фарингита у сексуально активного молодого мужчины, входящего в группу риска по экстрагенитальным формам инфекций, передающихся половым путем, показано преимущество молекулярно-биологического метода диагностики. Изучение спектра микрофлоры ротоглотки и уретры с оценкой чувствительности к антибактериальным препаратам представителей рода *Neisseria*, выделенных при микст-инфицировании ротоглотки, продемонстрировало, что непатогенные виды *Neisseria* обладают резистентностью к цефалоспоринам III—IV поколения. Нераспознанные формы орофарингеальной гонококковой инфекции как следствие сложностей клинической и диагностической идентификации при обращении пациентов к отоларингологу или дерматовенерологу могут служить резервуаром резистентной *N. gonorrhoeae* и источником распространения трудноизлечимой гонококковой инфекции.

Ключевые слова: *гонококковая инфекция, фарингит, диагностика.*

ИНФОРМАЦИЯ ОБ АВТОРАХ:
Герасимова Н.А. — https://orcid.org/0000-0001-5370-5571; e-mail: ngerasimova2010@gmail.com
Евстигнеева Н.П. — https://orcid.org/0000-0003-3497-0673; e-mail: evstigneeva-np@yandex.ru
Грекова Ю.Н. — https://orcid.org/0000-0001-7345-3068; e-mail: kjn@mail.ru
Зильберберг Н.В. — https://orcid.org/0000-0002-7407-7575; e-mail: nauka-urnii@mail.ru
Автор, ответственный за переписку: Герасимова Н.А. — e-mail: ngerasimova2010@gmail.com

КАК ЦИТИРОВАТЬ:
Герасимова Н.А., Евстигнеева Н.П., Грекова Ю.Н., Зильберберг Н.В. Гонококковый фарингит. *Вестник оториноларингологии*. 2021;86(2):85–89. https://doi.org/10.17116/otorino20218602185

Gonococcal pharyngitis

© N.A. GERASIMOVA, N.P. EVSTIGNEEVA, YU.N. GREKOVA, N.V. ZILBERBERG

Ural Research Institute of Dermatovenerology and Immunopathology, Ekaterinburg, Russia

ABSTRACT

A description of a clinical case of oligosymptomatic pharyngitis associated with Neisseria gonorrhoeae is presented. On the example of oligosymptomatic localized gonococcal pharyngitis in a sexually active young man, included in the risk group for extragenital forms of sexually transmitted infections, an advantage has been shown molecular biological diagnostic method. Study of the spectrum of microflora of the oropharynx and urethra with assessment sensitivity to antibacterial drugs of representatives of the genus Neisseria isolated during mixed infection oropharynx, demonstrated that non-pathogenic Neisseria species are resistant to cephalosporins III—IV generations. Unrecognized forms of oropharyngeal gonococcal infection, as a consequence of the complications of clinical and diagnostic identification when patients refer to an otolaryngologist or dermatovenerologist, can serve a reservoir of resistant N. gonorrhoeae and a source of intractable gonococcal infection.

Keywords: *gonococcal infection, pharyngitis, diagnosis.*

INFORMATION ABOUT THE AUTHORS:
Gerasimova N.A. — https://orcid.org/0000-0001-5370-5571; e-mail: ngerasimova2010@gmail.com
Evstigneeva N.P. — https://orcid.org/0000-0003-3497-0673; e-mail: evstigneeva-np@yandex.ru
Grekova Yu.N. — https://orcid.org/0000-0001-7345-3068; e-mail: kjn@mail.ru
Zilberberg N.V. — https://orcid.org/0000-0002-7407-7575; e-mail: nauka-urnii@mail.ru
Corresponding author: Gerasimova N.A. — e-mail: ngerasimova2010@gmail.com

TO CITE THIS ARTICLE:
Gerasimova NA, Evstigneeva NP, Grekova YuN, Zilberberg NV. Gonococcal pharyngitis. *Bulletin of Otorhinolaryngology = Vestnik otorinolaringologii*. 2021;86(2):85–89. (In Russ.). https://doi.org/10.17116/otorino20218602185

Гонококковая инфекция остается серьезной проблемой общественного здравоохранения. Медико-социальное значение экстрагенитальной, в частности орофарингеальной, гонококковой инфекции обусловлено преимущественно малосимптомным или бессимптомным течением у пациентов обоих полов, низкой настороженностью как дерматовенерологов, так и врачей смежных специальностей, трудностями диагностики традиционными методами, что может приводить к формированию резервуара и распространению трудноизлечимой инфекции [1—5]. Инфицирование ротоглотки *Neisseria gonorrhoeae* может быть изолированным [6] или в сочетании с поражением других органов и систем, чаще всего урогенитального тракта. Наиболее частыми проявлениями поражения ротовой полости являются признаки фарингита, реже тонзиллита [7], протекающих малосимптомно или бессимптомно. Пациенты предъявляют жалобы на чувство сухости и «першения» в ротоглотке, болезненность при глотании, осиплость голоса. При осмотре определяются гиперемия и отечность слизистой оболочки ротоглотки, миндалин, небного язычка, наличие желто-серого налета и фолликулов в виде ярко-красных зерен [8].

Истинная распространенность орофарингеальной гонококковой инфекции неизвестна и наиболее изучена за рубежом в связи со скринингом экстрагенитальных локализаций молекулярно-биологическими методами, которые по чувствительности превосходят бактериологические методы [9]. Наиболее подвержены риску инфицирования ротовой полости *N. gonorrhoeae* мужчины, практикующие половые контакты с мужчинами (МСМ) [10]. Частота гонококковой инфекции ротоглотки среди МСМ составляет в среднем 4,6% (0,5—16,5%), среди мужчин, имеющих секс только с женщинами, — 2,2% (0—11,8%), среди женщин — 2,1% (0—29,6%) [3, 11, 12]. Среди сексуально активных молодых людей в возрасте до 25 лет — пациентов клиник инфекций, передающихся половым путем (ИППП), исследование слизистой оболочки ротоглотки на урогенитальные инфекции позволяет диагностировать различные ИППП у 14,8% обследованных, увеличивая выявление случаев инфицирования гонококками на 7,6% [4]. Экстрагенитальная гонококковая инфекция часто обнаруживается и у пациентов, не сообщивших о рискованном сексуальном поведении [3, 13, 14]. Инфекция глотки более вероятна у мужчин, имеющих в анамнезе более 11 половых партнеров (OR=4,96), а также у ВИЧ-инфицированных мужчин (OR=1,78) [15].

При орофарингеальной гонококковой инфекции индигенные обитатели ротоглотки рода *Neisseria* посредством горизонтального межвидового переноса генов резистентности могут играть важную роль в формировании устойчивости патогенной *N. gonorrhoeae* к антибактериальным препаратам (АБП), в том числе к цефалоспоринам III поколения [16]. Это диктует необходимость определения чувствительности выявленных патогенных микроорганизмов к АБП.

В связи с этим представляет научный и практический интерес описание современных клинических случаев гонококкового фарингита у пациентов с рискованным сексуальным поведением, сравнительное изучение микрофлоры ротоглотки и уретры с оценкой чувствительности к антибактериальным препаратам микроорганизмов, выделенных при микст-инфицировании.

В нашем исследовании гонококковую инфекцию ротоглотки подтверждали бактериоскопическим, культуральным и молекулярно-биологическим методами. Бактериоскопическое исследование препаратов соскобного отделяемого слизистых оболочек уретры и ротоглотки, окрашенных по Граму набором реагентов Gram Stain Kit, Stabilized («Becton Dickinson», США), проводили на световом микроскопе DM 2500 при увеличении ×1000, с иммерсией, с цифровой видеокамерой DFC 310 FX («Leica», Германия).

Молекулярно-биологическое исследование соскобного отделяемого со слизистых оболочек ротоглотки и уретры на *N. gonorrhoeae* и другие возбудители ИППП проводили методом полимеразно-цепной реакции в реальном времени (ПЦР РВ) с применением наборов реагентов с гибридизационно-флюоресцентной детекцией: *Neisseria gonorrhoeae*-скрин-*FL*, *Chlamydia trachomatis*, *Mycoplasma hominis, Ureaplasma spp., Mycoplasma genitalium* — мультипрайм-FL, *Trichomonas vaginalis*-FL, *CMV*-FL, *HSV*1,2-FL (ФБУН «Центральный научно-исследовательский институт эпидемиологии» Роспотребнадзора). Комплексную диагностику инфекционно-воспалительного заболевания мочеполовой системы с идентификацией возбудителей ИППП и количественным анализом условно-патогенных микроорганизмов осуществляли с применением набора реагентов Андрофлор (ООО «ДНК-Технология», Россия).

Бактериологическое исследование на *N. gonorrhoeae* проводили на питательной среде GC Medium Base с 1% гемоглобином, ростовой добавкой IsoVitale*x* («Becton Dickinson», США), а также с 1% селективной добавкой VCAT Inhibitor («Becton Dickinson», США). Идентификацию микроорганизмов с точностью 99,9% проводили методом времяпролетной масс-спектрометрии MALDI-TOF MS на анализаторе VITEK MS («bioMerieux», Франция). Минимальные ингибирующие концентрации (МИК) к АБП контрольного штамма *N. gonorrhoeae* NCTC 12700/ATCC 49226 и клинических изолятов *N. gonorrhoeae* и *N. subflava* определяли методом двукратных серийных разведений в агаре (CLSI, 2014).

Описание клинического наблюдения

Пациент *Ш.*, 18 лет, учащийся колледжа, обратился самостоятельно в консультативно-поликлиническое отделение ГБУ СО УрНИИДВиИ для обследования соскобного отделяемого слизистой ротоглотки на ДНК *N. gonorrhoeae* через 8 дней после рецептивного орогенитального контакта со случайным половым партнером, который через 5 дней после coitus сообщил о диагнозе «гонококковый уретрит». У партнера при контакте видимых выделений из уретры не было. Пациент *Ш.* предъявлял жалобы на боль в горле при глотании, кашель, появившиеся на 5—6-й день после контакта, общую слабость. Самостоятельно использовал спрей Панавир в течение 3 дней без эффекта. Из анамнеза: начало половой жизни с 16 лет, за 2 года было более 20 половых партнеров, регулярно использует барьерные методы профилактики ИППП. Аллергоанамнез: кожные высыпания, сопровождающиеся зудом, при приеме препаратов пенициллинового ряда.

Температура тела 36,7 °С. При осмотре слизистых оболочек полости рта определяется гиперемия с выраженным сосудистым рисунком, умеренная отечность слизистой оболочки ротоглотки, небного язычка, незначительное увеличение размеров миндалины с левой стороны. На задней стенке глотки виден сероватый налет. Язык обложен сероватым налетом **(рис. 1 на цв. вклейке)**.

Подчелюстные, шейные и затылочные лимфоузлы не увеличены, эластичные, безболезненные, не спаяны

Чувствительность к антибактериальным препаратам контрольного штамма *N. gonorrhoeae* NCTC 12700/ATCC 49226 и клинических изолятов *N. gonorrhoeae* и *N. subflava*, выделенных из ротоглотки (МИК, мкг/мл)

Sensitivity to antibacterial drugs of the control strain *N. gonorrhoeae* NCTC 12700/ATCC 49226 and clinical isolates of *N. gonorrhoeae* and *N. subflava* isolated from the oropharynx (MIC, μg / ml)

АБП	Контрольный штамм *N. gonorrhoeae* NCTC 12700/ATCC 49226			Клинические изоляты			
	CLSI, 2014		в опыте	*N. gonorrhoeae*		*N. subflava*	
Pen	1,0—0,25	S	0,5	2,0—1,0	R	4,0—2,0	R
Tet	1,0—0,25	S	1,0	2,0	R	2,0	R
Ctr	0,0156—0,004	S	0,0156	0,0312—0,0156	S	$1,0^{*10}$—$0,0625^{*90}$	R S
Cpm	0,0625—0,0156	S	0,0312	0,0312	S	$2,0^{*10}$—$0,125^{*90}$	R S
Azm	0,5—0,125	S	0,125	0,250	S	8,0—4,0	R
Cip	0,008—0,001	S	0,004	32,0	R	8,0	R
Spe	32,0—8,0	S	16,0	16,0	S	64,0	I

Примечание. АБП — антибактериальные препараты; S — чувствительный; I — промежуточный; R — резистентный; ^{*90} — МИК для 90% культуры; ^{*10} — МИК для 10% культуры; Pen — пенициллин; Tet — тетрациклин; Ctr — цефтриаксон; Cpm — цефепим; Azm —азитромицин; Cip — ципрофлоксацин; Spe —спектиномицин.

с кожей и между собой, кожа над ними не изменена. Наружные половые органы не изменены.

При лабораторном исследовании крови методом ИФА на сифилис, ВИЧ 1-го, 2-го типов, гепатиты В и С антитела IgM и IgG не выявлены.

При бактериоскопии соскобного отделяемого слизистой ротоглотки определяются клетки плоского эпителия — 3—5 в поле зрения, полиморфноядерные лейкоциты (ПЯЛ) — 5—10 в поле зрения, грамотрицательные диплококки, расположенные вне и внутриклеточно, обильная кокко-бациллярная грамвариабельная флора **(рис. 2 на цв. вклейке)**.

При молекулярно-биологическом исследовании соскобного отделяемого слизистой ротоглотки выявлена ДНК *N. gonorrhoeae*, *Mycoplasma hominis*. Другие возбудители инфекций — *Chlamydia trachomatis, Mycoplasma genitalium, Ureaplasma spp., Trichomonas vaginalis, CMV, HSV* 1-го, 2-го типов не обнаружены. При бактериологическом исследовании соскобного отделяемого слизистой оболочки ротоглотки положительный результат получен только при повторном заборе материала и настойчивом поиске: на неселективной среде идентифицирована только одна колония *N. gonorrhoeae,* при обильном росте представителей резидентной микробиоты полости рта — грамположительных факультативных анаэробов *Streptococcus salivarius*, сапрофитных грамотрицательных аэробов *N. subflava,* постоянных представителей микробиоты ротовой полости — условно-патогенных аэробов *Candida spp.,* ассоциантов ротовой полости — грамотрицательных палочек *Haemophilus, Staphylococcus haemolyticus* и *H. parainfluenzae*, грамположительных кокков *Rothia mucilaginosa, R. dentocariosa*; транзиторной флоры *Bacillus amyloliquefaciens*, *B. subtilis,* кроме того, *Aeromonas sobria, Lactococcus garvieae* — которые могут попадать в ротовую полость при употреблении необработанной рыбы. Данные литературы свидетельствуют о том, что до 6% случаев уретрита у МСМ ассоциированы с этими возбудителями [17, 18].

При бактериоскопии соскобного отделяемого из уретры отмечались клетки цилиндрического эпителия 1—3 в поле зрения, ПЯЛ 0—1 в поле зрения, флора смешанная скудная, с превалированием кокковой. При молекулярно-биологическом исследовании соскобного отделяемого слизистой оболочки уретры выявлена ДНК *Ureaplasma* spp. ДНК других возбудителей ИППП *(N. gonorrhoeae*, *T. vaginalis, C. trachomatis, M. hominis, M. genitalium, CMV, HSV* 1-го, 2-го типов) не обнаружена. При комплексном молекулярно-биологическом исследовании микрофлоры (Андрофлор) идентифицирована ДНК представителей нормофлоры: *Staphylococcus* spp. $10^{3.4}$, *Streptococcus* spp. $10^{3.7}$, *Corynebacterium* spp. $10^{3.6}$; условно-патогенных микроорганизмов, ассоциированных с бактериальным вагинозом: *Gardnerella vaginalis* $10^{4.2}$, *Megasphaera* spp. 10, *Ureaplasma parvum* $10^{3.5}$, условно-патогенных анаэробов: *Bacteroides* spp. $10^{4.1}$, *Anaerococcus* spp. $10^{3.4}$, *Eubacterium* spp. $10^{3.3}$; *Haemophilus* spp. $10^{3.5}$, *Candida* spp. $10^{4.2}$. Выявлено повышение транзиторной микрофлоры *Lactobacillus* spp. $10^{4.4}$. При этом в посеве получены культуры представителей нормофлоры уретры — *Bifidobacterium* spp., *Str. parasanguinis*, *Corynebacterium striatum* и *C. glucuronolyticum*, условно-патогенных микроорганизмов *H. parainfluenzae, H. haemolyticus, Propionibacterium avidum*, *G. vaginalis. B. megaterium,* кроме того, *Dermacoccus nishinomiyaensis,* который в 6,3% случаев встречается у пациентов с инфекцией мочевыводящих путей [19].

Проведен анализ чувствительности чистых культур *N. gonorrhoeae* и *N. subflava,* выделенных из ротоглотки к 7 АБП, в качестве мониторинга к пенициллину (Pen), тетрациклину (Tet), ципрофлоксацину (Cip) и к применяемым в схемах лечения цефтриаксону (Ctr) и цефепиму (Cpm), а также азитромицину (Azm), спектиномицину (Spe).

Результаты исследования представлены в **таблице**.

Выделенные из ротоглотки изоляты *N. gonorrhoeae* и *N. subflava* проявили резистентность к пенициллину, тетрациклину, ципрофлоксацину, изолят *N. subflava* показал устойчивость к азитромицину, промежуточную чувствительность к спектиномицину, и 10% колоний *N. subflava* показали резистентность к цефалоспоринам III—IV поколения: цефтриаксону ($МИК_{10}$ 1,0 мкг/мл) и цефепиму ($МИК_{10}$ 2,0 мкг/мл).

На основании анамнеза, клинической картины, предъявляемых жалоб и результатов лабораторных исследований пациенту установлен диагноз: гонококковая инфекция, гонококковый фарингит (А 54.5). Назначено лечение: Цефтриаксон 500 мг внутримышечно однократно [8]. Учиты-

вая случайную половую связь и анамнез, пациенту назначено повторное клинико-серологическое обследование на сифилис и ВИЧ-инфекцию 1 раз в 1 мес в течение 3 мес. При контрольном обследовании через 10 дней после окончания курса терапии отмечено удовлетворительное общее состояние пациента. В мазках из ротоглотки обнаружены единичные лейкоциты в поле зрения, гонококки не обнаружены. Методом ПЦР ДНК *N. gonorrhoeae* не выявлена. При контрольном бактериологическом исследовании на гонококки результат отрицательный, наблюдался рост единичных колоний *N. subflava*.

Заключение

Таким образом, случай гонококкового фарингита выявлен в большей степени благодаря тому, что пациент проинформирован партнером о диагнозе, имел симптомы фарингита и, несмотря на самолечение противовирусным препаратом, целенаправленно обратился в медицинское учреждение для подтверждения молекулярно-биологическим методом гонококковой инфекции ротоглотки. Бактериологическим методом удалось выявить лишь одну колонию *N. gonorrhoeae* при упорном поиске. Случай симптоматичного гонококкового фарингита без ярко выраженной клинической картины у молодого сексуально активного человека, входящего в группу риска по экстрагенитальным формам ИППП, может представлять клинический интерес для врачей-дерматовенерологов, оториноларингологов, терапевтов, инфекционистов и демонстрирует трудности диагностики локализованной формы гонококкового фарингита. Для подтверждения диагноза необходимо проводить комплексное лабораторное обследование с применением молекулярно-биологических методов диагностики, а также учитывать влияние самолечения при инфекциях ротоглотки. В отсутствие обследования экстрагенитальных локализаций большая часть случаев гонококковой инфекции может быть пропущена. Нераспознанные формы становятся крайне важными с эпидемиологической точки зрения и при длительной коинфекции с непатогенными нейссериями, обладающими резистентностью к цефалоспоринам III—IV поколения, могут стать причиной диссеминации резистентных форм гонококковой инфекции в популяции, что необходимо учитывать при назначении своевременной и адекватной терапии. Учитывая, что орофарингеальная гонококковая инфекция в большинстве случаев протекает без симптомов и обнаруживается у сексуально активных людей с большим количеством половых партнеров в анамнезе, а также в отсутствие сообщений о рискованном сексуальном поведении, информирование врачей разных специальностей об инфекциях ротоглотки, передающихся половым путем, может помочь в разработке эффективных стратегий их профилактики и предотвратить распространение заболевания.

Авторы заявляют об отсутствии конфликта интересов.
The authors declare no conflicts of interest.

ЛИТЕРАТУРА/REFERENCES

1. Рахматулина М.Р., Большенко Н.В. Экстрагенитальные формы инфекций, передаваемых половым путем: эпидемиология, клиника, диагностика и терапия. *Акушерство и гинекология*. 2018;10:41-46.
Rakhmatulina MR, Bolshenko NV. Extragenital forms of sexually transmitted infections: epidemiology, clinic, diagnosis and therapy. *Akusherstvo i ginekologiya*. 2018;10:41-46. (In Russ.).
https://doi.org/10.18565/aig.2018.10.41-46
2. Patton M, Kidd S, Llata E, Stenger M, Braxton J, Asbel L, Bernstein K, Gratzer B, Jespersen M, Kerani R, Mettenbrink C, Mohamed M, Pathela P, Schumacher C, Stirland A, Stover J, Tabidze I, Kirkcaldy R, Weinstock H. Extragenital Gonorrhea and Chlamydia Testing and Infection Among Men Who Have Sex With Men-STD Surveillance Network, United States, 2010—2012. *Clinical Infectious Diseases*. 2014;58(11):1564-1570.
https://doi.org/10.1093/cid/ciu184
3. Chan P, Robinette A, Montgomery M, Almonte A, Cu-Uvin S, Lonks J, Chapin K, Kojic E, Hardy E. Extragenital Infections Caused by Chlamydia trachomatis and Neisseria gonorrhoeae: A Review of the Literature. *Infectious Diseases in Obstetrics and Gynecology*. 2016;2016:5758387.
https://doi.org/10.1155/2016/5758387
4. Javanbakht M, Westmoreland D, Gorbach P. Factors Associated with Pharyngeal Gonorrhea in Young People: Implications for Prevention. *Sexually Transmitted Diseases*. 2018;45(9):588-593.
https://doi.org/10.1097/OLQ.0000000000000822
5. Regan D, Hui B, Wood J, Fifer H, Lahra M, Whiley D. Treatment for Pharyngeal Gonorrhoea Under Threat. *The Lancet Infectious Diseases*. 2018;18(11):1175-1177.
https://doi.org/10.1016/S1473-3099(18)30610-8
6. Cornelisse V, Bradshaw C, Chow E, Williamson D, Fairley C. Oropharyngeal Gonorrhea in Absence of Urogenital Gonorrhea in Sexual Network of Male and Female Participants, Australia, 2018. *Emerging Infectious Diseases*. 2019;25(7):1373-1376.
https://doi.org/10.3201/eid2507.181561
7. Balmelli C, Günthard HF. Gonococcal Tonsillar Infection — A Case Report and Literature Review. *Infection*. 2003;31(5):362-365.
https://doi.org/10.1007/s15010-003-4003-7
8. Федеральные клинические рекомендации. *Дерматовенерология 2015: Болезни кожи. Инфекции, передаваемые половым путем*. 5-е изд., перераб. и доп. М.: Деловой экспресс; 2016.
Federal'nye klinicheskie rekomendacii. *Dermatovenerologiya 2015: Bolezni kozhi. Infekcii, peredavaemye polovym putem*. 5-e izd., pererab. i dop. M.: Delovoj ekspress; 2016. (In Russ.).
9. Barbee L, Dombrowski J, Kerani R, Golden M. Effect of nucleic acid amplification testing on detection of extragenital gonorrhea and chlamydial infections in men who have sex with men sexually transmitted disease clinic patients. *Sexually Transmitted Diseases*. 2014;41(3):168-172.
https://doi.org/1097/OLQ.0000000000000093
10. Lutz A. Screening for Asymptomatic Extragenital Gonorrhea and Chlamydia in Men Who Have Sex with Men: Significance, Recommendations, and Options for Overcoming Barriers to Testing. *LGBT Health*. 2015;2(1):27-34.
https://doi.org/10.1089/lgbt.2014.0056
11. Trebach J, Chaulk C, Page K, Tuddenham S, Ghanem K. Neisseria gonorrhoeae and Chlamydia trachomatis among women reporting extragenital exposures. *Sexually Transmitted Diseases*. 2015;42(5):233-239.
https://doi.org/10.1097/OLQ.0000000000000248
12. Bamberger D, Graham G, Dennis L, Gerkovich M. Extragenital Gonorrhea and Chlamydia among Men and Women According to Type of Sexual Exposure. *Sexually Transmitted Diseases*. 2019;46(5):329-334.
https://doi.org/10.1097/OLQ.0000000000000967

13. Valejo Coelho M, Matos-Pires E, Serrão V, Rodrigues A, Fernandes C. Extragenital Gonorrhoea in Men Who Have Sex with Men: A Retrospective Study in a STI Clinic in Lisbon, Portugal. *Acta Medica Portuguesa*. 2018;31(5):247-253. https://doi.org/10.20344/amp.10146

14. Gaspari V, Marangoni A, D'Antuono A, Roncarati G, Salvo M, Foschi C, Re MC. Pharyngeal Chlamydia and gonorrhea: a hidden problem. *International Journal of STD and AIDS*. 2019;30(8):732-738. https://doi.org/10.1177/0956462419838922

15. Dudareva-Vizule S, Haar K, Sailer A, Wisplinghoff H, Wisplinghoff F, Marcus U.; PARIS study group. Prevalence of pharyngeal and rectal Chlamydia trachomatis and Neisseria gonorrhoeae infections among men who have sex with men in Germany. *Sexually Transmitted Diseases*. 2014;90(1):46-51. https://doi.org/10.1136/sextrans-2012-050929

16. Furuya R, Onoye Y, Kanayama A, Saika T, Iyoda T, Tatewaki M, Matsuzaki K, Kobayashi I, Tanaka M. Antimicrobial resistance in clinical isolates of Neisseria subflava from the oral cavities of a Japanese population. *Journal of Infection and Chemotherapy*. 2007;13(5):302-304. https://doi.org/10.1007/s10156-007-0541-8

17. Miyamoto Y, Udaka K, Sekimoto E, Shibata H, Otsuka K, Mori K, Shigekiyo T, Ozaki S. Hematopoietic neoplasms accompanied by severe enterocolitis due to Aeromonas species. Rinsho Ketsueki. *The Japanese Journal of Clinical Hematology*. 2017;58(4):303-308. https://doi.org/10.11406/rinketsu.58.303

18. Gibello A, Galán-Sánchez F, Blanco M, Rodríguez-Iglesias M, Domínguez L, Fernández-Garayzábal J. The zoonotic potential of Lactococcus garvieae: An overview on microbiology, epidemiology, virulence factors and relationship with its presence in foods. *Research in Veterinary Science*. 2016;109:59-70. https://doi.org/10.1016/j.rvsc.2016.09.010

19. Seifu W, Gebissa A. Prevalence and antibiotic susceptibility of Uropathogens from cases of urinary tract infections (UTI) in Shashemene referral hospital, Ethiopia. *BMC Infectious Diseases*. 2018;18(1):30. https://doi.org/10.1186/s12879-017-2911-x

Поступила 22.04.2020
Received 22.04.2020
Принята к печати 10.05.2020
Accepted 10.05.2020

К ст. *Н.А. Герасимовой и соавт.* «Гонококковый фарингит»



Рис. 1. **Состояние слизистой оболочки ротоглотки пациента с гонококковой инфекцией.**

Fig. 1. **The condition of the mucous membranes of the oropharynx of a patient with gonococcal infection.**



Рис. 2. **Препарат соскобного отделяемого слизистой оболочки ротоглотки, окрашенный по Граму, ×1000, с иммерсией.** Выделены грамотрицательные диплококки, фагоцитированные полиморфноядерными лейкоцитами.

Fig. 2. **Preparation of scraping discharge of the mucous membrane of the oropharynx, stained according to Gram, ×1000, with immersion.**

К ст. *В.В. Вишнякова и соавт.* «Врожденная полная костная односторонняя атрезия левой хоаны у женщины 30 лет»

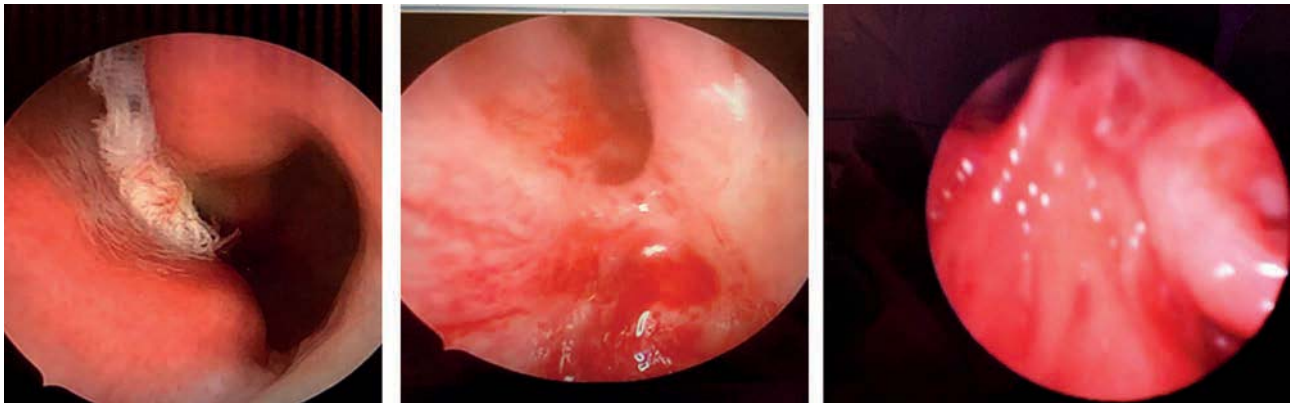

а/a б/b в/c

Рис. 1. **Пациентка *Б.*, 30 лет. Эндоскопия левой половины полости носа.**
а — передний конец недоразвитой левой нижней носовой раковины; б — задняя стенка глотки необозрима; в — фиброскопия глотки. Полное заращение левой хоаны, правая хоана состоятельна.

Fig. 1. **Patient *B.*, 30 years old. Endoscopy of the left half of the nasal cavity.**