Вестник оториноларингологии
2021, Т. 86, №2, с. 82-84
https://doi.org/10.17116/otorino20218602182

Vestnik otorinolaringologii
2021, Vol. 86, No. 2, pp. 82-84
https://doi.org/10.17116/otorino20218602182

Наблюдение оссифицирующей фибромиксоидной опухоли гортани

© Т.А. МАШКОВА[1], И.Г. ПАНЧЕНКО[1, 2], А.Б. МАЛЬЦЕВ[1, 2], И.В. ШАПОШНИКОВА[3]

[1]ФГБОУ ВО «Воронежский государственный медицинский университет им. Н.Н. Бурденко» Минздрава России, Воронеж, Россия;
[2]БУЗ ВО «Воронежская областная клиническая больница №1», Воронеж, Россия;
[3]БУЗ ВО «Воронежское областное патологоанатомическое бюро», Воронеж, Россия

РЕЗЮМЕ

Представлено редкое наблюдение оссифицирующей фибромиксоидной опухоли гортани у молодого мужчины 23 лет. Хирургическое вмешательство, выполненное в два этапа, обеспечило положительный результат. При динамическом наблюдении данного пациента в течение 3 лет продолженного роста и рецидива опухоли не было. В связи с тем, что оссифицирующая фибромиксоидная опухоль встречается редко, отличается сложностью дифференциальной диагностики и неопределенным прогнозом течения заболевания, необходимы учет и диспансерное наблюдение пациентов с данной патологией.

Ключевые слова: *оссифицирующая фибромиксоидная опухоль, гортань.*

ИНФОРМАЦИЯ ОБ АВТОРАХ:
Машкова Т.А. — https://orcid.org/0000-0001-7085-5264; e-mail: mashkova-ta@mail.ru
Панченко И.Г. — e-mail: panchenko_igor@mail.ru
Мальцев А.Б. — https://orcid.org/0000-0003-3386-289X; e-mail: maltsev_ab@mail.ru
Шапошникова И.В. — e-mail: mail@vopb.zdrav36.ru
Автор, ответственный за переписку: Мальцев А.Б. — e-mail: maltsev_ab@mail.ru

КАК ЦИТИРОВАТЬ:
Машкова Т.А., Панченко И.Г., Мальцев А.Б., Шапошникова И.В. Наблюдение оссифицирующей фибромиксоидной опухоли гортани. *Вестник оториноларингологии*. 2021;86(2):82–84. https://doi.org/10.17116/otorino20218602182

A clinical observation of laryngeal ossifying fibromyxoid tumor

© T.A. MASHKOVA[1], I.G. PANCHENKO[1, 2], A.B. MALTSEV[1, 2], I.V. SHAPOSHNIKOVA[3]

[1]Department of Otorhinolaryngology, Voronezh State Medical University named after N.N. Burdenko, Voronezh, Russia;
[2]Voronezh Regional Clinical Hospital No. 1, Voronezh, Russia;
[3]Voronezh regional pathoanatomical bureau, Voronezh, Russia

ABSTRACT

A rare observation of ossifying fibromyxoid tumor of the larynx in a 23-year-old young man is presented. Surgical intervention, performed in two stages, provided a positive result. With dynamic observation of this patient for three years, continued growth and tumor recurrence were not observed. Due to the fact that ossifying fibromyxoid tumor is rare, differs in the complexity of differential diagnosis and an uncertain prognosis of the course of the disease, registration and dispensary observation of patients with this pathology is necessary.

Keywords: *ossifying fibromyxoid tumor, larynx.*

INFORMATION ABOUT THE AUTHORS:
Mashkova T.A. — https://orcid.org/0000-0001-7085-5264; e-mail: mashkova-ta@mail.ru
Panchenko I.G. — e-mail: panchenko_igor@mail.ru
Maltsev A.B. — https://orcid.org/0000-0003-3386-289X; e-mail: maltsev_ab@mail.ru
Shaposhnikova I.V. — e-mail: mail@vopb.zdrav36.ru
Corresponding author: Maltsev A.B. — e-mail: maltsev_ab@mail.ru

TO CITE THIS ARTICLE:
Mashkova TA, Panchenko IG, Maltsev AB, Shaposhnikova IV. A clinical observation of laryngeal ossifying fibromyxoid tumor. *Bulletin of Otorhinolaryngology = Vestnik otorinolaringologii*. 2021;86(2):82–84. (In Russ.). https://doi.org/10.17116/otorino20218602182

Оссифицирующая фибромиксоидная опухоль (ОФМО), согласно данным литературы, относится к редким новообразованиям с неуточненным гистогенезом (ICD-0 код 8842/0) и впервые описана F. Enzinger и соавт. в 1989 г. [1]. ОФМО чаще встречается у взрослых мужчин. Возраст больных колеблется от 14 до 79 лет (средний возраст 44 года). Мягкие ткани конечностей являются излюбленной локализацией этой опухоли. Однако могут иметь место поражения туловища, головы и шеи, ротовой полости, средостения и забрюшинного пространства, области пупка, стенки мочевого пузыря, нервных стволов, межмышечной клетчатки, фасций, апоневрозов, протекающие под маской других новообразований [2].

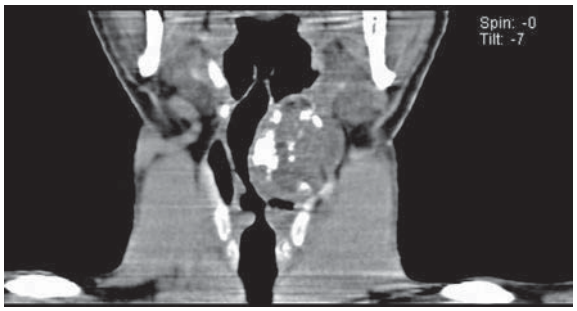

Рис. 1. **Компьютерная томография гортани во фронтальной проекции пациента до хирургического лечения.**

Fig. 1. **Computed tomography of the larynx in the frontal projection of the patient before surgical treatment.**

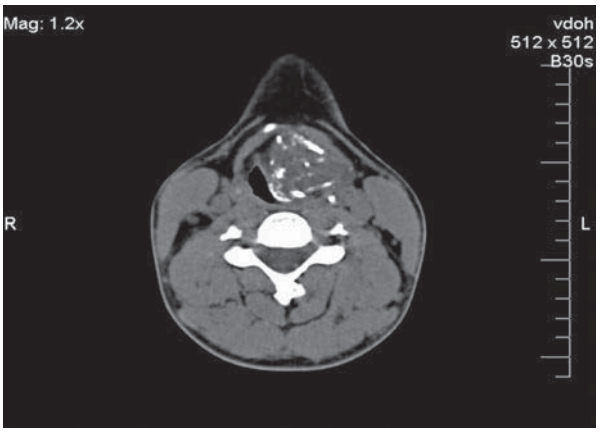

Рис. 2. **Компьютерная томография гортани в аксиальной проекции пациента до хирургического лечения.**

Fig. 2. **Computed tomography of the larynx in the axial projection of the patient before surgical treatment.**



Рис. 3. **Компьютерная томография гортани в сагиттальной проекции пациента до хирургического лечения.**

Fig. 3. **Computed tomography of the larynx in the sagittal projection of the patient before surgical treatment.**

В типичных случаях опухоль частично окружена капсулой-скорлупой из пластинчатой кости. Иногда опухоль представлена несколькими рядом лежащими или слившимися узлами. На разрезе узлы слизистые, часто с множественными кистами. Ограничение их от окружающих тканей не всегда четкое. Окружающие опухоль ткани сдавлены. Одни авторы указывают на доброкачественное течение данной патологии, другие — подчеркивают возможность рецидивов, а в редких случаях и метастазов [3—5]. Некоторые авторы отмечают сложность дифференциальной диагностики фибромиксоидных опухолей. По их мнению, такая «спокойная» морфологическая картина опухоли и медленно прогрессирующее течение могут приводить к ошибочной диагностике, что является непосредственной причиной смерти больных [4, 6].

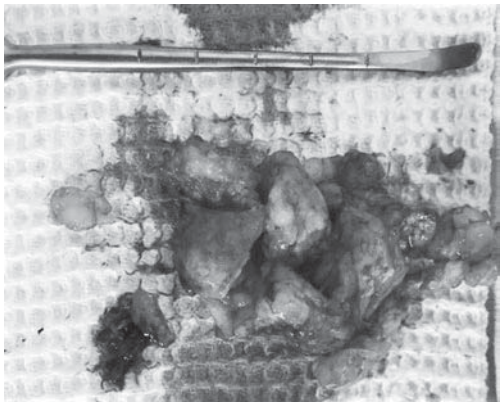

Рис. 4. **Фрагменты удаленной опухолевой ткани гортани.**

Fig. 4. **Fragments of a remote tumor laryngeal tissues.**

Вовлечение области головы и шеи является нечастым (от 10 до 15%), в доступной нам литературе случай выявления ОФМО непосредственно в гортани нам встретился только однажды [7].

В качестве примера приводим следующий клинический случай.

В мае 2016 г. в оториноларингологическое отделение №1 БУЗ ВО ВОКБ №1 госпитализирован мужчина 23 лет с жалобами на резкое затруднение дыхания, охриплость, плохой сон. При фибро- и микроларингоскопии при увеличении от 2 до 10 раз воспалительные изменения в гортани не выявлены. Слизистая оболочка розовая, целостность слизистой оболочки не нарушена, просвет гортани деформирован за счет наличия бугристой опухоли левой половины, покрытой неизмененной слизистой оболочкой. Элементы левой половины гортани не дифференцировались, надгортанник ригидный, развернут и смещен вправо, ширина голосовой щели не более 3 мм. Регионарные лимфатические узлы не увеличены. Больным себя считает около 2 лет.

При компьютерной томографии **(рис. 1—3)** определялось значительное увеличение размеров левой черпалонадгортанной, вестибулярной и голосовой складок в связи с наличием образования общими размерами 3,4×4×5,1 см. Образование с неровными контурами, неоднородной структуры за счет множественных обызвествлений суживало правый грушевидный синус, подскладковое пространство гортани, прилежало к правому отделу надгортанника, вызывая его деформацию и смещение вправо, распространялось в клетчатку, обусловливало деформацию мышц гортани слева. Отмечалось значительное сужение просвета гортани. На основании клинико-рентгенологических данных сформулирован клинический диагноз: новообразование левой

половины гортани неясной этиологии. Стеноз гортани II—III степени. Принято решение о хирургическом лечении.

На первом этапе хирургического лечения 12.05.16 больному выполнена трахеотомия. На втором этапе пациенту произведено эндоларингеальное удаление опухоли левой половины гортани в условиях прямой опорной микроларингоскопии под общим обезболиванием. Опухоль покрыта неизмененной слизистой оболочкой, занимала левую вестибулярную складку и гортанный желудочек, подходила к левой голосовой складке до соприкосновения. Опухоль распространялась кпереди до основания надгортанника, смещая его вправо, кзади доходила до левого черпаловидного хряща, деформируя его. Опухоль удалена в пределах здоровых тканей на протяжении от голосовой складки до основания надгортанника и внутренней надхрящницы черпаловидного хряща, при этом выполнена резекция верхушки и голосового отростка левого черпаловидного хряща. Макроскопически опухолевых фрагментов в зоне оперативного вмешательства не обнаружено **(рис. 4)**.

В послеоперационном периоде проводилось традиционное противовоспалительное лечение. Больной деканюлирован на 10-е сутки (26.05.16) и выписан в удовлетворительном состоянии. При выписке жалоб не предъявлял. Дыхание через гортань свободное. Лепесток надгортанника в правильной позиции с некоторым ограничением мобильности. При фонации левая половина гортани ограничено подвижна. Состояние слизистой оболочки гортани соответствовало раннему послеоперационному периоду **(рис. 5)**.

При гистологическом исследовании удаленной ткани определялись фрагменты солидной опухоли в тонкой фиброзной капсуле. Неопластическая ткань состояла из полей, гнезд и пучков из округлых или овоидных клеток со средним ядерно-цитоплазматическим соотношением. Обращали на себя внимание неравномерный фиброз и гиалиноз стромы с наличием миксоидных участков (подтверждено окраской трихромом по Массону). Преимущественно по периферии просматривалась метапластическая оссификация. Митотическая активность не определялась **(рис. 6—9)**.

При иммуногистохимическом исследовании отмечено снижение иммунореактивности ткани, выявлены позитивные реакции с антителами Vimentin, S100, INI-1 (фокально), отрицательные реакции с антителами PCK AE1/AE3, SATB2, Desmin, SMA, EMA.

Проведено иммуногистохимическое исследование с антителами к CD56, PGP 9.5, CD57 и NGFR. Экспрессии данных маркеров не получено. Сделано заключение о том, что патологические изменения наиболее соответствуют оссифицирующей фибромиксоидной опухоли ICD-O code 8842/0.

При динамическом наблюдении данного пациента в течение 3 лет продолженный рост и рецидив опухоли не отмечены. Во время контрольного осмотра 13.05.19 пациент жалоб не предъявлял. При фиброларингоскопии просвет гортани широкий, опухолевых изменений в гортани нет. При фонации обе половины гортани равномерно подвижны. Поверхность левой голосовой складки слегка отечна и рубцово изменена. Голос с приглушенным оттенком. Дыхание через гортань свободное. Регионарные лимфатические узлы не увеличены.

Заключение

В связи с тем, что оссифицирующая фибромиксоидная опухоль встречается редко, отличается сложностью дифференциальной диагностики и неопределенным прогнозом течения этого заболевания, необходимы учет и диспансерное наблюдение пациентов с данной патологией.

Авторы заявляют об отсутствии конфликта интересов.
The authors declare no conflicts of interest.

ЛИТЕРАТУРА/REFERENCES

1. Enzinger FM, Weiss SW, Liang CY. Ossifying fibromyxoid tumor of soft parts. A clinicopathological analysis of 59 cases. *The American Journal of Surgical Pathology.* 1989;13(10):817-827. https://doi.org/10.1097/00000478-198910000-00001
2. Махсон А.Н., Булычева И.В., Кузьмин И.В., Денисов А.К., Грошев И.А. Оссифицирующая фибромиксоидная опухоль. *Архив патологии.* 2006;68(2):41-44.
Makhson AN, Bulycheva IV, Kuz'min IV, Denisov AK, Groshev IA. Ossifying fibromyxoid tumor. *Arhiv Patologii.* 2006;68(2):41-44. (In Russ.).
3. Краевский Н.А., Смольянников А.В., Саркисов Д.С. *Патологоанатомическая диагностика опухолей человека. Руководство.* М.: Медицина; 1982.
Kraevskij NA, Smolyannikov AV, Sarkisov DS. *Patologoanatomicheskaya diagnostika opuholej cheloveka. Rukovodstvo.* M.: Medicina; 1982. (In Russ.).
4. Williams SB, Ellis GL, Meis JM, Heffner DK. Ossifying fibromyxoid tumour (of soft parts) of the head and neck: a clinicopathological and immunohistochemical study of nine cases. *The Journal of Laryngology and Otology.* 1993;107(1):75-80. https://doi.org/10.1017/s0022215100122200
5. Schofield JB, Krausz T, Stamp GW, Fletcher CD, Fisher C, Azzopardi JG. Ossifying fibromyxoid tumour of soft parts: immunohistochemical and ultrastructural analysis. *Histopathology.* 1993;22(2):101-112. https://doi.org/10.1111/j.1365-2559.1993.tb00088.x
6. Titsinides S, Nikitakis NG, Tasoulas J, Daskalopoulos A, Goutzanis L, Sklavounou A. Ossifying Fibromyxoid Tumor of the Retromolar Trigone: A Case Report and Systematic Review of the Literature. *International Journal of Surgical Pathology.* 2017;25(6):526-532. https://doi.org/10.1177/1066896917705197
7. Karatayli-Ozgursoy S, Bishop JA, Hillel AT, Akst LM, Best SR. Non-epithelial tumors of the larynx: a single institution review. *American Journal of Otolaryngology.* 2016;37(3):279-285. https://doi.org/10.1016/j.amjoto.2016.01.005

Поступила 07.12.2019
Received 07.12.2019
Принята к печати 28.04.2020
Accepted 28.04.2020

К ст. *Н.В. Бойко и соавт.* «Влияние реслизумаба на течение хронического риносинусита у больных с эозинофильной астмой»

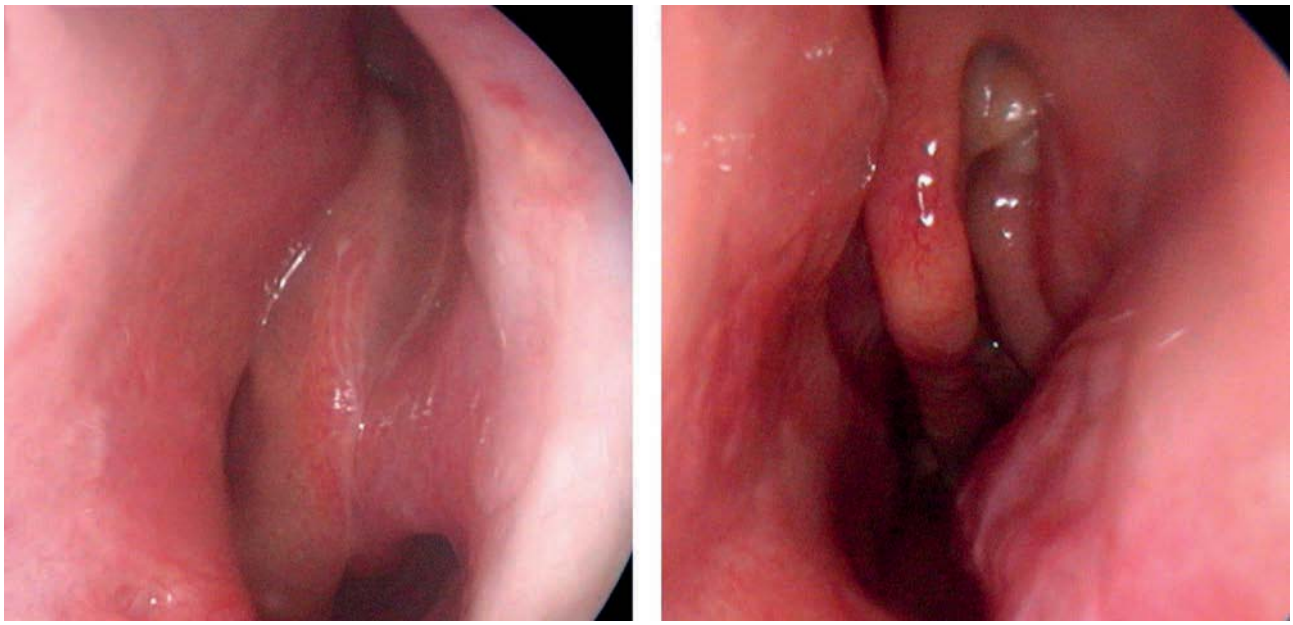

а/a б/b

Рис. 1. **Эндоскопия левой половины носа больного *X.*, 41 года.**
а — до лечения; б — через 6 мес после лечения реслизумабом.

Fig. 1. **Endoscopy of the left half of the patient *X's* nose, 41 y.o.**
a — before the treatment; b — 6 months after the treatment with reslizumab.

К ст. *Т.А. Машковой и соавт.* «Наблюдение оссифицирующей фибромиксоидной опухоли гортани»



Рис. 5. **Эндоскопическая картина гортани после хирургического лечения.**

Fig. 5. **Endoscopic result after surgery treatment.**

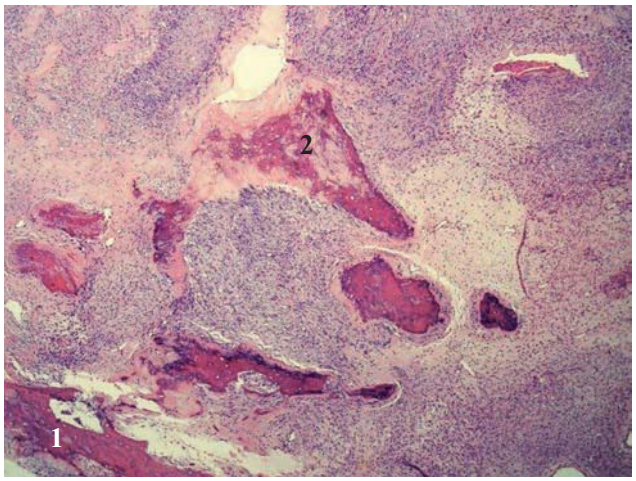

***Рис. 6.* Гистологическое исследование ткани опухоли, удаленной у пациента 23 лет.**
Общее строение опухоли. Дольчатая, хорошо отграниченная опухоль окружена фиброзной псевдокапсулой (1), в периферических отделах опухоли зрелая метапластическая костная ткань (2). Окраска гематоксилином и эозином, увеличение ×50.

***Fig. 6.* Increase (´50): the overall structure of the tumor.**
Lobed well delimited tumor, surrounded by fibrous pseudocapsule. In the peripheral parts of the tumor — mature metaplastic bone tissue.

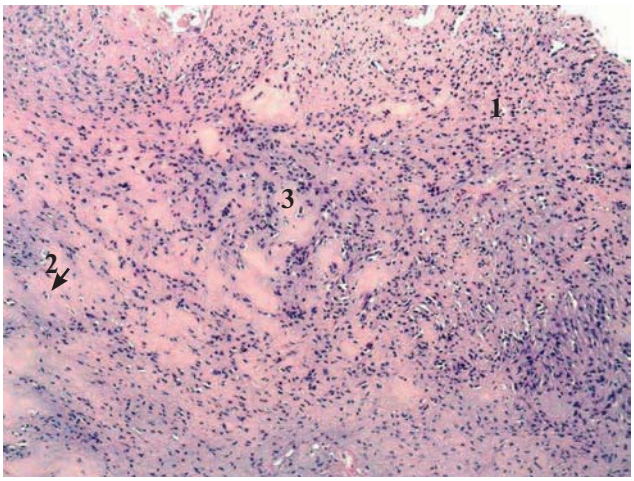

***Рис. 7.* Гистологическое исследование ткани опухоли, удаленной у пациента 23 лет.**
Опухоль состоит из тяжей и трабекул (1), относительно мономорфных клеток (2), расположенных в фибромиксоидной строме (3). Окраска гематоксилином и эозином, увеличение ×100.

***Fig. 7.* Small magnification (×100).**
The tumor is constructed from cords and trabeculae relative to monomorphic cells located in the fibromixoid stroma.

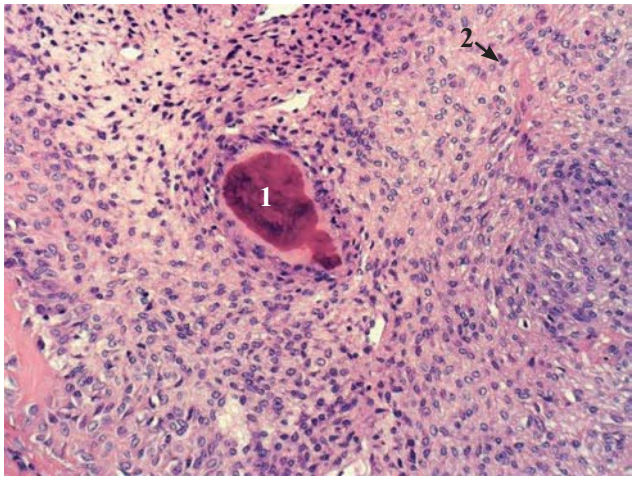

***Рис. 8.* Гистологическое исследование ткани опухоли, удаленной у пациента 23 лет.**
Кальцинат (1) и миксоматоз (2) стромы опухоли. Окраска гематоксилином и эозином, увеличение ×200.

***Fig. 8.* Magnification (´200): calcification and myxomatosis of the stroma.**
Calcinate (1) and myxomatosis (2) of the tumor stroma. Coloration hematoxylin-eosin, increase ×200.

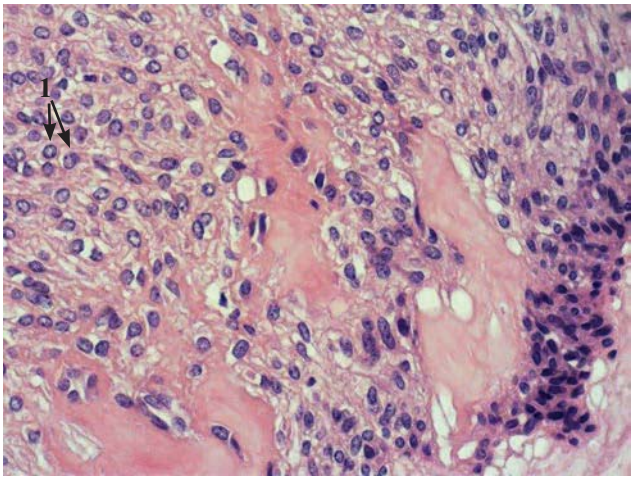

***Рис. 9.* Гистологическое исследование ткани опухоли, удаленной у пациента 23 лет.**
Морфологическая характеристика опухоли: неопластические элементы округло-овальной формы с мелкими ядрышками (1). Окраска гематоксилином и эозином, увеличение ×400.

***Fig. 9.* Histological examination of tumor tissue removed from a 23-year-old patient.**
Morphological characteristics of the tumor: neoplastic elements of a rounded-oval shape with small nucleoli (1). Hematoxylin-eosin staining, magnification ×400.