Вестник оториноларингологии
2020, Т. 85, №1, с. 94-96
https://doi.org/10.17116/otorino20208501194

Vestnik Otorinolaringologii
2020, vol. 85, №1, pp. 94-96
https://doi.org/10.17116/otorino20208501194

Новый подход к двусторонней атрезии хоан у новорожденных

© Д.м.н. В.И. ЕГОРОВ, В.Ю. ТЮКИН, к.м.н. А.И. САЙДУЛАЕВА, В.И. ГИЛИЛОВ

Клиника оториноларингологии ГБУЗ МО «Московский областной научно-исследовательский клинический институт имени М.Ф. Владимирского», Москва, Россия, 129110

РЕЗЮМЕ

Представлена новая методика, которая позволяет предотвратить рубцовое заращение просвета хоан в отдаленном послеоперационном периоде при их формировании. По этой методике имеется патент №2614936 от 30.03.2017. На базе лор-отделения ГБУЗ МО МОНИКИ им. М.Ф. Владимирского с 2010 г. прооперировано 20 детей с применением нового стента (новая методика). При лечении детей с врожденной атрезией хоан использован разработанный алгоритм диагностики, определения показаний к объему операций и хирургический метод — транссептальный/трансназальный доступ при формировании хоан.

Ключевые слова: врожденная атрезия хоан, заращение хоанальных отверстий, хоанальная атрезия, атрезия полости носа.

ИНФОРМАЦИЯ ОБ АВТОРАХ:

Егоров В.И. — e-mail: evi.lor-78@mail.ru; https://orcid.org/0000-0002-8825-5096
Тюкин В.Ю. — e-mail: yalav@mail.ru; https://orcid.org/0000-0002-8464-6719
Сайдулаева А.И. — e-mail: sai85@yandex.ru; https://orcid.org/0000-0002-1500-8473
Гилилов В.И. — e-mail: vadim777@inbox.ru; https://orcid.org/0000-0002-4844-536
Автор, ответственный за переписку: Сайдулаева А.И. — e-mail: sai85@yandex.ru

КАК ЦИТИРОВАТЬ:

Егоров В.И., Тюкин В.Ю., Сайдулаева А.И., Гилилов В.И. Новый подход к двусторонней атрезии хоан у новорожденных. *Вестник оториноларингологии*. 2020;85(1):94-96. https://doi.org/10.17116/otorino20208501194

A new approach to bilateral hoan atresia in newborns

© V.I. EGOROV, V.YU. TYUKIN, A.I. SAYDULAEVA, V.I. GILILOV

Vladimirsky Moscow Regional Research Clinical Institute, Moscow, Russia, 129110

ABSTRACT

This article presents a new method which allows to prevent cicatricial atresia of the lumen of joan in the late postoperative period during their formation. By this method there is a patent No. 2614936 from 30.03.2017. In the Department of otorhinolaryngology, the SBHI of MAMRRCI n.a. M.F. Vladimirsky since 2010 operated on 20 children with the use of a new stent (a new technique). In the treatment of children with congenital atresia joan used the algorithm of diagnosis, definition of indications to the volume of operations and surgical procedure — transseptal/transnasal access the formation of choan.

Keywords: congenital choanal atresia, imperforate choanal openings, choanal atresia, atresia of the nasal cavity.

INFORMATION ABOUT THE AUTHORS:

Egorov V.I. — e-mail: evi.lor-78@mail.ru; https://orcid.org/0000-0002-8825-5096
Tyukin V.Yu. — e-mail: yalav@mail.ru; https://orcid.org/0000-0002-8464-6719
Saydulaeva A.I. — e-mail: sai85@yandex.ru; https://orcid.org/0000-0002-1500-8473
Gililov V.I. — e-mail: vadim777@inbox.ru; https://orcid.org/0000-0002-4844-536
Corresponding author: Saydulaeva A.I. — e-mail: sai85@yandex.ru

TO CITE THIS ARTICLE:

Egorov VI, Tyukin VYu, Saydulaeva AI, Gililov VI. A new approach to bilateral atresia joan newborns. *Vestnik otorinolaringologii*. 2020;85(1):94-96. (In Russ.) https://doi.org/10.17116/otorino20208501194

Врожденная атрезия хоан является следствием сохранения носонебной мембраны, возникающей между 6-й и 12-й неделями гестации. Атрезия хоан может быть одно- и двусторонней, частичной или полной, перепончатой, хрящевой, костной или смешанной [1].

Помощь в диагностике оказывают задняя риноскопия, зондирование и катетеризация носовых ходов, рентгенография носоглотки с контрастным веществом. В настоящее время благодаря развитию современных методов диагностики используются компьютерная томография и эндоскопическое исследование полости носа и носоглотки [2].

Основным способом лечения данной патологии является хирургическое устранение атрезии и формирование хоаностомы интраназальным доступом. В случаях невозможности применения интраназального подхода (искривление перегородки носа, синехии полости носа) для хирургической коррекции атрезии используют транспалатинный и транссептальный доступы. При этом получают более широкое поле зрения и лучший доступ к сошнику. Трансмаксиллярный доступ у детей не используют из-за возможного повреждения зачатков зубов. При использовании транспалатинного доступа отмечено наименьшее количество реци-

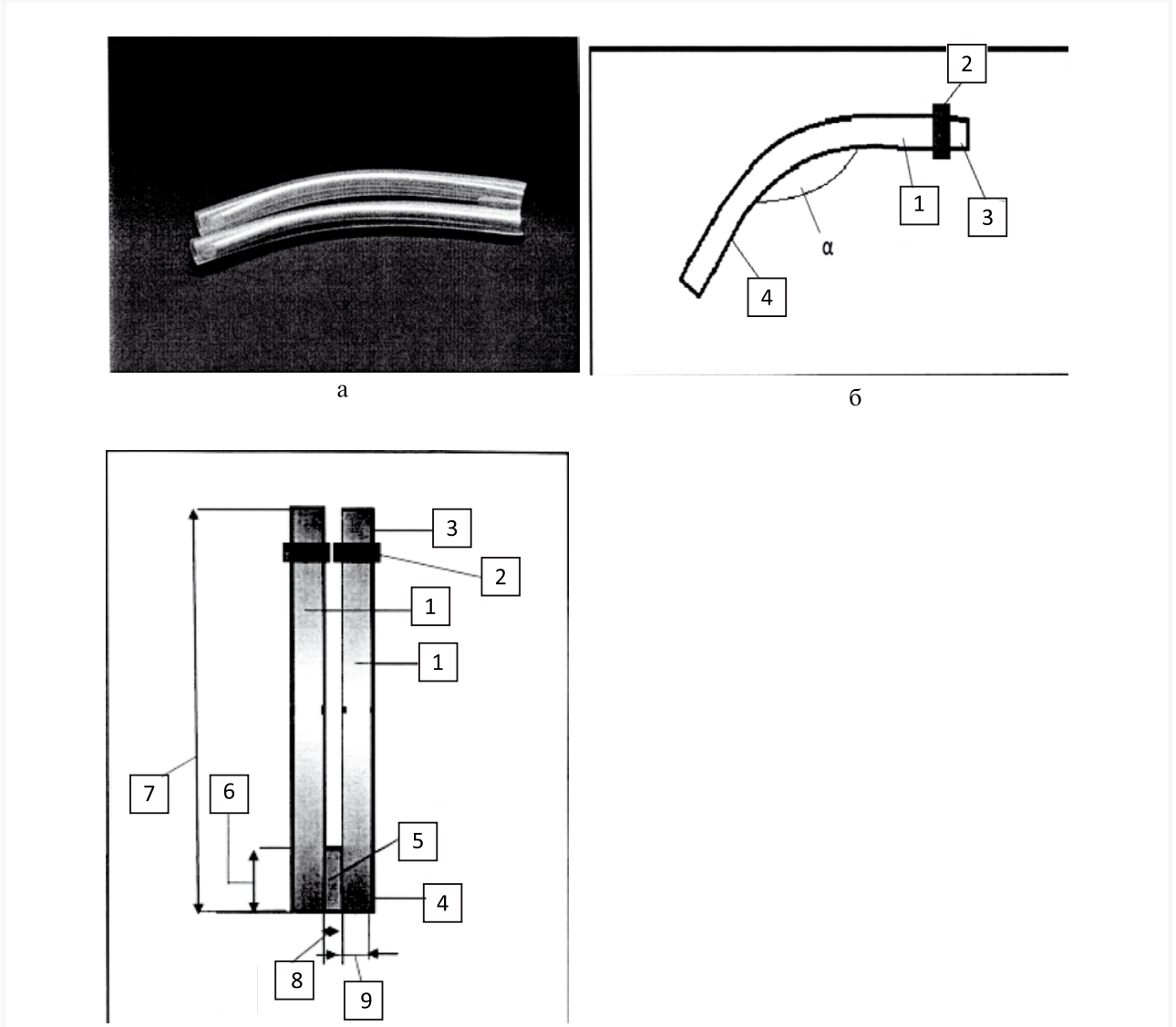

Рис. 1. **Протектор.**

а — общий вид протектора. б — вид устройства сбоку иллюстрирует плавный изгиб (а) одинаковых частей (1), равный 140—170°, на дистальном конце (3) снабжен кольцевым фиксатором (2), а на проксимальном конце (4) соединен перемычкой. в — вид устройства сверху — трубка выполнена с полным рассечением на две одинаковые части (1), снабжена кольцевым фиксатором (2), включает в себя дистальный конец (3) и проксимальный конец (4). Боковые поверхности проксимальных концов (4) частей трубки соединены перемычкой (5). Перемычка (5) выполнена в форме прямоугольника, высота (6) равна 1/5h и ширина (8) 1/2d, где h — высота (7) части (1) трубки, а d — наружный диаметр (9) части (1) трубки.

Fig. 1. **Protector.**

a — general view of the protector; б — side view of the device demonstrates a smooth bend (a) of the similar parts (1), equal to 140-170 degrees, on the distal end (3) it has an annular retainer (1) and is connected by a bridge at the proximal end (1). в — top view — the tube is made with complete dissection into two identical parts (1), it has an annular retainer (2), includes a distal end (3) and a proximal end (4). Lateral surfaces of the proximal ends (4) of the tube parts are connected by a bridge (5). The bridge (5) is made in the shape of a rectangle, the height (6) is 1/5h and the width (8) ½ d, where h is the height (7) of the tube part (1) and d is the outer diameter (9) of the part (1) tube

дивов, но одновременно он является технически сложным способом и травматичным для ребенка. Его можно рекомендовать в случае двусторонней костной атрезии и у детей старшего возраста [3—4].

Интраназальный доступ является наименее травматичным, технически наиболее легким, сопровождается минимальной кровопотерей.

При полной атрезии хоан очень часто одновременно наблюдаются нарушения формирования лицевого скелета в виде неправильного роста резцов, высокого нёба и его асимметрии при одностороннем поражении [5].

В настоящее время, по данным отечественной и зарубежной литературы, на 5000—7000 новорожденных приходится 1 случай врожденной атрезии хоан. В 90% случа-

ев атрезия хоан бывает костной. Соотношение девочки/мальчики составляет 2:1, чаще встречаются односторонние атрезии (в 75% случаев) [4—5].

Цель исследования — повышение эффективности хирургического лечения двусторонней полной атрезии хоан у новорожденных и внедрение в практику нового устройства, которое позволит предотвратить рубцовое заращение просвета хоан в отдаленном послеоперационном периоде.

Материал и методы

На базе лор-отделения ГБУЗ МО МОНИКИ им. М.Ф. Владимирского было разработано и внедрено в практику устройство для предотвращения рубцового заращения просвета хоан у новорожденных (патент №2614936 от 30.03.2017), которое позволяет добиться стойкого положительного результата и не обладает вышеперечисленными недостатками, а также позволяет формировать проксимальную часть индивидуально по форме и размеру носоглотки. Наше новое устройство выполнено в виде двух трубок с перемычкой, на концах которых имеются кольцевые фиксаторы. Обе части выполнены с изгибом 140—170° посередине **(рис. 1)**.

Эта конфигурация позволяет: надежно и безопасно зафиксировать устройство, исключая выпадение, за счет вышеуказанных формы и перемычки; за счет формы дистального конца изменять его индивидуально по размерам носоглотки; избежать прорастания грануляций в просвет стента за счет формы и размеров перемычки, соединяющей проксимальные концы трубки; избежать деформаций преддверия полости носа за счет физиологичного изгиба посередине трубки. С 2002 г. в нашей клинике прооперированы 40 детей с врожденной полной костной двусторонней атрезией хоан. С 2010 г. с применением нового стента прооперированы 20 (50%) детей **(рис. 2 на цв. вклейке)**.

Послеоперационный период у всех пациентов протекал благоприятно, температурная реакция не превышала субфебрильных цифр. Физиологические отправления были нормальными. В анализах крови и мочи патологических сдвигов не обнаружено.

Результаты

Рубцовое стенозирование при применении предыдущей методики стентирования отмечалось в 7 (35%) случаях из 20. Рубцовое стенозирование при применении новой методики отмечалось в 1 (5%) случае из 20, что потребовало повторной установки стента большего размера. Детям, у которых имелся стойкий положительный результат, повторные операции были проведены в плановом порядке по достижении ими 6—9-летнего возраста, так как размер наложенных в младенчестве хоан не обеспечивал дыхательных потребностей подросшего организма.

Эндоскопический мониторинг спустя 1,5—3 года показал отсутствие рецидива атрезии хоан при полном восстановлении респираторной функции носа, что позволяет рекомендовать разработанную методику для широкого практического применения **(рис. 3 на цв. вклейке)**.

Выводы

Конфигурация стента позволяет:

1) надежно и безопасно зафиксировать устройство, исключая выпадение, за счет вышеуказанных формы и перемычки;

2) за счет формы дистального конца изменять его индивидуально по размерам носоглотки;

3) избежать прорастания грануляций в просвет стента за счет формы и размеров перемычки, соединяющей проксимальные концы трубки;

4) избежать деформаций преддверия полости носа за счет физиологичного изгиба посередине трубки.

Все эти факторы повышают эффективность хирургического лечения новорожденных детей с полной двусторонней атрезией хоан.

Авторы заявляют об отсутствии конфликта интересов.
The authors declare no conflict of interest.

ЛИТЕРАТУРА/REFERENCES

1. Temtame SA. Carpenter syndrome acrocephaiopolysyndoktylie. An autosomal recessive syndrome. *J Pediatr*. 1966 July;69(1):111-120. https://doi.org/10.1016/s0022-3476(66)80368-2
2. Ramsden JD, Campisi P, Forte V. Choanal atresia and choanal stenosis. *Otolaryngol Clin North Am*. 2009;42:339-352. https://doi.org/10.1016/j.otc.2009.01.00
3. Panda SS, Srinivas M, Bajpai M, Sharma Ni, et al. Esophageal atresia, duodenal atresia, and imperforate anus: Triple atresia. *Case report*. 2015;4(3):188-192. https://doi.org/10.4103/2249-4847.159907
4. Whitehouse WM, Holt JF. Paradoxical expiratory ballooning of the hypopharynx in siblings with bilateral choanal atresia. *Radiology*. 1952;59:216-220. https://doi.org/10.1148/59.2.216
5. Byron G, Mckibben MC. Congenital atresia of the nasal choanae. *Laryngoscope*. 1957;67(8):731-755. https://doi.org/10.1288/00005537-195708000-00001

Поступила 01.09.18
Received 01.09.18
Принята в печать 09.04.19
Accepted 09.04.19