Вестник оториноларингологии
2019, Т. 84, №4, с. 55-60.
https://doi.org/10.17116/otorino20198404155

Vestnik Otorinolaringologii
2019, vol. 84, №4, pp. 55-60
https://doi.org/10.17116/otorino20198404155

Остеома барабанной полости. Клинический случай и обзор литературы

© Д.м.н. Е.В. ГАРОВ[1], д.м.н. Е.И. ЗЕЛИКОВИЧ[1,2], проф., д.м.н. А.Ю. ИВОЙЛОВ[1], к.м.н. Н.Г. СИДОРИНА[1], к.м.н. А.С. КАЛОШИНА[1], Е.Е. ГАРОВА[1]

[1]ГБУЗ «Научно-исследовательский клинический институт оториноларингологии им. Л.И. Свержевского» ДЗ Москвы (директор — засл. деятель науки РФ, проф. А.И. Крюков), Москва, Россия, 117152;
[2]ФГБОУ ДПО Российская медицинская академия последипломного образования Минздрава России, Москва, Россия, 125993

РЕЗЮМЕ

В статье представлен краткий литературный обзор частоты встречаемости, жалоб, результатов диагностики и хирургического лечения пациентов с остеомой барабанной полости. Описываются два собственных случая клинического обследования и хирургического лечения больных с остеомой барабанной полости.

Ключевые слова: остеома, среднее ухо, тугоухость, хирургическое лечение.

ИНФОРМАЦИЯ ОБ АВТОРАХ:

Гаров Е.В. — e-mail: egarov@yandex.ru; https://orcid.org/0000-0003-2473-3113
Зеликович Е.И. — e-mail: grkur@mail.ru; https://orcid.org/0000-0003-1859-0179
Ивойлов А.Ю. — e-mail: 14lor@mail.ru; https://orcid.org/0000-0001-6370-6068
Сидорина Н.Г. — e-mail: nasidorina@yandex.ru; https://orcid.org/ 0000-0003-3940-4427
Калошина А.С. — e-mail: lavrovaoto@mail.ru; https://orcid.org/0000-0003-1203-1317
Гарова Е.Е. — e-mail: ecaterinagarova@gmail.com; https://orcid.org/0000-0002-9752-0760
Автор, ответственный за переписку: Гаров Е.В. — e-mail: egarov@yandex.ru

КАК ЦИТИРОВАТЬ:

Гаров Е.В., Зеликович Е.И., Ивойлов А.Ю., Сидорина Н.Г., Калошина А.С., Гарова Е.Е. Остеома барабанной полости. Клинический случай и обзор литературы. *Вестник оториноларингологии*. 2019;84(4):55-60. https://doi.org/otorino20198404155

Middle ear osteoma: case report and literature review

© E.V. GAROV[1], E.I. ZELIKOVICH[1,2], A.YU. IVOYLOV[1], N.G. SIDORINA[1], A.S. KALOSHINA[1], E.E. GAROVA[1]

[1]The Sverzhevskiy's Otorhinolaryngology Healthcare Research Institute (CEO — prof. A. I. Kryukov), Moscow, Russia, 117152;
[2]Russian Medical Academy of Continuous Professional Education, Moscow, Russia, 125993

ABSTRACT

The short literary review of frequency of occurrence, complaints, results of diagnostics and surgical treatment of patients about osteomine is presented to a drum cavity in article. Two own cases of clinical inspection and surgical treatment of patients about osteomine of a drum cavity are described.

Key word: osteoma, middle ear, relative deafness, surgical treatment.

INFORMATION ABOUT AUTHORS:

Garov E.V. — e-mail: egarov@yandex.ru; https://orcid.org/0000-0003-2473-3113
Zelikovich E.I. — e-mail: grkur@mail.ru; https://orcid.org/0000-0003-1859-0179
Ivoylov A.Yu. — e-mail: 14lor@mail.ru; https://orcid.org/0000-0001-6370-6068
Sidorina N.G. — e-mail: nasidorina@yandex.ru; https://orcid.org/ 0000-0003-3940-4427
Kaloshina A.S. — e-mail: lavrovaoto@mail.ru; https://orcid.org/0000-0003-1203-1317
Garova E.E. — e-mail: ecaterinagarova@gmail.com; https://orcid.org/0000-0002-9752-0760
Corresponding author: Garov E.V. — e-mail: egarov@yandex.ru

TO CITE THIS ARTICLE:

Garov E.V., Zelikovich E.I., Ivoylov A.Yu., Sidorina N.G., Kaloshina A.S., Garova E.E. Middle ear osteoma: case report and literature review. *Vestnik Otorinolaringolii*. 2019;84(4):55-60. (In Russ.). https://doi.org/ otorino20198404155

Остеомы височной кости являются доброкачественными костными новообразованиями, встречающимися в 0,1—1% всех новообразований черепа [1]. Среди них крайне редкими являются остеомы среднего уха. Гистологически остеомы височной кости подразделяются на 4 типа [2]:

1. Компактная остеома, так называемая «остеома слоновой кости», морфологически состоящая из плотных пластинок, с признаками хронического воспаления и большим количеством мелких сосудов. Это наиболее часто встречаемый тип, имеющий округлую форму, гладкую поверхность и плотную структуру.

2. Губчатая остеома, состоящая из губчатой кости с признаками фиброзно-клеточного воспаления.

3. Хрящевая остеома, которая встречается редко; морфологически состоит из костных и хрящевых клеток.

4. Смешанная остеома, основное гистологическое строение которой соответствует 1-му типу в сочетании со вторым или третьим.

Этиология возникновения остеом до конца не изучена. Некоторые исследования позволяют предположить наследственный характер по аутосомно-доминантному типу (семейная остеома). Также рост остеомы — это реакция периоста вследствие длительного воспаления в среднем ухе и применения ушных капель, содержащих эфедрин [3, 4].

В полости среднего уха остеомы могут быть единичными или множественными [5]. По данным литературы, имеется 37 описанных случаев остеомы среднего уха. В этих случаях преобладает молодой и средний возраст пациентов [3]. Односторонние процессы встречаются чаще. Локализуются остеомы в области латеральной стенки аттика, в области тела и длинного отростка наковальни, стремени, в круглом окне, на промонториуме, пирамидальном возвышении, канале лицевого нерва, латеральном полукружном канале, на канале мышцы, напрягающей барабанную перепонку, в области слуховой трубы. Клинические симптомы зависят от расположения остеомы. Наиболее частым симптомом остеомы среднего уха является прогрессирующее снижение слуха по кондуктивному (чаще) или смешанному типу. Это связано либо с фиксацией слуховых косточек [6], либо со смещением слуховой цепи [7] вследствие давления на нее остеомы, в этом случае у пациента, помимо кондуктивного компонента, может появиться сенсоневральный компонент, субъективный ушной шум и головокружение. Реже встречаются выделения из среднего уха (при блоке тимпанального устья слуховой трубы). Также в литературе описаны больные данным заболеванием с прогрессирующей кондуктивной тугоухостью в сочетании с периферическим парезом лицевого нерва и симптомом Тулио [8] и случаи асимптоматического течения [9, 10].

Специфических симптомов, характерной отоскопической и клинической картины, которые бы позволяли предположить наличие остеомы среднего уха, нет. Тональная пороговая аудиометрия (ТПА) также не имеет характерных признаков, а отсутствие рефлексов при импедансометрии связано с фиксацией остеомой сухожилия стременной мышцы и подножной пластинки стремени. В связи с этим в литературе приводятся примеры диагностических ошибок, когда остеома среднего уха симулирует клинику отосклероза вследствие прогрессирующей кондуктивной или смешанной тугоухости. Установить истинную причину тугоухости позволяет проведение мультиспиральной компьютерной томографии (МСКТ) височных костей [11].

Тактика и сроки лечения этого контингента пациентов зависят от выраженности клинических проявлений и степени тугоухости. При минимальной степени тугоухости, в отсутствие прочих клинических проявлений, пациенту самому предлагается принять решение о проведении слухоулучшающей операции. В описанных в литературе способах и результатах хирургического лечения, пациентам производили частичное или полное удаление остеом с различными видами оссикулопластики, в том числе с декомпрессией канала лицевого нерва и пластикой дегисценции горизонтального полукружного канала. Результаты хирургического лечения удовлетворительные — значительное уменьшение кондуктивного компонента тугоухости, стабилизация или улучшение порогов костного проведения, исчезновение головокружения, уменьшение интенсивности, либо полное исчезновение субъективного ушного шума и уменьшение степени пареза лицевого нерва [4, 6, 7, 10].

В отделе микрохирургии уха института остеома среднего уха выявлена у 3 больных (две женщины и один мужчина) в возрасте от 29 до 42 лет, которым проведено успешное хирургическое лечение. У всех пациентов процесс был односторонним. Во всех представленных случаях пациентам на догоспитальном этапе, на основании жалоб, анамнеза, развития заболевания, отоскопической картины был установлен диагноз «отосклероз». Большинство зарубежных авторов также отмечают в своих клинических наблюдениях схожие особенности — пациенты средних лет, преимущественно женщины, при первичном обращении которым был установлен диагноз «отосклероз» [13, 14].

Представляем 2 клинических наблюдения диагностики и лечения больных остеомой среднего уха.

Клиническое наблюдение 1. *Пациентка С.*, 29 лет, с жалобами на прогрессирующее снижение слуха на левое ухо в течение 10 лет после беременности, обратилась в 2016 г. в клинико-диагностическое отделение института, где осмотрена оториноларингологом, выполнена ТПА и импедансометрия **(рис. 1)**. С предварительным диагнозом «отосклероз» направлена на консультацию к отохирургу для решения вопроса о проведении хирургического лечения левого уха. После осмотра отохирургом было рекомендовано проведение МСКТ височных костей (для уточнения плотности и распространения очагов отосклероза), где была выявлена остеома левой барабанной полости **(рис. 2)**.

В отделе микрохирургии уха под местной анестезией интрамеатальным подходом была произведена операция на левом ухе — аттикотомия с тимпанопластикой 3-го типа (по Х. Вульштейну) аутонаковальней и пластикой латеральной стенки аттика аутохрящом. Интраоперационно: тело наковальни переходит в латеральную стенку единым конгломератом белой костной ткани, фиксирующим наковальню, с переходом на костный навес над стременем. Пересечен наковальне-стременной сустав, удалена наковальня, увеличенная в объеме в результате срастания с остеомой. После формирования из нее протеза (высотой 2 мм) он установлен на головку подвижного стремени (под хорду). Для профилактики смещения протеза вокруг него уложены коллагеновые губки. Латеральная стенка аттика восстановлена аутохрящевой полупластиной. После окончания операции больная отметила улучшение слуха на левое ухо. Пациентка находилась в стационаре 5 дней и была выписана в удовлетворительном состоянии.

В послеоперационном периоде отмечалось улучшение слуха, что подтверждено данными ТПА в динамике через 6 мес после операции **(рис. 3)**.

Клиническое наблюдение 2. *Пациентка Ж.*, 31 год, обратилась в 2018 г. с жалобами на медленное прогрессирующее снижение слуха на левое ухо. При аудиологическом исследовании (ТПА и импедансометрия) в институте была выявлена левосторонняя смешанная тугоухость 2—3-й степени **(рис. 4)**. После выполнения МСКТ височных костей в коронарной и аксиальной проекции была выявлена остеома левой барабанной полости **(рис. 5)**. В отделе микрохирургии уха под местной анестезией интрамеатальным подходом была произведена операция на левом ухе в объеме ревизии барабанной полости с тимпанопластикой 3-го типа аутохрящом. Интраоперационно: в задних отделах латеральной стенки аттика обнаружено образование костной плотности, сросшееся с телом наковальни, которое исходило из задних отделов латеральной стенки аттика и лицевого кармана и фиксировало головку молоточка. С помощью микробора частично удалена наковальня (так как тело плотно срослось с каналом лицево-

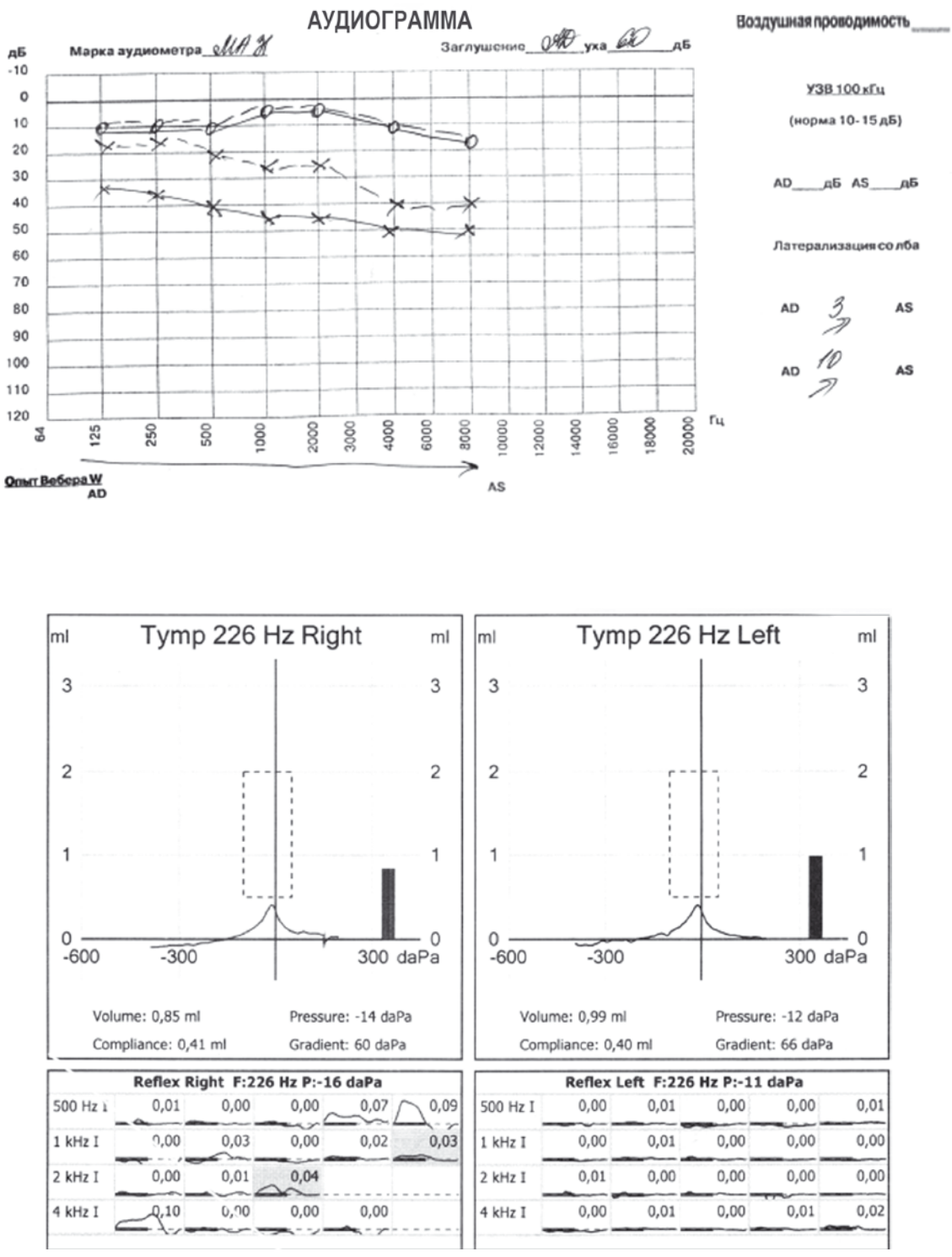

Рис. 1. **Результаты тональной пороговой аудиометрии и исследования акустического рефлекса пациентки *С.* до операции — левосторонняя смешанная тугоухость 2-й степени с отсутствием стапедиального рефлекса.**

Fig. 1. **The results of the tonal threshold audiometry and the study of the acoustic reflex of patient *C.* before the operation were left-sided mixed hearing loss of 2 degrees, with no stapedial reflex.**

го нерва). Отмечена подвижность стремени, на головку которого уложены две аутохрящевые «таблетки» под хорду и барабанную перепонку. Слух после операции улучшился. Пациентка находилась в стационаре 5 дней и была выписана в удовлетворительном состоянии. В послеоперационном периоде отмечалось улучшение слуха, что подтверждено данными ТПА в динамике через 6 мес после операции **(рис. 6)**.

Заключение

Согласно данным литературы и нашим собственным наблюдениям, остеома барабанной полости является редкой патологией среднего уха, клинически может проявляться кондуктивной или смешанной тугоухостью, периферическими головокружениями, сенсоневральной тугоухостью, субъективным ушным шумом и даже периферическим парезом лицевого не-

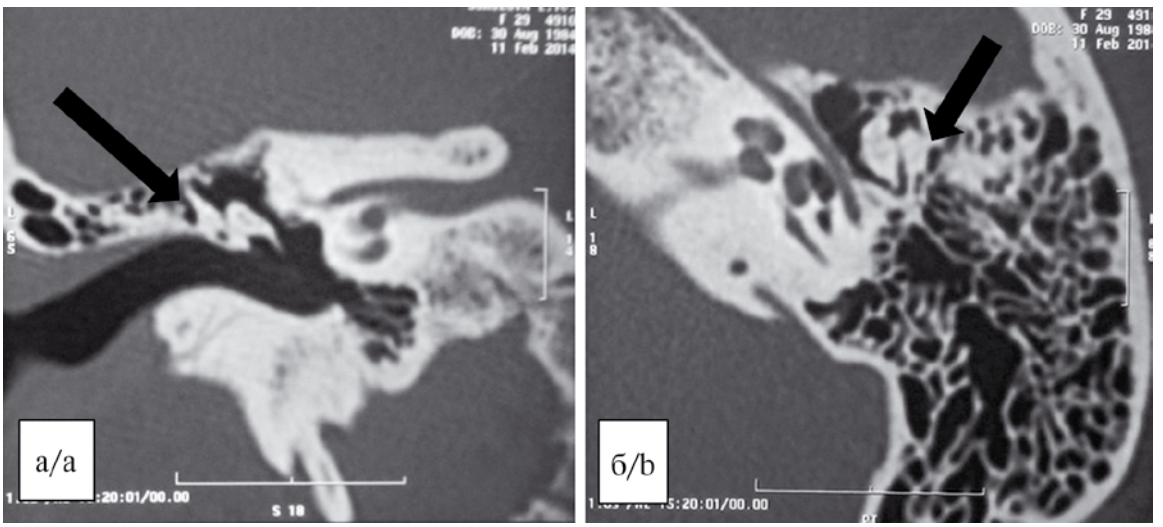

Рис. 2. **МСКТ височных костей в коронарной (а) и аксиальной (б) проекциях — имеется остеома барабанной полости (указано срелкой), исходящая из латеральной стенки аттика, плотностью 700 ед. HU, плотно фиксирующая наковальню до уровня сухожилия стременной мышцы.**

Fig. 2. **MSCT of the temporal bones in the coronary (a) and axial (b) projects - there is an osteoma of the tympanic cavity extending from the lateral wall of the attic with a density of 700 units HU, tightly fixing the anvil to the level of the stirrup muscle tendon.**

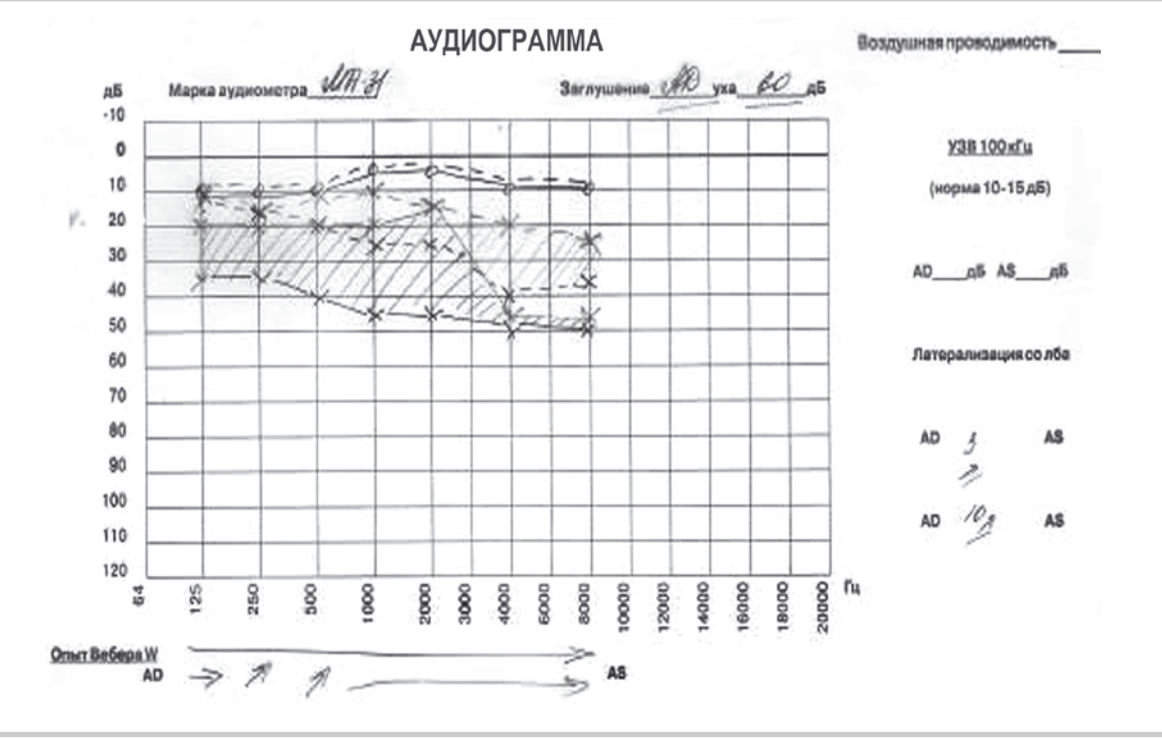

Рис. 3. **Результаты тональной пороговой аудиометрии пациентки *С.* в динамике через 6 мес после операции.**

Fig. 3. **Results of a tone-based threshold audiometry of patient S. in dynamics 6 months after the operation.**

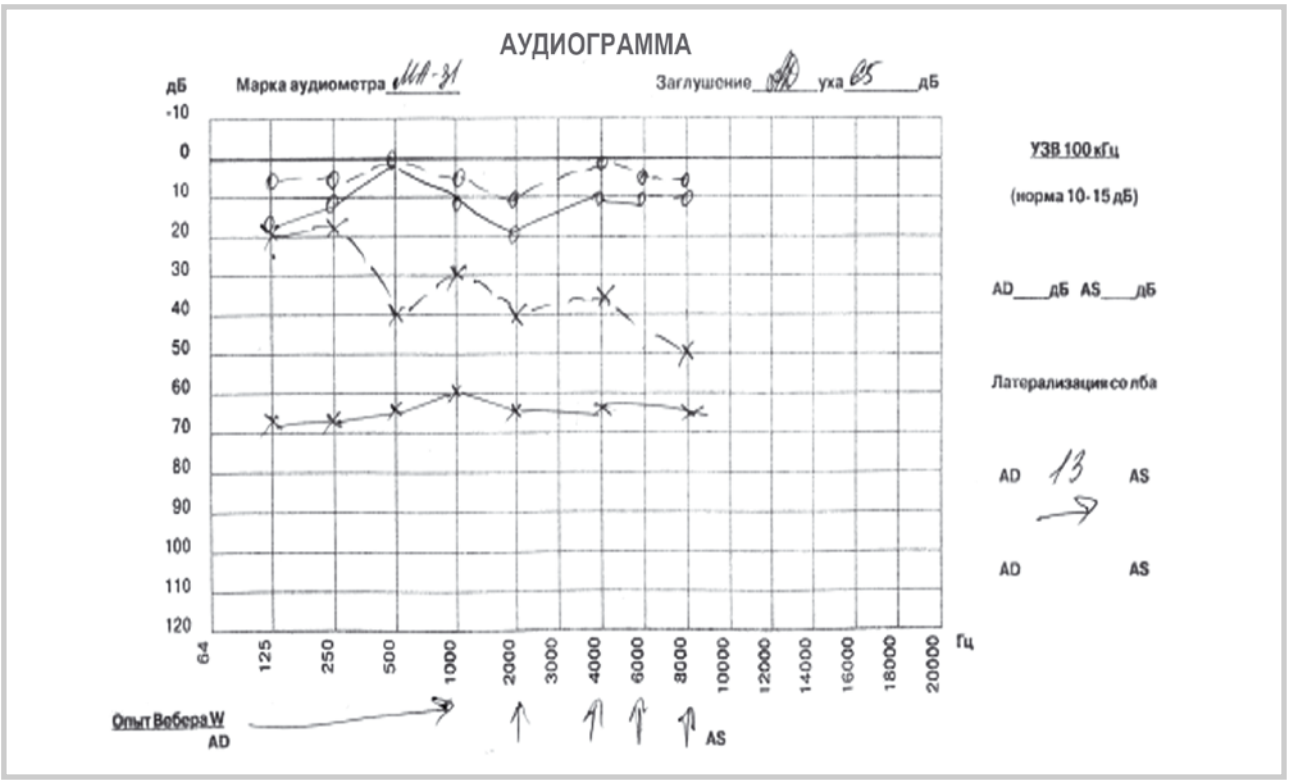

Рис. 4. **Результаты тональной пороговой аудиометрии пациентки *Ж.* до операции — левостороннее снижение слуха по смешанному типу 2—3-й степени.**

Fig. 4. **Results of the patient's tonal threshold audiometry before the operation - left-sided hearing loss of a 2—3 degree mixed type.**

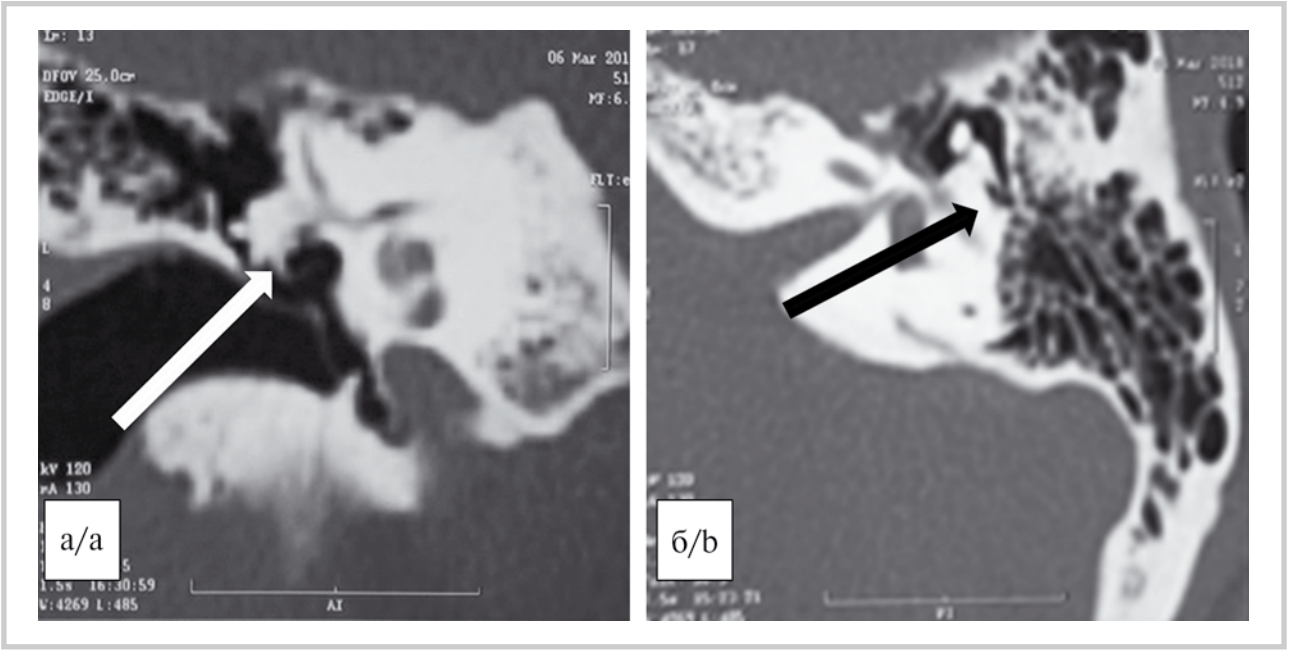

Рис. 5. **МСКТ височных костей в коронарной (а) и аксиальной (б) проекциях — выявлена остеома барабанной полости (указана стрелкой), исходящая из латеральной стенки аттика, плотностью 1700 ед. HU, прилежащая к стенкам барабанной части канала лицевого нерва и лабиринтной стенки в области горизонтального полукружного канала. Образование фиксировано к цепи слуховых косточек — головка молоточка и тело наковальни спаяны с остеомой, стремя смещено от ниши окна преддверия.**

Fig. 5. **MSCT of the temporal bones in the coronary (a) and axial (b) projects - an osteoma of the tympanic cavity emanating from the lateral wall of the attic, with a density of 1700 units HU, adjacent to the walls of the tympanic canal of the facial nerve and the labyrinth wall in the horizontal semicircular canal . Education fixed the hammer head and the body of the anvil are soldered to the osteoma, the stirrup is offset from the niche of the vestibule window.**

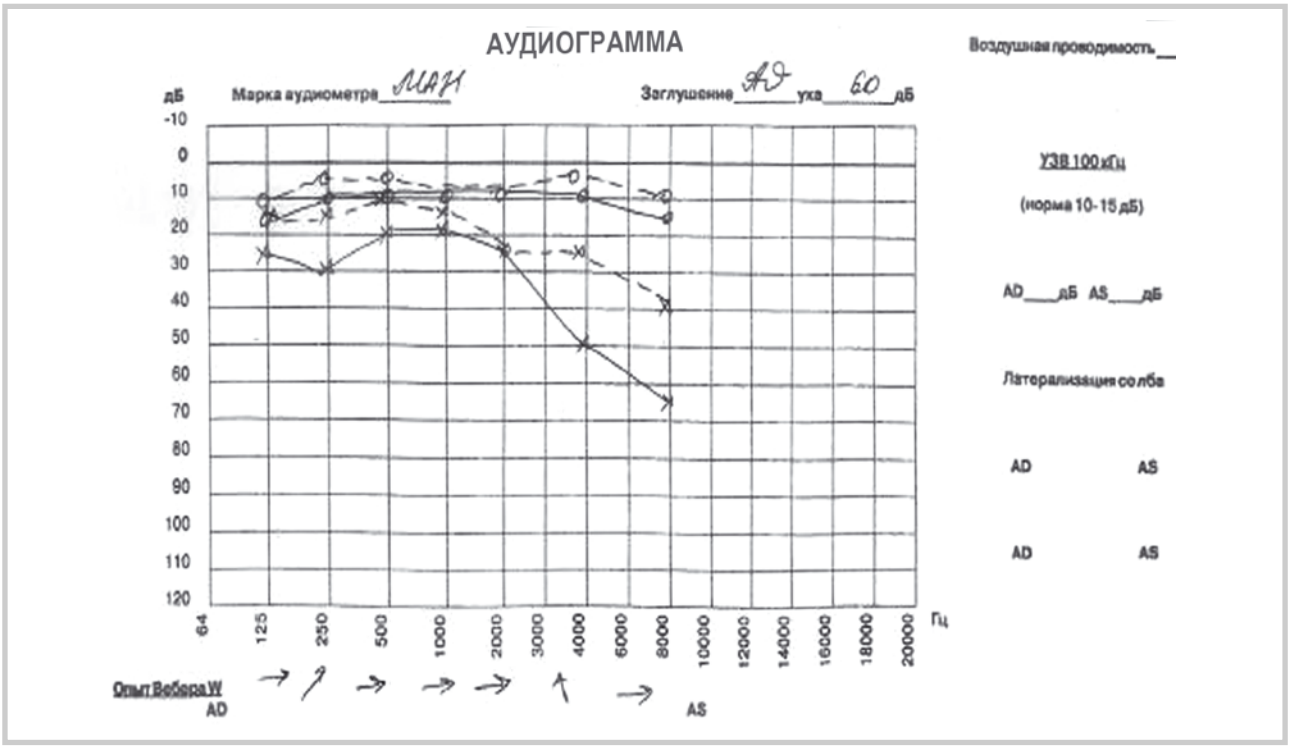

Рис. 6. **Результаты тональной пороговой аудиометрии пациентки *Ж.* через 6 мес после операции.**

Fig. 6. **Results of the tonal threshold audiometry of the patient J. 6 months after the operation.**

рва, и, как правило, по развитию симптомов совпадает с клинической картиной отосклероза и адгезивного среднего отита. При наличии у пациента одностороннего нарушения слуховой функции по кондуктивному или смешанному типу для подтверждения диагноза и правильного выбора тактики лечения необходимо проводить МСКТ височных костей в коронарной и аксиальной проекции. Хирургическое лечение является единственным эффективным способом реабилитации слуха и профилактики вторичных осложнений этого заболевания.

Авторы заявляют об отсутствии конфликта интересов.
The authors declare no conflicts interest.

ЛИТЕРАТУРА/REFERENCES

1. Tawfiq K, Yahia A. Mastoid Osteoma Rare Event: a Case Report. *Global Journal of Otolaryngology.* 2018;16(5):1-3. https://doi.org/10.19080/GJO.2018.16.555974
2. Viswanatha B. Extracanalicular osteoma of the temporal bone. *Ear, Nose and Throat Jurnal.* 2008;87:381. https://doi.org/10.1177/014556131109000207
3. Thomas R. Familial osteoma of the middle ear. *J Laryngol and Otol.* 1964;78:805-807. https://doi.org/10.1017/s0022215100062794
4. Fr iedberg S. Osteoma of the mastoid process. *Arch Otolaryngol Head and Neek Sur*g. 1938;28:20-26. https://doi.org/10.1017/s0022215100062794
5. Kim C, Oh S and Kang J., et al. Multiple osteomas in the middle ear: a case report. *Eur Arch Oto-Rhino-Laringol.* 2006;263:1151-1154. https://doi.org/10.1007/s00405-006-0123-x
6. Shimitsu T, Okamoto K and Malima Y. Osteoma of the malleus: a case report and literature review. *Am J Otorhinolaryng.* 2003;24(4):239-241. https://doi.org/10.1016/j.ijporl.2005.04.008
7. Cho Y, Sung H and Chung W. A huge osteoma of the middle ear. *Intern J Pediatr Otorhinolaringol.* 2005;69(11):1569-1574. https://doi.org/10.1016/j.ijporl.2005.04.008
8. Middle ear osteoma causing progressive facial nerve weakness: A case report. Article (PDF Available) in Journal of Medical Case Reports. 2014; 8(1):310. https://doi.org/10.1186/1752-1947-8-310
9. Silver F, Ortobello P, Mangal A and Pensak M. Asymptomatic osteomas of the middle ear. *Am J Otology.* 1993;14(2):189-190.
10. Hornigold R, Pearch BJ and Gleeson MJ. An osteoma of the middle ear presenting with the Tullio phenomenon *Skull Base.* 2003;13(2):113-117. https://doi.org/10.1055/s-2003-40602
11. Ramdoo K, Dale O, Herdman R. Malleo-incudal osteoma: an unexpected finding during surgery for presumed otosclerosis. *J Laryngol Otol.* 2011;125(9):968-969. https://doi.org/10.1017/s002221511100168x
12. Curtis K, Bance M, Hong P. Middle ear osteoma causing progressive facial nerve weakness: case report. *J Med Case Rep.* 2014;8:310. https://doi.org/10.1186/1752-1947-8-310
13. Yoon Y, Yoon Y, Lee E. Incidentally detected middle ear osteoma: two case reports and literature review. *Am J Otolaryngol.* 2014;35: 524-528. https://doi.org/10.1016/j.amjoto.2014.03.010
14. Molher J, de Mones del Pujol E, do Santos Zounon A, Darrouzet V, Bonnard D. Middle ear osteoma causing mixed hearing loss: a case report. *J Int Adv Otol.* 2018. https://doi.org/10.5152/iao.2018.5265

Поступила 08.05.19
Received 08.05.19
Принята в печать 14.05.19
Accepted 14.05.19