Вестник оториноларингологии
2019, Т. 84, №4, с. 51-54
https://doi.org/10.17116/otorino20198404151

Vestnik Otorinolaringologii
2019, vol. 84, №4, pp. 51-54
https://doi.org/10.17116/otorino20198404151

Клинико-диагностические наблюдения осложненного течения хронического гнойного холестеатомного среднего отита у детей

© Д.м.н. В.И. САМБУЛОВ, к.м.н. Е.А. СТЕПАНОВА

ЛОР-клиника (руководитель — проф. В.И. Егоров), отделение лучевой диагностики (руководитель — проф. М.В. Вишнякова) ГБУЗ МО Московского областного научно-исследовательского клинического института им. М.Ф. Владимирского (ГБУЗ МО МОНИКИ), Москва, Россия, 129110

РЕЗЮМЕ

Формирование фистул лабиринта и деструкция канала лицевого нерва у детей с холестеатомой среднего уха встречается нечасто. Проанализированы данные детей с холестеатомами среднего уха, прооперированных в ЛОР-отделении МОНИКИ. Представлены несколько клинических наблюдений пациентов различного возраста с наличием интратемпоральных осложнений холестеатомы. Проведенная дооперационная компьютерная томография позволила диагностировать наличие фистул лабиринта и деструкцию канала лицевого нерва, что было подтверждено интраоперационно.

Ключевые слова: хронический гнойный средний отит, холестеатома, фистула лабиринта, КТ височных костей.

ИНФОРМАЦИЯ ОБ АВТОРАХ:

Самбулов В.И. — e-mail: sambulov1@rambler.ru
Степанова Е.А. — e-mail: stepanovamoniki@gmail.com; https://orcid.org/0000-0002-9037-0034
Автор, ответственный за переписку: Степанова Е.А. — e-mail: stepanovamoniki@gmail.com

КАК ЦИТИРОВАТЬ:

Самбулов В.И., Степанова Е.А. Клинико-диагностические наблюдения осложненного течения хронического гнойного холестеатомного среднего отита у детей. *Вестник оториноларингологии.* 2019;84(4):51-54. https://doi.org/otorino20198404151

Clinical and diagnostic observations of a complicated course of chronic otitis media, cholesteatoma in children

© V.I. SAMBULOV, E.A. STEPANOVA

The ENT clinic, the Department of Radiation Diagnosis of the M.F. Vladimirsky Moscow Regional Research Clinical Institute (MONIKI), Moscow, Russia, 129110

ABSTRACT

Formation of labyrinth fistulas and destruction of the facial nerve canal in children with middle ear cholesteatoma is rare. Data of children with cholesteatoma of the middle ear, operated in the ENT department of MONIKI, is analyzed.
Several clinical observations of multiple-aged patients with the presence of cholesteatoma intra-temporal complications are presented. The preoperative computer tomography made it possible to diagnose the presence of the labyrinth fistula and the destruction of the facial nerve channel, which was confirmed intraoperatively.

Key words: chronic otitis media, cholesteatoma, labyrinth fistula, temporal bone CT.

INFORMATION ABOUT AUTHORS:

Sambulov V.I. — e-mail: sambulov1@rambler.ru
Stepanova E.A. — e-mail: stepanovamoniki@gmail.com; https://orcid.org/0000-0002-9037-0034
Corresponding author: Stepanova E.A. — e-mail: stepanovamoniki@gmail.com; https://orcid.org/0000-0002-9037-0034

TO CITE THIS ARTICLE:

Sambulov V.I., Stepanova E.A. Clinical and diagnostic observations of a complicated course of chronic otitis media, cholesteatoma in children. *Vestnik Otorinolaringolii*. 2019;84(4):51-54. (In Russ.). https://doi.org/otorino20198404151

Дискуссии о различном течении холестеатомы среднего уха у детей и взрослых ведутся давно. Некоторые авторы считают, что течение ее у детей более агрессивно [1]. По мнению других, взрослые пациенты более подвержены поражению лицевого нерва и формированию фистул лабиринта [2]. Третьи полагают, что меньшее количество осложнений в педиатрической группе вызвано тем фактом, что продолжительность заболевания у детей в среднем меньше той, которая наблюдается у взрослых [3]. По мнению некоторых авторов, количество осложнений и агрессивность течения не зависят от возраста [4]. Однако многие сходятся во мнении, что количество осложнений у детей со стороны канала лицевого нерва и лабиринта встречается гораздо реже, чем у взрослых [5, 6].

За 20-летний период в ЛОР-клинике МОНИКИ прооперированы 208 детей, которым были проведены различные типы санирующих операций на среднем ухе, с обнаружением холестеатомы в 96% случаев. Но до 2012 г. ни в

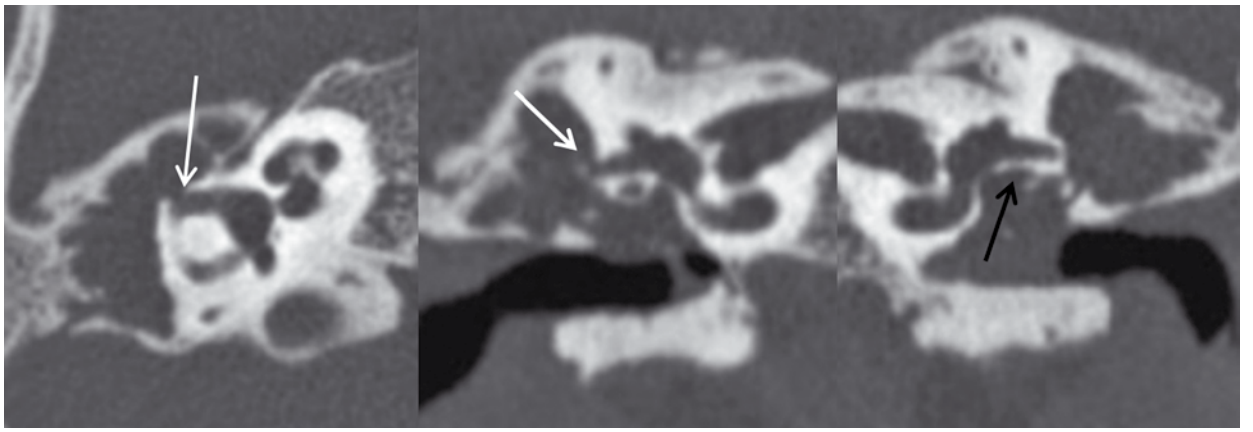

а/a б/b в/c

Рис. 1. **КТ височных костей пациента *К.*, 2 года 8 мес, костное окно.**

а, б — правая височная кость. а — аксиальный скан, б — фронтальная реконструкция. Определяется большая холестеатома в барабанной полости и антруме с деструкцией костных стенок и косточек среднего уха. Видна фистула латерального полукружного канала (стрелки). в — левая височная кость. Определяется большая холестеатома, деструкция нижней стенки тимпанальной части канала лицевого нерва (черная стрелка).

Fig. 1. **CT of the temporal bones of patient *K.*, 2 years 8 months, bone window.**

a, b — right temporal bone. a — axial scan, b — frontal reconstruction. A large cholesteatoma with destruction of the bone walls and bones of the middle ear is determined in the tympanic cavity and antrum. The fistula of the lateral semicircular canal (arrows) is visible. c — left temporal bone. A large cholesteatoma with destruction of the lower wall of the tympanic canal of the facial nerve (black arrow) is determined.

одном случае у детей не отмечалась «лабиринтная» симптоматика и ни при лучевом обследовании, ни во время проведения санирующей операции на среднем ухе не было обнаружено разрушения полукружных каналов лабиринта и канала лицевого нерва.

В этой связи нашей целью стала демонстрация наблюдений течения холестеатомного среднего отита, осложненного деструкцией канала лицевого нерва и костного лабиринта у детей.

В качестве иллюстрации представлены наблюдения 7 детей (4 мальчиков в возрасте 2,8 года, 9, 13, 15 лет и 3 девочек в возрасте 8, 12 и 15 лет) с холестеатомой в полостях среднего уха с разрушением стенок полукружных каналов: в 4 случаях только горизонтального полукружного канала, в одном — горизонтального и заднего, в одном — горизонтального и переднего каналов и у одного ребенка — всех трех полукружных каналов. При этом «лабиринтная» симптоматика в предоперационном периоде отмечалась только у 3 детей различного возраста (2,8; 11 и 13 лет). Какой-либо зависимости между длительностью хронического гнойного среднего отита и возникновением фистулы полукружных каналов выявлено не было. На КТ височных костей и интраоперационно у 3 детей этой же группы (2,8; 11 и 12 лет) обнаружена деструкция канала лицевого нерва.

Наблюдение 1. *Ребенок К.* в возрасте 1 год 8 мес перенес уранопластику в связи с расщелиной твердого неба и через 6 мес — лазерную тимпаностомию по поводу двустороннего экссудативного отита, когда был получен мукозный экссудат. Целостность барабанных перепонок на фоне консервативного лечения восстановилась через 1,5 мес. В возрасте 2 лет 8 мес с развитием ОРВИ появились обильное гноетечение из правого уха, шаткость походки с падением ребенка вправо. После 4 курсов антибактериальной терапии в амбулаторных условиях гноетечение из уха уменьшилось до незначительного, но сохранялись шаткость походки с отклонением тела вправо. Наличие спонтанного нистагма и фистульного симптома выявить не удавалось. Отоскопически: справа — инфильтрация барабанной перепонки с наличием перфорации в задненижнем квадранте, умеренное количество гнойного отделяемого; слева — барабанная перепонка серо-розовая, перфорация ее в ненатянутой части, из которой выступает грануляционная ткань, скудное слизисто-гнойное отделяемое. При КТ височных костей, проведенной под наркозом, диагностировано заполнение всех клеток обоих сосцевидных отростков субстратом с деструкцией стенки правого горизонтального полукружного канала и истончение стенки левого горизонтального полукружного канала. Во время проведения санирующей операции на правом ухе обнаружена обширная холестеатома, фистула горизонтального полукружного канала диаметром 1,5 мм, пластика которой проведена глубокой фасцией височной мышцы. В послеоперационном периоде в течение недели лабиринтные явления были купированы и через 3 мес проведена консервативно-радикальная операция на другом, левом ухе с удалением большей по размеру холестеатомы, чем справа, без признаков нарушения целостности костной стенки полукружных каналов, но с обнажением тимпанальной части лицевого нерва. Послеоперационный период гладкий. После проведения комплекса объективного исследования слуха выявлена кондуктивная тугоухость II—III степени. Ребенку выполнено слухопротезирование при помощи системы костной проводимости на бандаже **(рис. 1)**.

Наблюдение 2. У *ребенка П.*, 13 лет, в феврале 2012 г. впервые родители отметили гноетечение из уха и незначительное снижение слуха, которые после проведения пероральной антибактериальной терапии были купированы. Через 4 мес — появление гнойного отделяемого из уха, боли

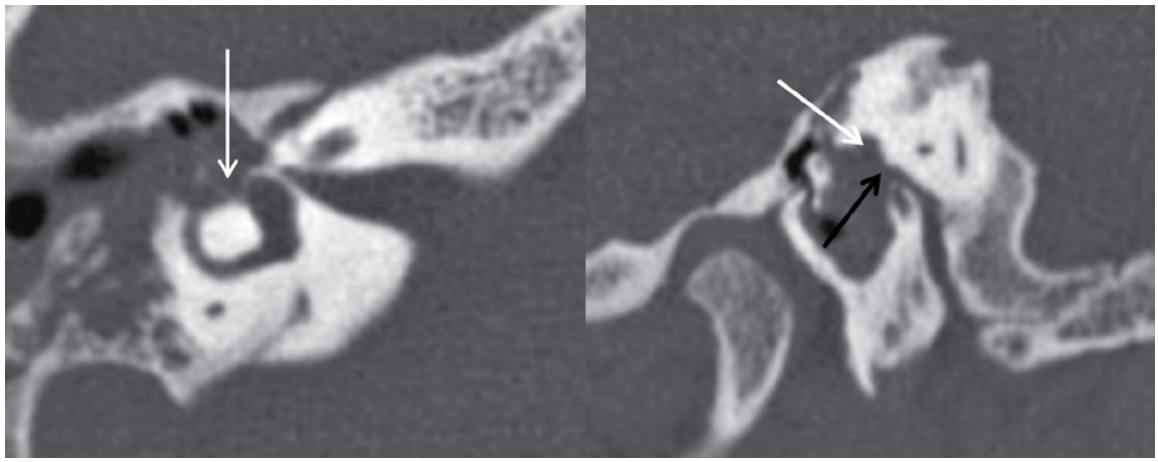

а/a б/b

Рис. 2. **КТ височных костей пациента *П.*, 13 лет.**

Костное окно, правая височная кость. а — аксиальный скан, б — сагиттальная реконструкция. Полости тотально выполнены субстратом. Видна фистула латерального полукружного канала (белые стрелки). Деструкция тимпанальной части канала лицевого нерва (черная стрелка).

Fig. 2. **CT of the temporal bones of patient *P.*, 13 years old.**

The bone window of the right temporal bone. a — axial scan, b — sagittal reconstruction. Cavities are totally filled with substrate. The fistula of the lateral semicircular canal (white arrows) is visible. Destruction of the tympanic canal of the facial nerve (black arrow).

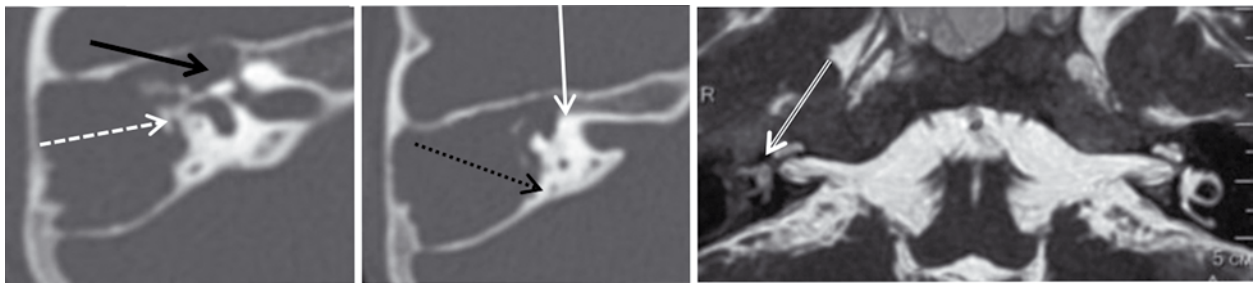

а/a б/b в/c

Рис. 3. **КТ и МРТ пациентки *Ш.*, 11 лет.**

а, б — КТ височных костей, костное окно, правая височная кость, аксиальные сканы. Большая полость деструкции, заполненная холестеатомой. Видны фистулы полукружных каналов: латерального (белая пунктирная стрелка), заднего (черная пунктирная стрелка) и верхнего (белая стрелка). Протяженная деструкция канала лицевого нерва в тимпанальной части (черная стрелка); в — МРТ аксиальная FIESTA 0,7 мм, проекция максимальных интенсивностей (толщина около 2 мм) — отмечается изменение МР-сигнала от структур внутреннего уха справа, отсутствует нормальный МР-сигнал от латерального и заднего полукружных каналов. Слева — структуры внутреннего уха обычной формы и МР-сигнала.

Fig. 3. **C.T. and M.R.I. Patient *Sh.*, 11 years old.**

a, b — Temporal bone CT, bone window, right temporal bone, axial scans. Large destruction cavity filled with cholesteatoma. Fistulas of semicircular channels are visible: lateral (white dotted arrow), posterior (black dotted arrow) and upper (white arrow). Prolonged destruction of the facial nerve channel in the tympanic part (black arrow); c — MRI axial FIESTA 0.7 mm, projection of maximum intensities (thickness about 2 mm) — there is a change of MR signal from the inner ear structures on the right side, there is no normal MR signal from lateral and posterior semicircular channels. Left — structures of the inner ear of the usual shape and MR signal.

«стреляющего» характера в области уха и головокружения с приступами рвоты. При госпитализации в ЛОР-отделение по месту жительства проведена полипотомия уха на фоне антибактериальной терапии. Однако вышеперечисленные жалобы сохранялись, и при переводе в ЛОР-отделение МОНИКИ по экстренным показаниям 13.04.12 произведена консервативно-радикальная операция на правом ухе, при которой удалена обширная холестеатома. После проведения противовоспалительной и симптоматической терапии с хорошо обозримой послеоперационной полостью уха и купирования явлений ограниченного лабиринтита ребенок был выписан. Однако через 5 мес вновь отмечено головокружение с регистрацией мелкоразмашистого нистагма I степени; отоскопически — облитерация послеоперационной полости уха грануляционной тканью. При КТ височных костей — подозрение на разрушение кост-

ной стенки горизонтального полукружного канала, которое было верифицировано во время реоперации после удаления резидуальной холестеатомы и грануляционных масс. Произведена пластика щелевидной фистулы горизонтального полукружного канала размером около 1 мм. В раннем послеоперационном периоде лабиринтные явления были купированы **(рис. 2)**.

Наблюдение 3. *Девочка Ш.,* 11 лет, поступившая в клинику по экстренным показаниям с субпериостальным абсцессом в заушной области, парезом лицевого нерва I степени, головокружением с наличием горизонтально-ротаторного нистагма вправо, смешанной тугоухостью III степени. В анамнезе — правосторонний катаральный острый средний отит в 6-летнем возрасте, эпизод кратковременного гноетечения в 8 лет, проведенное амбулаторное лечение. Настоящее обострение наступило за 2 мес до госпитализации в МОНИКИ. После проведения лучевого обследования при санирующей операции обнаружена холестеатома, занимающая все отделы среднего уха с обнажением лицевого нерва в тимпанальной и сосцевидных частях и фистулы всех трех полукружных каналов лабиринта, пластика которых проведена надхрящницей и фасцией височной мышцы. В раннем послеоперационном периоде явления пареза лицевого нерва и ограниченного лабиринтита были купированы при небольшом улучшении предоперационного слуха **(рис. 3)**.

Объединяет все эти наблюдения малый срок заболевания, агрессивный рост холестеатомы, совпадение данных КТ височных костей с операционными находками. Приведенные наблюдения доказывают необходимость проведения всем пациентам, вне зависимости от возраста, КТ височных костей, в том числе и перед экстренным хирургическим вмешательством, а также подтверждают положение о наступательной тактике лечения детей с хроническими заболеваниями среднего уха.

Авторы заявляют об отсутствии конфликта интересов.
The authors declare no conflicts interest.

ЛИТЕРАТУРА/REFERENCES

1. Sudhoff H, Tos M. Pathogenesis of attic cholesteatoma: clinical and immunohistochemical support for combination of retraction theory and proliferation theory. *Am J Otol.* 2000;21(6):786-92.
2. Sadé J, Fuchs C. Cholesteatoma: Ossicular destruction in adults and children. *The Journal of Laryngology & Otology*. July 1994;541-544. https://doi.org/10.1017/S0022215100127380
3. Darrouzet V, Duclos JY, Portmannd, Bebear JP. Preference for the closed technique in the management of cholesteatoma of the middle ear in children: a retrospective study of 215 consecutive patients treated over 10 years. *Am J Otol*. 2000;21(4):474-81.
4. Aljfout QM, Alruhaibeh MKh, Naghawy WR, Alrawabdeh SM, Alzaidaneen SI, Alkhalaylah KK, Shabaneh MK. Acquired Cholesteatoma of the Ear; Comparative Analysis of Histopathological Findings in Adults, Children and Recurrent Cases. *JRMS*. March 2012;19(1):41-45.
5. Dornelles C, da Costa SS, Meurer L, Schweiger C. Some considerations about acquired adult and pediatric cholesteatomas. *Rev. Bras. Otorrinolaringol.* 2005;71(4): São Paulo July/Aug. https://dx.doi.org/10.1590/S0034-72992005000400023
6. Mattos JL, Colman KL, Casselbrant ML, Chi DH. Intratemporal and intracranial complications of acute otitis media in a pediatric population. *Int J Pediatr Otorhinolaryngol*. 2014;Dec;78(12): 2161-4. https://doi.org/10.1016/j.ijporl.2014.09.032

Поступила 24.09.18
Received 24.09.18
Принята в печать 23.10.18
Accepted 23.10.18