doi: 10.17116/otorino201782162-64

Холестеатома наружного слухового прохода

К.м.н., доц. К.В. ЕРЕМЕЕВА*, д.м.н., проф. В.М. СВИСТУШКИН, д.м.н., проф. В.Е. ДОБРОТИН, клин. орд. Ж.Т. ГОДЖЯН

Кафедра болезней уха, горла и носа (зав. — д.м.н., проф. В.М. Свистушкин) Первого МГМУ им. И.М. Сеченова Минздрава России, Москва, Россия, 119991

Представлен краткий обзор литературы, а также собственное клиническое наблюдение холестеатомы наружного слухового прохода. На примере клинического наблюдения обоснована необходимость своевременной диагностики и хирургического лечения, сочетающего одномоментную санацию и реконструкцию в необходимом объеме.

Ключевые слова: холестеатома, холестеатома наружного слухового прохода, антромастоидотомия, мастоидопластика, микрохирургия уха.

Cholesteatoma of the external auditory meatus

K.V. EREMEEVA, V.M. SVISTUSHKIN, V.E. DOBROTIN, ZH.T. GODZHYAN

I.M. Sechenov First Moscow State Medical University, Moscow, Russia, 119991

This article was designed to present a concise overview of the literature concerning cholesteatoma of the external auditory meatus and to report the original clinical observation of this condition with special reference to the necessity of its early diagnostics and surgical treatment with the use of the combination of simultaneous sanation and reconstruction.

Keywords: cholesteatoma, the external canal of the ear, antromastoidotomy, mastoidoplasty, ear microsurgery.

Холестеатома наружного слухового прохода (ХНСП) — редко встречающаяся патология, составляет 0,3% всех холестеатом височной кости [1]. По данным литературы, распространенность ХНСП составляет примерно 1,2 на 1000 новых пациентов с заболеваниями уха в год [2].

Первое упоминание о ХНСП принадлежит J. Tiynbee [3]. J. Piepergerdes [4] впервые определил инвазивность процесса как основное отличие ХНСП от обтурации эпидермальными массами.

По классификации, предложенной M. Tos [5], выделяют первичную (идиопатическую) ХНСП, вторичную холестеатому и холестеатому, ассоциированную с врожденной атрезией наружного слухового прохода [5].

Наиболее часто встречается спонтанная ХНСП, причиной развития которой является снижение с возрастом (средний возраст наблюдаемых пациентов составил 43 года) нормальной миграционной способности эпидермиса наружного слухового прохода [6]. Кроме этого, ее образование связывают с нарушением клеточной пролиферации в условиях избыточного накопления слущенного эпидермиса [7].

Механизм развития вторичной ХНСП заключается в следующем. После хирургических вмешательств на среднем ухе происходит прорастание эпидермиса наружного слухового прохода под неотимпанальный лоскут, причем возникновение ХНСП происходит в среднем спустя 7 лет после тимпанопластики [8]. Возникновение посттравматической ХНСП также связано с прорастанием эпидермиса по линии травмы и чаще осложняется наличием травматического сужения наружного слухового прохода. В литературе встречаются единичные описания ХНСП после лучевой терапии — в этом случае механизм ее возникновения заключается в усиленной гиперплазии эпителия и параллельном развитии атрофических процессов в костной ткани, в том числе некроза [9].

R. Naim [10] предложил классифицировать ХНСП в зависимости от степени распространенности патологического процесса. Им выделено четыре стадии: разрастание эпидермиса наружного слухового прохода, инвазия эпидермиса в периост, разрушение костного отдела наружного слухового прохода, разрушение прилежащих анатомических структур (клеток сосцевидного отростка).

ХНСП долгое время может протекать бессимптомно, появление симптоматики (тупая боль, выделения из уха, снижение слуха), как правило, обусловлено распространенностью процесса и/или присоединением патогенной флоры, в частности — *P. aeruginosa* [11].

Холестеатомы чаще локализуются на нижней стенке наружного слухового прохода, однако статистически значимых данных в отношении их расположения не приводится [10].

Основным методом диагностики ХНСП является МСКТ височных костей. Наличие мягкотканного компонента (матрикс холестеатомы) в наружном слуховом проходе с возможными костными включениями (секвестрами), участки разрушения костной стенки — типичная картина ХНСП.

© Коллектив авторов, 2017

*e-mail: eremeeva_ks@mail.ru

Известно, что единственный метод лечения холестеатомного поражения уха — хирургический. Приводим клиническое наблюдение ХНСП.

Пациент *Б.*, 61 года, обратился с жалобами на постоянное гноетечение из правого уха, снижение слуха на это ухо. Из анамнеза известно, что с детства отмечались частые обострения правостороннего наружного отита, по поводу чего проводились неоднократные курсы консервативного лечения. При отомикроскопии: правый наружный слуховой проход обтурирован объемным округлым образованием, исходящим из задней стенки, которое стало обозримо только после удаления эпидермально-серных масс. Бактериологическое исследование отделяемого из правого наружного слухового прохода: *S. aureus* $1 \cdot 10^5$, *E. coli* $1 \cdot 10^3$. При аудиологическом исследовании выявлена правосторонняя смешанная тугоухость. По заключению МСКТ височных костей: патологический субстрат в слуховом проходе и образовавшейся в сосцевидном отростке полости, дефект задней стенки наружного слухового прохода **(рис. 1)**.

По данным МРТ головного мозга, в проекции пирамиды височной кости справа определяется окруженное капсулой объемное образование неоднородного сигнала с гипоинтенсивным центром размером до 21×21×20 мм **(рис. 2)**.

Гистологическое исследование образования подтвердило холестеатомную природу процесса: в препаратах — картина холестеатомы, определяется фрагмент грануляционной ткани с образованием единичных гигантских многоядерных клеток типа инородных тел. Больному была выполнена правосторонняя антромастоидотомия с ревизией барабанной полости. В ходе операции была выявлена деструкция задней стенки слухового прохода, сосцевидный отросток представлял собой единую полость, заполненную мягкотканным содержимым, которое было отсепаровано от костных стенок и удалено (по данным гистологического исследования — холестеатома), барабанная полость — интактна. Выполнена реконструкция полости в объеме мастоидопластики с восстановлением задней стенки слухового прохода аутохрящом. Ближайший клинико-анатомический результат (состояние реконструированного слухового прохода) оценивался после удаления тампонов из уха на 21-й день после операции. При отомикроскопии: слуховой проход широкий, визуализируется барабанная перепонка, меатальный лоскут состоятельный, признаки его воспаления отсутствуют. По данным аудиологического исследования — полное сокращение костно-воздушного разрыва. Через год результаты прежние, при проведении МРТ в режиме диффузно-взвешенного изображения данных за холестеатому не получено.

Особенностью данного наблюдения является то, что ХНСП длительное время протекала под маской наружного отита, сопровождаясь обширным дефектом задней стенки наружного слухового прохода без вовлечения в процесс структур среднего уха. Таким образом, ХНСП требует ранней диагностики, а своевременное хирургическое лечение с одноэтапной пластикой наружного слухового прохода является высокоэффективным.

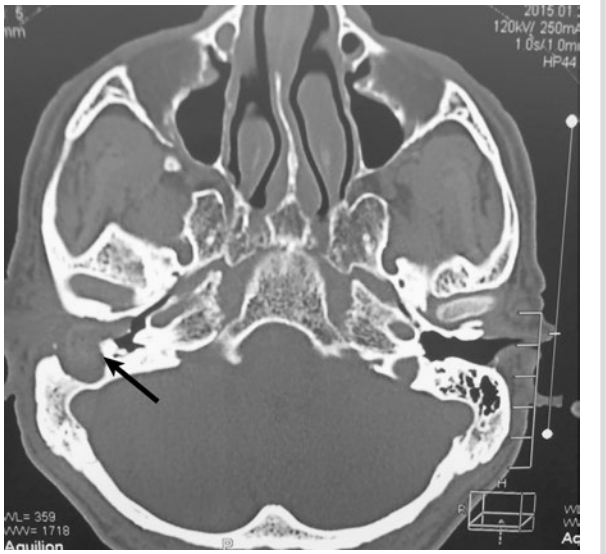

Рис. 1. **Больной *М.* МСКТ височных костей.**

Патологический субстрат заполняет наружный слуховой проход и через дефект задней стенки (стрелка) распространяется в сосцевидный отросток.



Рис. 2. **Больной *М.* МРТ головного мозга.**

Визуализируется мягкотканное новообразование в проекции пирамиды височной кости справа, неоднородное по структуре, с плотной капсулой и гипоинтенсивным центром (стрелка).

Конфликт интересов: авторы статьи подтвердили отсутствие финансовой поддержки/конфликта интересов, о которых необходимо сообщить.

ЛИТЕРАТУРА

1. Owen H, Rosborg J, Gaihede M. Journal search results — Cite This For Me. *BMC Ear Nose Throat Disord*. 2006;6(1):16.
   doi: 10.1186/1472-6815-6-16
2. Anthony Panthony W. Surgical treatment of external auditory canal cholesteatoma. *The Laryngoscope*. 1982;92(1):70-75.
   doi: 10.1288/00005537-198201000-00016
3. Toynbee J. On the Removal of Foreign Bodies from the Meatus Auditorius. *BMJ*. 1850;1-14(2):52-53.
   doi: 10.1136/bmj.s1-14.2.52-b
4. Piepergerdes J, Kramer B, Behnke E. Keratosis obturans and external auditory canal cholesteatoma. *Laryngoscope*. 1980;90(3):383-391.
   doi: 10.1002/lary.5540900303
5. Tos M. *Manual Of Middle Ear Surgery. Volume 3. Surgery Of The External Auditory Canal*. Stuttgart: Thieme; 1997.
6. Makino Kamatsu M. Epithelial migration on the tympanic membrane and external canal. *Arch Otorhinolaryngol*. 1986;243(1):39-42.
   doi: 10.1007/bf00457906
7. Park K, Young-Myoung Chun, Ho. Immunohistochemical Study of Cell Proliferation using BrdU Labelling on Tympanic Membrane, External Auditory Canal and Induced Cholesteatoma in Mongolian Gerbils. *Acta Oto-Laryngologica*. 1999;119(8):874-879.
   doi: 10.1080/00016489950180207
8. Vrabec J, Chaljub G. External canal cholesteatoma. *Otology & Neurotology*. 2002;23(2):241-242.
   doi: 10.1097/00129492-200203000-00028
9. Sapmaz E. Post-radiotherapy bilateral external auditory canal cholesteatoma. *The Turkish Journal of Ear Nose and Throat*. 2016;26(1):60-63.
   doi: 10.5606/kbbihtisas.2016.75768
10. Naim R, Linthicum F, Shen T, Bran G, Hormann K. Classification of the External Auditory Canal Cholesteatoma. The Laryngoscope. 2005;115(3):455-460.
    doi: 10.1097/01.mlg.0000157847.70907.42
11. Smith Mfalk S. External auditory canal cholesteatoma. *Clinical Otolaryngology*. 1978;3(3):297-300.
    doi: 10.1111/j.1365-2273.1978.tb00703.x