doi: 10.17116/otorino201681686-87

Туберкулезное поражение заглоточных лимфатических узлов, вызвавшее затруднение носового дыхания

Д.м.н., проф. Н.В. БОЙКО[1], Е.А. ПИСАРЕНКО[2]

[1]Кафедра болезней уха, горла, носа (зав. — д.м.н., проф. А.Г. Волков) Ростовского государственного медицинского университета Минздрава России; [2]Областной консультативно-диагностический центр (гл. врач — к.м.н. Д.В. Бурцев), Ростов-на-Дону, Россия, 344000

Больная *О.*, 62 лет, перенесла в детстве туберкулез легких, в 2007 г. перенесла радикальную мастэктомию по поводу рака левой молочной железы, в возрасте 60 лет — аденотомию с хорошим функциональным эффектом. Через год после аденотомии появилось увеличение лимфатических узлов на переднебоковой поверхности шеи слева. Было произведено фасциально-футлярное иссечение клетчатки и лимфатических узлов шеи слева. Гистологические изменения соответствовали картине туберкулеза. При фарингоскопии обнаружено асимметричное выпячивание задней стенки глотки, более выраженное слева, на СКТ шеи — два увеличенных лимфатических узла с признаками гнойного расплавления в заглоточном клетчаточном пространстве. Больной произведено вскрытие нагноившихся лимфатических узлов через заднюю стенку глотки, что привело к восстановлению ее конфигурации и носового дыхания.

Ключевые слова: туберкулез, заглоточные лимфатические узлы.

Tuberculous lesion of retropharyngeal lymph nodes responsible for labored nasal breathing

N.V. BOIKO[1], E.A. PISARENKO[2]

[1]Rostov State Medical University Russian Ministry of Health; [2]Rostov-on-Don Regional Counseling and Diagnostic Centre, Rostov-on-Don, Russia, 344000

A 62 year-old patient applied for the medical aid with complaints of labored nasal breathing. She was treated for tuberculosis in the childhood, underwent radical mastectomy in connection with left breast cancer in 2007 and adenotomy at the age of 60 years with the good functional outcome. One year after adenotomy, the enlargement of lymph nodes at the left-hand anterolateral surface of the neck was detected. The histological changes in the lymph nodes corresponded to the picture of tuberculosis. Pharyngoscopy demonstrated an asymmetric protrusion at the posterior wall of the pharynx more prominent on the left side. Examination by spiral computed tomography revealed the presence of two enlarged lymph nodes with the signs of suppurative melting in the retropharyngeal space. These lymph nodes were opened through the posterior pharyngeal wall which resulted in the restoration of the normal pharynx configuration and the normalization of nasal breathing.

Keywords: tuberculosis, retropharyngeal lymph nodes.

В последнее десятилетие отмечен рост заболеваемости туберкулезом и увеличение количества его внелегочных проявлений [1, 2]. В общей структуре внелегочного туберкулеза первичное поражение шейных лимфатических узлов занимает одно из первых мест. Однако могут встречаться и вторичные туберкулезные лимфадениты, в частности при обострении процесса в других органах. Вторичный туберкулез периферических лимфатических узлов чаще всего развивается в результате эндогенной реактивации очагов любой локализации при низкой сопротивляемости организма.

Диагностика туберкулезного лимфаденита осложняется тем, что даже у явно туберкулезного больного увеличение лимфатического узла (ЛУ) может иметь совершенно иную, «нетуберкулезную» природу. С другой стороны, туберкулезное поражение ЛУ может быть и при отсутствии туберкулезных очагов в организме. Достоверным, прямым доказательством туберкулезной природы поражения ЛУ традиционно считается лишь обнаружение туберкулезной палочки в самом ЛУ, либо выявление в нем туберкулезных бугорков. Вместе с тем прямой признак туберкулеза — гранулема — в ранней стадии развития заболевания может отсутствовать.

Трудности диагностики туберкулезного лимфаденита подтверждаются клиническим наблюдением.

Больная *О.*, 62 лет, обратилась в ЛОР-клинику РостГМУ в декабре 2010 г. с жалобами на затрудненное носовое дыхание, гнусавый оттенок речи. Эти симптомы появились около 2 мес назад, степень их выраженности постепенно нарастала. Из анамнеза установлено, что в детстве больная лечилась по поводу туберкулеза легких, но была снята с учета много лет назад. В 2007 г. перенесла радикальную мастэктомию по поводу рака левой молочной железы.

В 2009 г. появилось стойкое затруднение носового дыхания, по поводу чего обследована в ЦКБ ГА, где был

© Н.В. Бойко, Е.А. Писаренко, 2016

[1]e-mail: nvboiko@gmail.com

[2]e-mail: pisarenko73@gmail.com

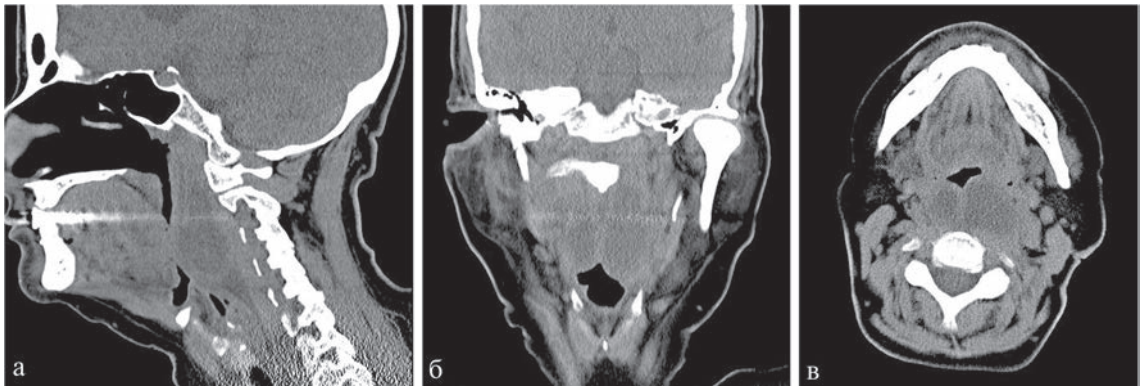

СКТ больной *О.* в сагиттальной (а), коронарной (б) и аксиальной (в) проекциях.

В заглоточном клетчаточном пространстве определяются 2 лимфатических узла с плотной капсулой.

установлен диагноз: аденоиды III степени, и произведена аденотомия. При гистологическом исследовании удаленного из носоглотки образования обнаружена ткань миндалины с обилием эпителиоидно-клеточных бугорков с центральными фибриноидными некрозами и наличием отдельных гигантских клеток типа Лангханса, что позволило поставить диагноз туберкулезного поражения. После операции носовое дыхание восстановилось, больная прошла курс лечения в туберкулезном диспансере с последующим наблюдением фтизиатра.

Через год у больной появилось увеличение ЛУ на переднебоковой поверхности слева. Учитывая отягощенный онкологический анамнез, в октябре 2010 г. произведено фасциально-футлярное иссечение клетчатки и ЛУ шеи слева. Гистологическое заключение: в ЛУ — гранулематозное воспаление с наличием гранулем туберкулоидного типа, состоящих из эпителиоидно-лимфоидных, гигантоклеточных бугорков с обширными очагами некроза в центре, что соответствует картине туберкулеза.

После операции у больной появилось увеличение ЛУ шеи справа с последующим гнойным расплавлением, по поводу чего лечилась в туберкулезном диспансере пункциями с эвакуацией гнойного содержимого и введением изониазида.

При осмотре: в полости носа отек, экссудат отсутствует. При фарингоскопии обнаружено асимметричное выпячивание задней стенки глотки, более выраженное слева. Это выпячивание вплотную прилежит к мягкому небу, оттесняя его кпереди, что и является причиной затруднения носового дыхания.

Больной произведена СКТ шеи, выявившая два увеличенных ЛУ с признаками гнойного расплавления в заглоточном клетчаточном пространстве: слева размером 46×28 мм, справа — 30×24 мм **(см. рисунок)**. Поражения шейных позвонков не отмечено. Больной произведено вскрытие нагноившихся ЛУ через заднюю стенку глотки, что привело к восстановлению ее конфигурации и носового дыхания, проведено специфическое противотуберкулезное лечение. Последующее наблюдение в течение 5 лет не выявило рецидива заболевания.

Наше наблюдение подтверждает особую сложность дифференциальной диагностики шейного лимфаденита у онкологических больных, что неоднократно отмечалось в литературе [3—5]. Данное клиническое наблюдение представляет интерес еще и потому, что подвергает сомнению необратимость изменений, происходящих в заглоточных ЛУ в процессе онтогенеза. Принято считать, что заглоточные ЛУ функционируют у детей до 4-летнего возраста, после чего подвергаются инволюции. Развитие туберкулезного поражения заглоточных ЛУ у нашей больной позволяет предположить, что лимфоотток в эту область возобновился после операции по Крайлю слева (здесь изменения по данным СКТ максимальные) и рубцевания шейных лимфатических узлов справа после их нагноения.

Конфликт интересов отсутствует.

ЛИТЕРАТУРА

1. Крюков А.И., Гаров Е.В., Ивойлов А.Ю., Шадрин Г.Б., Сидорина Н.Г., Лаврова А.С. Клинические проявления и диагностика туберкулезного среднего отита. *Вестник оториноларингологии*. 2015;80(3):28-34.
   doi: 10.17116/otorino201580328-34
2. Yang Z, Kong Y, Wilson F, Foxman B, Fowler A, Marrs C. Identification of Risk Factors for Extrapulmonary Tuberculosis. *Clinical Infectious Diseases*. 2004;38(2):199-205.
   doi.org/10.1086/380644
3. Kim HW, Byung Wook Choi BW, Won KS, Zeon SK. Cervical tuberculous lymphadenitis mimicking distant lymph node metastasis on F-18 FDG PET/CT in a patient with gastric carcinoid tumor. *Clin Nucl Med*. 2009;34(12):946-947.
   doi.org/10.1097/rlu.0b013e3181bed1bd
4. Choi EC, Moon WJ, Lim YC. Tuberculous cervical lymphadenitis mimicking metastatic lymph nodes from papillary thyroid carcinoma. *Br J Radiol*. 2009;82(982):208-211.
   doi.org/10.1259/bjr/91644902
5. Al-Zahid S, Singh V. Tuberculous cervical lymphadenitis in a patient with laryngeal carcinoma. *J Laryngol Otol*. 2009;124(1):90.
   doi.org/10.1017/s0022215109990739