doi: 10.17116/otorino201681682-85

Эстетическая и функциональная реабилитация пациентки с последствиями врожденной расщелины губы и неба, выполненная с учетом этнических особенностей наружного носа

К.м.н., доц. Э.А. МАХАМБЕТОВА[1], д.м.н., проф. Ю.Ю. РУСЕЦКИЙ[2], д.м.н. проф. И.В. РЕШЕТОВ[3], асс. Л.С. КАРАПЕТЯН[4], рез. Д.Е. МАХАМБЕТОВА[1]

[1]Кафедра оториноларингологии (зав. — д.м.н., проф. С.Ж. Джандаев) Медицинского университета Астана, Астана, Казахстан, 010000; [2]отделение оториноларингологии (зав. — д.м.н., проф. Ю.Ю. Русецкий) Научного центра здоровья детей, Москва, Россия, 119991; [3]кафедра пластической хирургии (зав. — д.м.н., проф. И.В. Решетов) и [4]кафедра болезней уха, горла и носа (зав. — д.м.н., проф. В.М. Свистушкин) Первого МГМУ им. И.М. Сеченова, Москва, Россия, 119991

Описана методика реконструктивной ринопластики у пациентки после неоднократно перенесенных хейлопластик с учетом этнических особенностей носа. Техника операции состояла из укрепления нижнелатерального хряща на стороне деформации, медиальных ножек, повышения спинки и проекции кончика носа с использованием аутохряща и импланта. В результате проведенной операции удалось улучшить как функцию, так и эстетику носа.

Ключевые слова: этническая ринопластика, расщелина губы и неба, функциональная и эстетическая реабилитация.

Aesthetic and functional rehabilitation of a patient presenting with the consequences of congenital cleft lip and palate performed taking into consideration the specific ethnic features of the external nose (a case report)

E.A. MAKHAMBETOVA, YU.YU. RUSETSKY, I.V. RESHETOV, L.S. KARAPETYAN, D.E. MAKHAMBETOVA

Astana Medical University, Astana, Kazakhstan, 010000; Research Centre of Children's Health, Moscow, Russia, 119991; I.M. Sechenov First Moscow State Medical University, Moscow, Russia, 119991

The article demonstrates the method for reconstructive rhinoplasty used to treat a patient who underwent multiple cheiloplastic surgical interventions taking into consideration ethnic characteristics of the external nose. The operative technique involved the formation of lower lateral cartilage on the side of deformation and medial crura support, dorsum augmentation, and tip projection with the use autological cartilage and an implant. As a result, a significant improvement of the nose function was achieved in the combination with the good aesthetics outcome of the surgery.

Keywords: ethnic rhinoplasty, congenital cleft lip and palate, aesthetic and functional rehabilitation.

Реабилитация пациентов с деформацией носа при расщелине губы является одним из наиболее сложных разделов ринопластики. Выполнение подобной операции у пациентов с азиатским носом представляет особенный интерес.

Классическими особенностями носа при односторонней расщелине губы и неба являются асимметричный кончик, короткая и деформированная колумелла, чрезмерно длинная латеральная ножка крыльного хряща, уплощенная ноздря, как правило, с одной стороны, широкое основание крыла носа, низкое расположение дна ноздри. У подавляющего большинства пациентов такой симптомокомплекс сочетается с выраженным искривлением перегородки носа, дисфункцией носового клапана и компенсаторным увеличением нижней носовой раковины с одной из сторон [1—3].

Основной целью вмешательства при данной патологии является восстановление носового дыхания, улучшение формы кончика носа, повышение его проекции, улучшение поддерживающей функции колумеллы и восстановление симметрии крыльев и ноздрей [4—7].

При этом хирургу необходимо учитывать и дополнительные факторы, к которым относятся, несомненно, и этнические особенности анатомии носа [8].

В представленном наблюдении ринопластика осуществлялась у пациента казахской национальности. Типичный азиатский нос, в частности — казахский, отличается выраженной слабостью и недоразвитостью медиальных и латеральных ножек крыльных хрящей. Кроме того, кожный покров казахских носов значительно толще, чем европейских, а подкожная ткань развита сильнее. Проекция кончика менее выражена, ротация кончика носа слабее, спинка более плоская, крылья носа более широкие.

Реконструкция такого носа после хейлопластики требует дополнительной структурной поддержки для коррекции слабых нижних латеральных хрящей [9—11]. Приводим клиническое наблюдение.

© Коллектив авторов, 2016

[1]e-mail: inaya@mail.ru

[2]e-mail: rusetski@inbox.ru

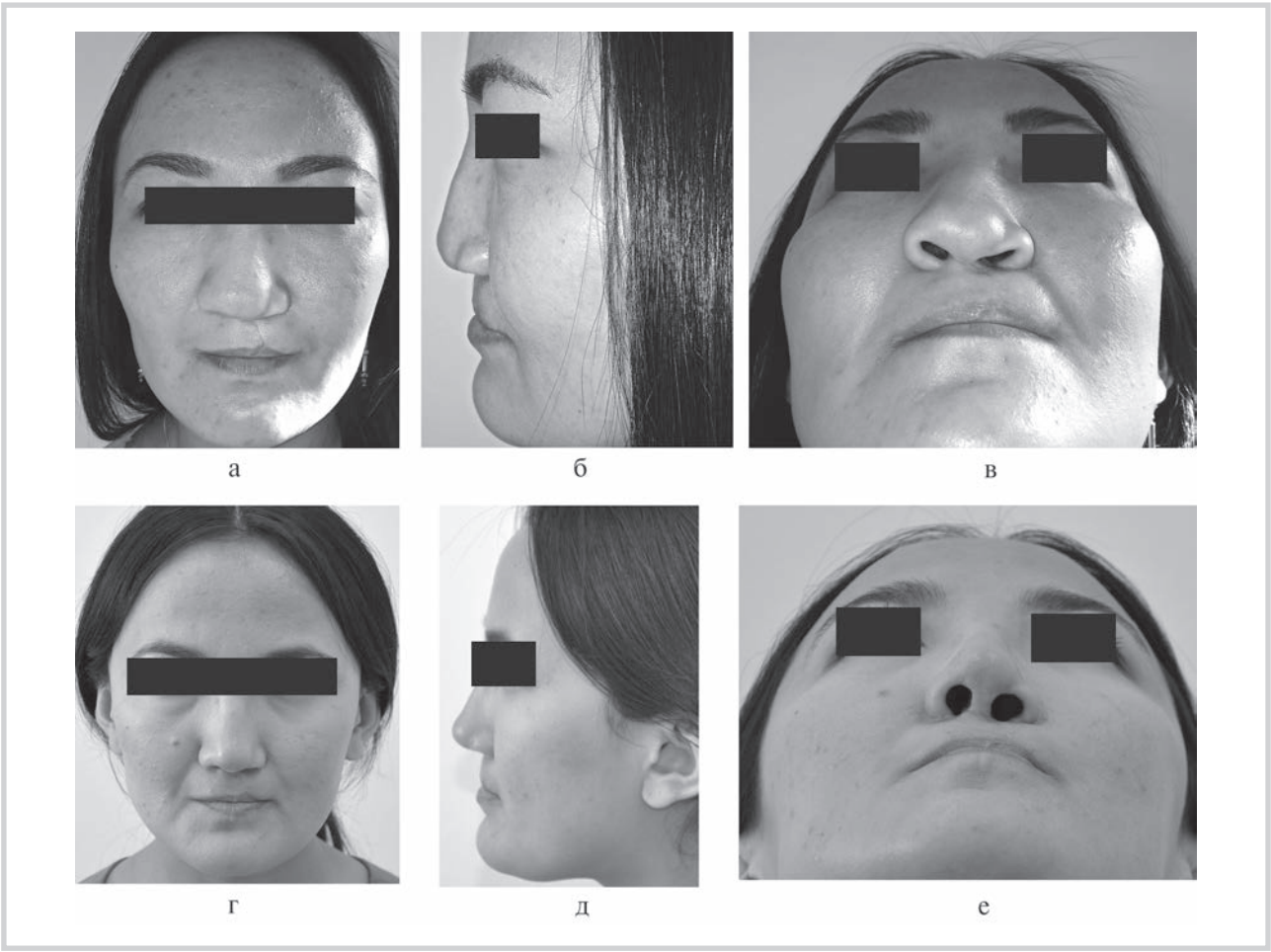

Рис. 1. **Внешний вид пациентки *А.* до операции (а, б, в) и через год после операции (г, д, е) в прямой, боковой и полубазальной проекциях.**

Пациентка *А.*, 26 лет, обратилась с жалобами на отсутствие носового дыхания слева, затруднение носового дыхания справа и неудовлетворенность формой наружного носа. В детстве четырежды перенесла хейлопластику.

Во время беседы отмечается выраженная гнусавость, при этом речь пациентки понятна. При внешнем осмотре заметна выраженная асимметрия кончика носа. Левый нижний латеральный хрящ опущен и уплощен, колумелла короткая, ноздри асимметричны, ориентированы горизонтально, разного размера **(рис. 1, а)**. Каудальный отдел перегородки носа смещен в левую сторону. Дно полости носа слева значительно ниже правой половины. Широкий кожный рубец на верхней губе на уровне дна левой половины носа. Мягкое небо укорочено, видны послеоперационные рубцы.

Носовое дыхание слева полностью отсутствует за счет коллапса наружного клапана и выраженной деформации перегородки носа. Нарушение функции носового дыхания подтверждено объективными методами исследования **(рис. 2, а)**.

Кроме типичных «стигм» хейлопластики, пациентку беспокоила также широкая спинка носа в костном отделе и костно-хрящевая горбинка, при том что в целом проекция спинки была низкой.

Техника операции. Пациентка оперирована под эндотрахеальным наркозом «открытым» чресколумеллярным доступом. Кожа и мягкие ткани были отсепарованы от подлежащих структурных тканей субперихондриально и субпериостально.

При этом мы старались избежать чрезмерной обнажающей диссекции, которая могла бы привести к нестабильности укладываемых имплантов. При осмотре выделенных крыльных хрящей выявлена их выраженная асимметрия. Латеральная ножка левого крыльного хряща значительно длиннее, истончена и деформирована. Правый крыльный хрящ близок к правильной форме. Купол слева сглажен и находится ниже правого на 6 мм.

После разделения медиальных ножек крыльных хрящей произведена септопластика из открытого доступа. Септальный скелет обнажался поднадхрящнично с ревизией всех отделов перегородки, включая премаксиллу. Этот этап операции включал отслойку мукоперихондрия и создание двустороннего передне-верхнего тоннеля, который обеспечивал нам доступ к четырехугольному хрящу, костной перегородке и всем костно-хрящевым соединениям. Двухтуннельный подход расширили вниз до дна полости носа путем формирования так называемых нижних тоннелей и отсечения мукоперихондрия от крыльев

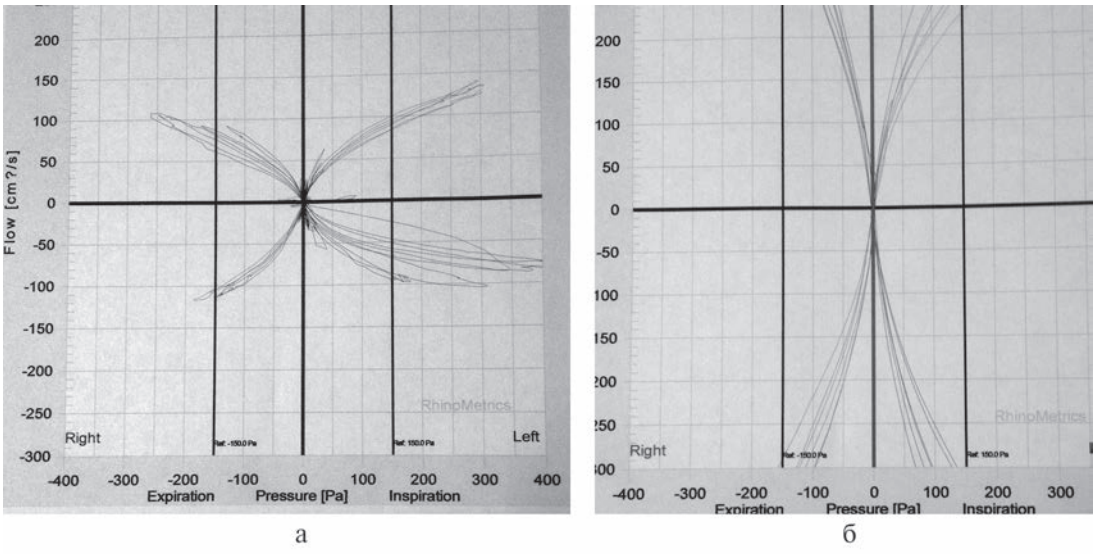

Рис. 2. **Ринограммы пациентки *А*. до (а) и после (б) операции.**

премаксиллы. Этап мобилизации осуществлялся посредством горизонтальной и вертикальной хондротомии и минимального хрящевого иссечения. Резецировались лишь необратимо деформированные или затрудняющие реконструкцию части остова перегородки. Взят фрагмент перегородочного хряща для его последующего использования в качестве пластического материала. Затем было выполнено выделение каудального края перегородки до вентрокаудального угла с обнажением передней носовой ости и хондропремаксиллярного соединения, диссекция основания хряща из костной борозды премаксиллы и создание так называемой вращающейся двери.

Каудальный отдел носовой перегородки установлен по срединной линии и фиксирован проленовыми швами. Затем с помощью чрескупольных швов произведено формирование новой определяющей точки левого купола за счет перераспределения длины латеральной ножки. Между медиальными ножками установлен и фиксирован поддерживающий и симметризирующий имплант из пористого полиэтилена (Medpor) **(рис. 3)**. Латеральная ножка слева дополнительно укреплена хрящевым трансплантатом «внакладку». Фрагментом пористого полиэтилена произведено устранение дефицита тканей в области дна левой ноздри.

Для уменьшения силы асимметричного натяжения выполнена кожная пластика рубца с перемещением тканей по технике U-Y [12]. В результате удалось добиться удлинения колумеллы и повышения проекции кончика носа.

Чрезмерно широкие вследствие этнических особенностей основания крыльев были резецированы с расположением кожного шва по крыльной борозде. Затем выполнена боковая остеотомия с сужением костной пирамиды и установка комбинированного «Medpor—хрящ» трансплантата для повышения проекции спинки. Фрагментами хряща осуществлено дополнительное камуфлирование неровностей в области левого купола.

В носовые ходы установлены силиконовые шины. Наружный нос фиксирован полосками пластыря и гипсовой повязкой.

Послеоперационный период протекал без осложнений. Наружная повязка была удалена на 14-е сутки, внутренние шины — спустя 9 дней.

При обследовании спустя один год после выписки **(см. рис. 1, б)** пациентка полностью довольна формой наружного носа и не предъявляет жалоб на нарушение носового дыхания. Эндоскопическая картина носа соответствует норме. Некоторая асимметрия крыльев носа и ноздрей пациентку совершенно не беспокоит, и от предложенной дополнительной коррекции она отказалась. По данным объективных методов исследования также отмечается положительная динамика **(рис. 2, б)**.

Таким образом, наблюдение демонстрирует необходимость учета этнических особенностей морфологии носа при выполнении реконструктивной ринопластики. Применение этого принципа позволило добиться как восстановления функции носа, так и получить приемлемый эстетический результат — европеизацию наружного носа и устранение последствий хейлопластики.

Конфликт интересов отсутствует.

ЛИТЕРАТУРА

1. Guyuron B. MOC-PS(SM) CME Article: Late Cleft Lip Nasal Deformity. *Plastic and Reconstructive Surgery.* 2008;121(suppl):1-11. doi: 10.1097/01.prs.0000305955.67554.40
2. Dibbell D. Cleft Lip Nasal Reconstruction. *Plastic and Reconstructive Surgery.* 1982;69(2):264-270. doi: 10.1097/00006534-198202000-00014

3. van Loon B, Maal T, Plooij J, Ingels KJ, Borstlap WA, Kuijpers-Jagtman AM, Spauwen PH, Bergé SJ. 3D Stereophotogrammetric assessment of pre- and postoperative volumetric changes in the cleft lip and palate nose. *International Journal of Oral and Maxillofacial Surgery*. 2010;39(6):534-540.

doi: 10.1016/j.ijom.2010.03.022

4. Cho B, Baik B. Correction of cleft lip nasal deformity in Orientals using a refined reverse-U incision and V-Y plasty. *British Journal of Plastic Surgery*. 2001;54(7):588-596.

doi: 10.1054/bjps.2001.3682

5. Yonehara Y, Mori Y, Chikazu D, Saijo H, Takato T. Secondary Correction of Bilateral Cleft Lip and Nasal Deformity by Simultaneous Placement of an Abbe Flap, Septal Cartilage Graft, and Cantilevered Iliac Bone Graft. *Journal of Oral and Maxillofacial Surgery*. 2008;66(3):581-588.

doi: 10.1016/j.joms.2006.11.027.

6. Ahuja R. Primary Rhinoplasty in Unilateral Cleft Patients: The «Limited Open» Approach And Other Technical Considerations. *Cleft Palate-Craniofac J*. 2005.

doi: 10.1597/05-071

7. Бессонов С.Н., Пшениснов К.П. Коррекция деформаций носа после устранения односторонних расщелин верхней губы. *Российская ринология*. 2005;3:35-38.

8. Русецкий Ю.Ю. *Функциональные и эстетические аспекты диагностики и реконструктивного хирургического лечения свежих травм наружного носа:* Дис. ... д-ра мед. наук. М. 2009. Доступно по: http://dibase.ru/article/15062009_rusetskiyuu

9. Jang T, Choi Y, Jung Y, Kim K, Kim K, Choi J. Effect of Nasal Tip Surgery on Asian Noses Using the Transdomal Suture Technique. *Aesthetic Plastic Surgery*. 2007;31(2):174-178.

doi: 10.1007/s00266-006-0109-5

10. Takato T, Yonehara Y, Mori Y, Susami T. Use of cantilever iliac bone grafts for reconstruction of cleft lip-associated nasal deformities. *Journal of Oral and Maxillofacial Surgery*. 1995;53(7):757-762.

doi: 10.1016/0278-2391(95)90325-9

11. Jin H, Won T. Nasal tip augmentation in Asians using autogenous cartilage. *Otolaryngology — Head and Neck Surgery*. 2009;140(4):526-530.

doi: 10.1016/j.otohns.2008.12.025

12. Буриан Ф. *Атлас пластической хирургии*. Прага: Государственное издательство медицинской литературы; 1967.