doi: 10.17116/otorino201681581-83

Десмопластическая фиброма височной кости

Д.м.н. Е.В. ГАРОВ*, к.м.н. А.С. КАЛОШИНА, асп. В.В. МИЩЕНКО, асп. Е.Е. ГАРОВА

Научно-исследовательский клинический институт оториноларингологии им. Л.И. Свержевского (дир. — засл. деятель науки РФ, проф. А.И. Крюков) Департамента здравоохранения Москвы, Москва, Россия, 117152

Представлены данные о крайне редко встречающемся заболевании — десмопластической фиброме височной кости (ДФ). Описано клиническое наблюдение ДФ, диагностика и хирургическое лечение при данном заболевании.

Ключевые слова: десмопластическая фиброма височной кости, диагностика и хирургическое лечение.

Desmoplastic fibroma of the temporal bone

E.V. GAROV, A.S. KALOSHINA, V.V. MISHCHENKO, E.E. GAROVA

L.I. Sverzhevsky Research Clinical Institute of Otorhinolaryngology, Moscow Health Department, Moscow, Russia, 117152

This paper reports a case of the extremely rare disease, the desmoplastic fibroma of the temporal bone (DF). The clinical course of this pathology, the methods for its diagnostics, and surgical treatment are described.

Keywords: desmoplastic fibroma of the temporal bone, diagnostics and surgical treatment.

Десмопластическая/десмоидная фиброма (ДФ) или десмоид (синонимы: агрессивный фиброматоз, глубокий мышечно-апоневротический фиброматоз, высокодифференцированная фибросаркома десмоидного типа) — особая опухоль мягких тканей, исходящая из фибробластов, склонная к рецидивированию и не имеющая метастатического потенциала. Данная патология встречается крайне редко — 0,01% всех опухолей височной кости [1, 2]. Сообщается всего о двух случаях диагностики и успешного хирургического лечения пациентов с ДФ височной кости [1].

Данная опухоль имеет достаточно агрессивный местный рост за счет компрессии жизненно важных структур тела, таких как сосуды и нервы, что может вызвать тяжелые осложнения, вплоть до летального исхода. В ряде работ описаны даже косметические уродства, обусловленные местным компрессирующим действием образования [3, 4]. Что касается локализации, то ДФ может возникать практически в любой точке тела. Десмоиды проявляются как безболезненные или малоболезненные узловые образования на конечностях, шее и костях черепа [4]. В подавляющем большинстве случаев ДФ протекает бессимптомно и является случайной находкой при обследовании у специалистов смежных направлений [5, 6]. Тем не менее десмоид любой локализации может вызывать серьезные повреждения сосудистых структур и быть причиной калечащих операций при отсутствии грамотной диагностики и комбинированного радикального лечения [1, 3, 6].

Диагноз ДФ может быть поставлен только при наличии заключения планового гистологического исследования ткани опухоли, полученной пункционной, инцизионной или экцизионной биопсией [1, 2, 5]. Это необходимо для верификации диагноза, установления уровня агрессии процесса и дифференцировки клеток опухоли. Эти данные являются базовыми для определения тактики лечебно-диагностических мероприятий. В связи с отсутствием способности данной опухоли к метастазированию возможно проведение хирургического лечения в общем ЛОР-отделении [1, 4, 5]. Наличие в стационаре экспресс-методов гистологического исследования позволяет хирургу определиться с объемом хирургического вмешательства. Стоит отметить, что экспресс-метод гистологического исследования не является высокодостоверным при ДФ [5, 6]. В виду крайней редкости данной патологии височной кости не существует четкого алгоритма действий при лечении данной группы пациентов [3, 4].

Представляем случай диагностики и хирургического лечения ДФ височной кости.

Пациент *О.*, 27 лет, обратился в НИКИО им. Л.И. Свержевского с жалобой на периодически возникающие головные боли. Из анамнеза известно, что около 1 мес назад после переохлаждения появились головные боли. Обследовался у невролога по месту жительства в связи с данными жалобами. При выполнении магнито-резонансной томографии (МРТ) головного мозга обнаружилась случайная находка — образование левого сосцевидного отростка (предположительно гранулема). Учитывая локализацию данного образования, рекомендована консультация оториноларинголога (отохирурга). По результатам консультации отохирурга выставлен диагноз — новообразование левого сосцевидного отростка. После амбулаторного обследования и консультации пациента онкологом запланировано проведение хирургического лечения в объеме ревизии левого сосцевидного отростка с удалением новообразования.

© Коллектив авторов, 2016

*e-mail: egarov@mail.ru

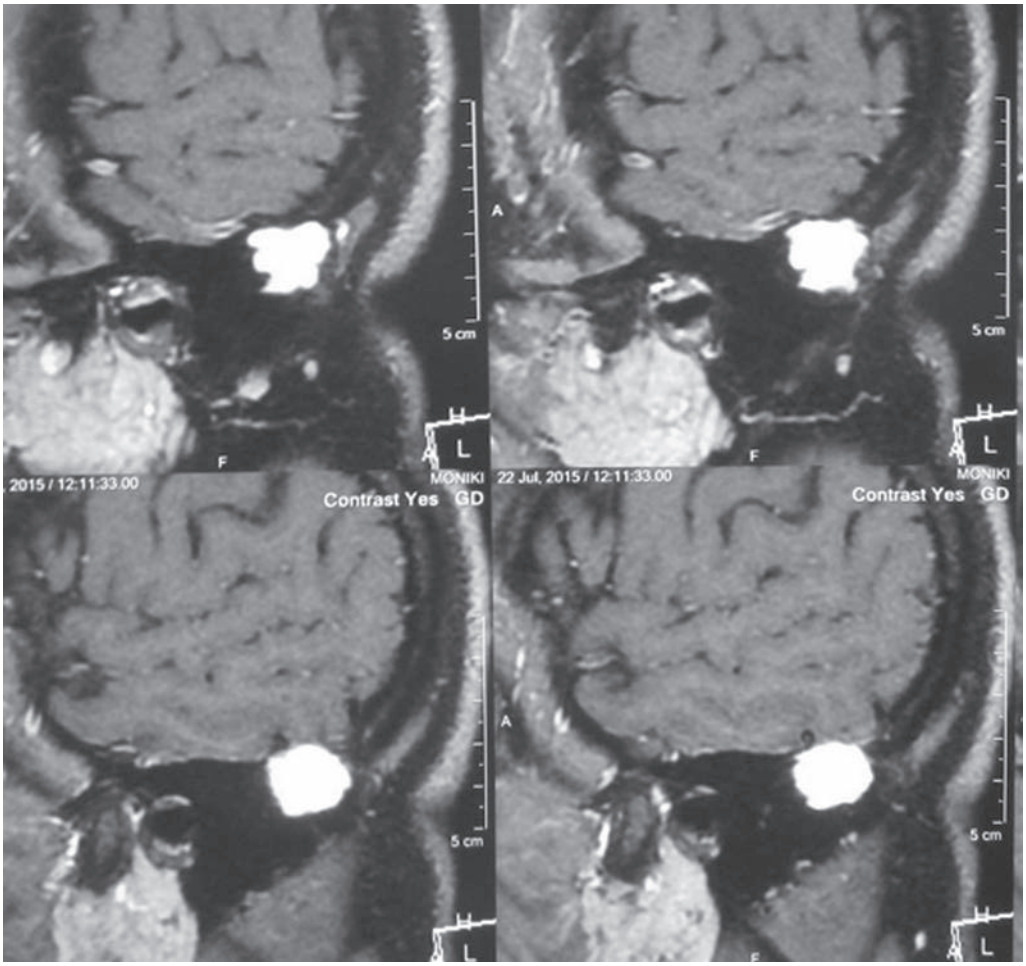

Рис. 1. **МРТ височных костей. Боковая проекция слева.**

В задних отделах сосцевидного отростка образование со слабогетерогенным изоинтенсивным сигналом. Размеры образования — боковой до 15 мм, переднезадний — до 18,5 мм, каудокраниальный — до 19,5 мм.

При поступлении: общее состояние больного удовлетворительное. Температура тела нормальная. Кожные покровы обычной окраски. В легких дыхание везикулярное, без хрипов. АД — 120/80 мм рт.ст., пульс — 68 в 1 мин, ритмичный, хорошего наполнения.

ЛОР-статус. Носовое дыхание не затруднено с обеих сторон. Носовая перегородка не искривлена. Слизистая оболочка полости носа розового цвета, патологического отделяемого нет. При осмотре глотки — слизистая оболочка розовая, миндалины не изменены, за небными дужками. Гортань — слизистая оболочка розового цвета, влажная, голосовая щель 12 мм, дыхание свободное. При осмотре заушных областей — кожа не изменена, пальпация безболезненная с обеих сторон. При отомикроскопии с обеих сторон — наружные слуховые проходы широкие, свободные, сухие. Барабанные перепонки обычной формы и цвета, подвижные, опознавательные знаки определяются. Слуховые трубы при пробе Вальсальвы проходимы с обеих сторон.

При тональной пороговой аудиометрии (ТПА) слух в пределах нормы с обеих сторон.

По данным МРТ височных костей: в задних отделах сосцевидного отростка слева имеется образование, имеющее слабогетерогенный изоинтенсивный МР-сигнал в режимах T_1 и T_2 ВИ, содержащее сосудистые структуры. Определяется четкая косная деструкция на границе с бороздой сигмовидного синуса **(рис. 1)**. Отсутствует связь образования с оболочками мозга. Размеры образования — боковой до 15 мм, переднезадний — до 18,5 мм, каудокраниальный — до 19,5 мм. По данным МРТ образование левого сосцевидного отростка, активно накапливающее контрастный препарат, рекомендовано дифференцировать с ксантогранулемой, лангергансоклеточным гистиоцитозом и эозинофоильной гранулемой.

На компьютерной томограмме височных костей отмечается хорошая пневматизация барабанной полости, антрума и образование мягкотканной консистенции размером 3×4 см с деструкцией клеток в задних отделах сосцевидного отростка и разрушением стенки сигмовидного синуса слева **(рис. 2)**.

Под эндотрахеальным наркозом произведено удаление образования левой височной кости с последующим гистологическом исследованием.

Ретроаурикулярным разрезом, отступя на 1 см кзади от заушной складки, обнажена площадка сосцевидного отростка. Отмечено истончение кортикального слоя в верхнезадней области сосцевидного отростка. В этой области

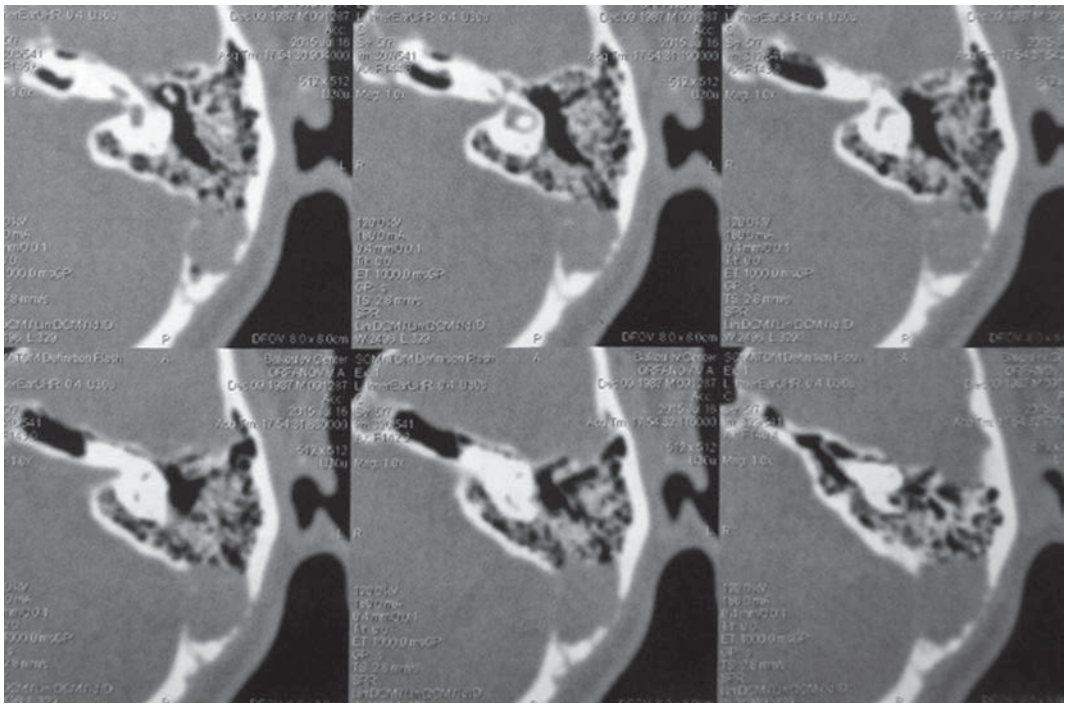

Рис. 2. **КТ височных костей. Аксиальная проекция.**

Отмечается хорошая пневматизация барабанной полости, антрума и образование мягкотканной консистенции размером 3×4 см с деструкцией клеток в задних отделах сосцевидного отростка и разрушением стенки сигмовидного синуса слева.

(проекция синодурального угла) после удаления грубой фрезой кортикального слоя определяется деструктивная полость неправильной формы, заполненная грануляционноподобной тканью, резко кровоточащей при манипуляциях. Образование размером 3×3 см выделено и удалено единым конгломератом в пределах здоровой кости без вскрытия антрума. Образование заполняет всю полость деструкции, прилежит к неизмененным стенке сигмовидного синуса и оболочкам задней черепной ямки **(рис. 3 на цв. вклейке)**. В созданную полость уложена губка Surgisel и мышечно-фасциальный лоскут на нижней ножке до уровня кортикального слоя. Рана ушита послойно. Образование отправлено на гистологическое исследование.

По данным гистологического исследования: в представленном материале обнаружены фрагменты мезинхимальной опухоли с разрастаниями зрелых фибробластов, встречаются очаги миксоматоза, гиалиноза, ангиоматоза, микрокальцификаты и единичные оссификаты, включенные в ткань опухоли. Заключение: морфологическая картина и иммунофенотип опухоли соответствуют десмопластической фиброме кости **(рис. 4 на цв. вклейке)**.

Пациент выписан в удовлетворительном состоянии на 3-и сутки после операции под наблюдение оториноларинголога и онколога.

Таким образом, проведение не только МРТ, но и КТ височных костей позволяет предположить характер патологии данной области и спланировать объем хирургического лечения. Окончательный диагноз и алгоритм послеоперационного периода формируется только после гистологического исследования удаленных тканей.

ЛИТЕРАТУРА

1. Lee M, Song JS, Chun SM, Lee JH, Hong SH. Protuberant fibro-osseous lesions of the temporal bone: two additional case reports. *Am J Neuroradiol.* 2014;38:1510-1515.
   doi: 0.1097/PAS.0000000000000302
2. Khorsandi AS, Scherl S, Wang B, Wenig BM, Manolidis S, Jacobson A. Chondromyxoid fibroma of the mastoid portion of the temporal bone. *Ear Nose Throat J.* 2013;92:201-203.
3. Vlachou S, Terzakis G, Doundoulakis G, Barbati C. Ossifying fibroma of the temporal bone. *Acta Otorrinolaringol Esp.* 2009;115:654-656.
4. Xiao H, Gong S, Nie X, Guo C, Zhong G. Ossifying fibroma of the temporal bone. *University of Science and Technology.* 2006;19:868-870.
5. Rabin D, Ang LC, Megyesi J, Lee DH. Desmoplastic fibroma of the cranium: case report and review of the literature. *Neurosurgery.* 2003;52:950-954.
6. Mohanty S, Rani A. A rare case of an aggressive osteoblastoma of the squamous temporal bone: a unique presentation with literature review. *Craniomaxillofac Surg.* 2014;42:1207-1210.