doi: 10.17116/otorino201681523-26

Анализ 42 наблюдений остеомы околоносовых пазух

Д.м.н., проф. Ю.А. ДЖАМАЛУДИНОВ[1]*, д.м.н., проф. Г.А. ГАДЖИМИРЗАЕВ[1],
д.м.н., проф. А.М. ШАХНАЗАРОВ[2], к.м.н., асс. П.Ю. ДЖАМАЛУДИНОВА[1],
к.м.н., доц. Р.Г. ГАДЖИМИРЗАЕВА[1]

[1]Кафедра оториноларингологии с усовершенствованием врачей (зав. — проф. Г.А. Гаджимирзаев), [2]кафедра патологической анатомии (зав. — проф. А.М. Шахназаров) Дагестанской государственной медицинской академии Миздрава России, Махачкала, Россия, 367000

Приведены данные о частоте встречаемости, локализации и гистологическом строении остеом околоносовых пазух. У 34 (80,9%) пациентов наблюдался компактный тип остеомы, у 4 (9,5%) — губчатый и у 4 (9,5%) — смешанный. Подчеркнута целесообразность использования хирургического бора для облегчения удаления опухоли.

Ключевые слова: остеома околоносовых пазух, диагностика, хирургическое лечение.

The analysis of 42 observations of paranasal sinus osteoma

YU.A. DZHAMALUDINOV, G.A. GADZHIMIRZAEV A.M. SHAKHNAZAROV, P.YU. DZHAMALUDINOVA,
R.G. GADZHIMIRZAEVA

Dagestan State Medical Academy, Russian Ministry of Health, Makhachkala, Russia, 367000

The data on the incidence, localization, and histological structure of paranasal sinus osteoma (PSO) are reported along with the authors' experience in the diagnostics and surgical treatment of 42 patients presenting with this condition. The classification of the remote tumours based on their histopathological characteristics is considered. It is shown that 34 (80.9%) patients have osteomas of the compact type, 4 (9.5%) present with the tumours of the spongy type, and another 4 (9.5%) with the mixed type osteomas. It is maintained that the application of boron should be considered to facilitate the surgical removal of paranasal sinus osteomas.

Keywords: paranasal sinus osteoma, diagnostics, surgical treatment.

Остеомы встречаются в любой части черепа, но обычно локализуются в околоносовых пазухах (ОНП), из которых чаще всего поражается лобная пазуха, затем решетчатая, верхнечелюстная, основная пазухи и полость носа [1—3]. У 15—21% больных исходную локализацию остеомы нельзя определить вследствие расположения образования сразу в нескольких пазухах [4, 5].

Причина развития остеомы окончательно не установлена. Гистогенез остеом до конца не ясен. Наиболее часто высказывается мнение о развитии опухоли из надкостницы или из остатков эмбрионального хряща. Особенностью остеом ОНП является их крайне медленный, но агрессивный рост, продолжительность которого может составить от 3—5 до 27 лет [6, 7]. В процессе своего развития остеомы лобных пазух нередко разрушают стенки синуса, что приводит к различным орбитальным и внутричерепным осложнениям [7, 8].

В зависимости от гистологической структуры различают компактные, губчатые и смешанные (компактно-губчатые) остеомы. Среди остеом ОНП преобладают компактные [8, 9]. Чаще они развиваются у лиц старше 20 лет, преобладают лица мужского пола.

Последовательность появления признаков остеомы ОНП зависит от исходной локализации и направления роста опухоли [10]. При распространении остеомы лобной пазухи в сторону верхневнутреннего угла глазницы наблюдается смещение глазного яблока, на этот глаз может снизиться зрение, появляется слезотечение [11, 12]. При росте остеомы из челюстной пазухи в носовую полость медиальная стенка постепенно атрофируется под давлением растущей опухоли и смещается вплоть до соприкосновения с перегородкой носа и развитием обструкции соответствующей половины носа [13]. Орбитальный вариант распространения остеомы проявляется рядом глазных симптомов: птозом верхнего века, ограничением движений глаза кнаружи и книзу [8, 9]. В дальнейшем могут присоединиться диплопия, расстройство зрения вплоть до слепоты вследствие сдавления зрительного нерва [7].

Головная боль является одной из частых жалоб у больных с остеомой ОНП. Боль бывает не очень сильной и локализуется в лобно-надбровной, лобно-височной, в инфраорбитальной области. При давлении опухоли на церебральную стенку пазухи боль может быть более интенсивной. Остеомы, проникающие в полость черепа, могут проявляться тошнотой, рвотой, эпилептиформными припадками [6, 7].

© Коллектив авторов, 2016

*e-mail: unys@yandex.ru

Лучевые методы исследования (рентгенография ОНП, КТ, МРТ, МСКТ) дают достаточно четкие представления о локализации и протяженности опухоли.

Единственным способом лечения больных остеомой ОНП является хирургический. Подход к остеоме лобной пазухи осуществляется через лицевую стенку с кожным разрезом по брови или вдоль брови с резекцией стенки, достаточной для визуализации и извлечения фрагментированной опухоли. Последствием подобного доступа является кожный рубец на месте разреза, западение тканей в проекции костного операционного дефекта стенки пазухи, что в дальнейшем требует дополнительной хирургической коррекции [14].

В качестве альтернативы классической фронтотомии и устранения вышеназванных недостатков при подходе к опухоли через лицевую стенку лобной пазухи предлагаются различные варианты остеопластической фронтотомии с использованием эндовидеотехники [15—19].

Для закрытия дефектов стенок лобных пазух применяют различные материалы: титановую сетку, деминерализованные костные пластинки из большеберцовой гомокости, корундовую керамику, костный аутолоскут из кортикального слоя теменной кости, свежий аутохрящ или консервированный гомохрящ перегородки носа [2, 8].

Цель работы — оптимизация диагностики и лечения остеом ОНП.

Пациенты и методы

За период с 1998 по 2014 г. на стационарном лечении находились 42 больных с остеомами ОНП **(табл. 1)**. По данным российских и ряда зарубежных источников, частота выявления остеом ОНП в разных странах и регионах колеблется от 0,9 до 3,8 случаев в год [8]. В Республике Дагестан за последние 15 лет ежегодно в среднем диагностируются от 2,8 до 4,1 случая остеомы ОНП.

В связи с тем что остеомы на начальном этапе своего развития протекают клинически бессимптомно, 16 человек поступили с опухолями больших размеров, нередко выходящими за пределы пазух (8), с деформацией лицевого черепа, нарушениями со стороны органа зрения.

В преобладающем большинстве случаев (у 29 человек) остеомы ОНП встречались в возрасте от 21 до 30 лет.

Пациентов беспокоила головная боль различной интенсивности и ощущение тяжести в области лба, лобно-теменной или лобно-височной области. В целях купирования головной боли некоторые пациенты прибегали к приему анальгетиков, тепловым процедурам на область лба, а отдельным пациентам врачи назначали физиотерапию. Помимо головной боли, часть пациентов отмечали нарушение носового дыхания, насморк, слезотечение, смещение глазного яблока, диплопию, косметический дефект лица.

В качестве причин развития остеомы 11 пациентов назвали травму головы, 5 — травму другой локализации, у 1 больного был ожог лица. Остальные обследованные не смогли связать свою болезнь с определенной причиной.

В диагностических целях, кроме сбора жалоб и анамнеза, проводили внешний осмотр лица, пальпаторно оценивали состояние лицевых стенок ОНП, осуществляли эндоскопию верхних дыхательных путей и лучевое исследование (рентгенография, КТ, МРТ) ОНП. К компьютерным методам исследования прибегали главным образом для определения размера образования, степени распространения и уточнения состояния стенок пазух и наличия в них патологических дефектов. В необходимых случаях больных консультировали невролог и окулист.

По локализации остеомы распределились следующим образом **(табл. 2)**.

У 4 больных вследствие распространения опухоли на соседние анатомические образования установить исходную локализацию не удалось.

У 2 больных имелся дефект лицевой стенки лобной пазухи, у 1 — задней стенки лобной пазухи, у 3 — орбитальной стенки, а у 5 оперированных имело место истончение (атрофия) мозговой (задней) стенки **(рис. 1)**.

Данные о частоте различных сопутствующих хронических воспалительных процессов в лобных пазухах при остеоме представлены в **табл. 3**.

Всем 42 пациентам было выполнено хирургическое вмешательство. При остеомах лобных пазух, не выходящих за пределы синуса, ограничивались классической фронтотомией (у 27). У 4 больных остеома лобных пазух имела двусторонний характер, в связи с чем разрез мягких

Таблица 2. **Локализация остеом околоносовых пазух**

Локализация	Число больных
Одна лобная пазуха	27
Одна решетчатая пазуха	4
Одна верхнечелюстная пазуха	1
Полость носа	1
Обе лобные пазухи	4
Одна лобная пазуха и решетчатый лабиринт	3
Верхнечелюстная пазуха и решетчатая пазуха	1
Основная пазуха	1

Таблица 3. **Частота сопутствующего синусита у больных с остеомой лобной пазухи**

Характер воспалительных процессов	Число больных
Полипоз слизистой оболочки	5
Гнойно-полипозный фронтит	3
Гнойный фронтит с прорывом гноя в подкожную клетчатку	2
Мукоцеле	6
Пиоцеле	1

Таблица 1. **Распределение пациентов с остеомами околоносовых пазух по полу и возрасту**

Пол	Возраст, годы					Всего
	15—20	21—30	31—40	41—50	51—70	
Мужчины	3	13	5	4	2	27
Женщины	1	7	3	3	1	15

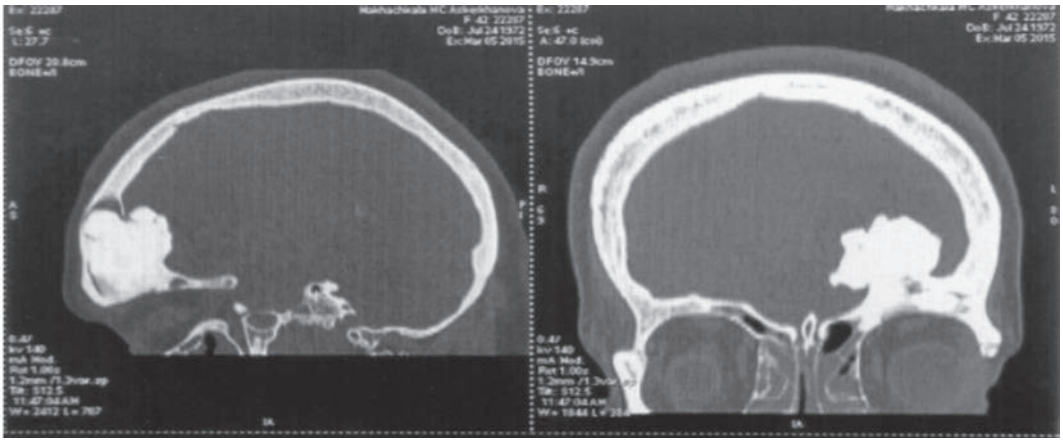

Рис. 1. **СКТ-исследование больного *Д.*, 32 года.**

В сагиттальной и фронтальной проекциях определяется остеома левой лобной пазухи с вдавлением в полость черепа.

тканей проводился вдоль обеих бровей. В случаях распространения опухоли в решетчатую пазуху лобный разрез продолжался вниз по боковой стенке наружного носа (3 больных). С помощью боковой ринотомии были удалены остеомы, локализовавшиеся в решетчатой пазухе (4 больных). У 1 больного остеома была диагностирована в верхнечелюстной пазухе, ему была выполнена гайморотомия по Колдуэллу—Люку. При локализации опухоли в полости носа (исходившей из средней носовой раковины), основной пазухе справа, верхнечелюстной и решетчатой пазух выполнено видеоэндоскопическое эндоназальное удаление через нос и гайморотомия через лицевую стенку. Препараты опухолей, удаленных при операции, представлены на **рис. 2 (см. на цв. вклейке)**.

В целях максимального сохранения лицевой стенки лобной пазухи и образования костного окна минимальных размеров для извлечения мобилизованной опухоли предложены различные способы остеотомии опухоли с помощью набора фрез, плоских и желобоватых долот, осциллярной пилы, хирургических щипцов.

В течение многих лет мы пользуемся хирургическим бором, с помощью которого уменьшаем объем остеомы с последующим извлечением ее через образованный небольшой дефект.

У 4 больных образовавшийся дефект передней стенки лобной пазухи был устранен путем имплантации аутохряща перегородки носа.

Патоморфологическое исследование тканей опухоли, выполненное в лаборатории кафедры патологической анатомии Дагмедакадемии, показало, что у 34 пациентов (80,9%) наблюдался компактный тип остеомы, у 4 (9,5%) — губчатый и у 4 (9,5%) — смешанный.

Таким образом, остеома околоносовых пазух является сравнительно распространенной патологией. Для определения размера остеомы, степени распространения и уточнения состояния стенок пазух необходимо использовать компьютерную томографию. С целью минимизации дефекта передней стенки лобной пазухи при удалении остеомы целесообразно уменьшить ее объем с помощью хирургического бора.

Конфликт интересов отсутствует.

ЛИТЕРАТУРА

1. Шахова Е.Г., Зайцев В.А., Бакумова О.Р., Козловская С.Е., Пелик Е.В. Крупные остеомы верхнечелюстных синусов. *Российская оториноларингология.* 2013;5:102-104.
2. Матвеев К.А., Наумеко А.Н., Чернушкевич И.И., Науменко Н.Н. Удаление остеомы лобной пазухи путем остеопластической фронтотомии с использованием бикоронарного доступа. *Российская оториноларингология*. 2012;6:100-105.
3. Пальчун В.Т., Магомедов М.М., Лучихин Л.А. *Оториноларингология.* Учебник для вузов. 2-е издание. М.: ГЭОТАР-Медиа; 2008.
4. Козлова А.В., Калина В.О., Гамбург Ю.Л. *Опухоли лор-органов*. М.: Медицина; 1979.
5. Смирнов Н.М. Остеома лобных пазух и пазух решетчатой кости с интракраниальным распространением, осложненная риногенным менингитом. *Журнал ушных, носовых и горловых болезней*. 1982;6:69-70.
6. Компанеец С.И. *Болезни носа и околоносовых пазух.* Киев: Госмедукриздание; 1949.
7. Благовещенская Н.С. *Сочетанные поражения лобных пазух и мозга*. М.: Медицина; 1972.
8. Волков А.Г. *Лобные пазухи.* Ростов-на-Дону: Феникс; 2000.
9. Зимонт Д.И. *Остеома полости носа и придаточных пазух.* В кн. Многотомное руководство по оториноларингологии. Том III. М.: Медгиз; 1963;183-184.

10. Гиндос М.Е. Остеома. В кн. Темкин Я.С., Рутенбург Д.М. *Хирургические болезни носа, придаточных пазух и носоглотки*. М.: Медгиз; 1949.

11. Торопова И.А. *Остеомы носа и околоносовых пазух (клиника, диагностика и лечение):* Дис. ... канд. мед. наук. М. 2007.

12. Rosado P, Torre A, De Vicente JC, Villalain L, Fernandez S. Osteoma of the maxillarysinus. *Oral Surgery*. 2010;3:4:152-154.
doi: 10.1111/j.1752-248X.2010.01099.x

13. Каримова Ф.С., Кирасирова Е.А., Хамзалиева Р.Б. Губчатая остеома верхнечелюстной пазухи. *Вестник оториноларингологии*. 2006;2:52-53.

14. Балакина Л.В., Науменко А.Н. Современные хирургические подходы в лечении остеом лобных пазух. *Российская оториноларингология*. 2014;1:3-7.

15. Vishwakarma R, Joseph ShT, Patel KB, Sharma A. Giant frontal osteoma: case report with review of literature. *Indian J Otolaryngol Head Neck Surg*. 2011;63(suppl 1):122-126.
doi: 10.1007/s12070-011-0170-5

16. Bertan Mendizabal, Perez Martinez, Martinez Vidal. Osteoplastik frontal sinus flap. Stady of 47 cases. *Acta otorinolarigol Esp*. 1998;49:380-384.

17. Savastano M, Guarda Nardini L, Marioni G, Staffieri A. The bicoronal approach for the treatment of a large frontal sinus osteoma. *American Journ of Otolaryngology — Head and Neck Medicine and Surgery*. 2007;28:6:427-429.
doi: 10.1016/i.amioto 2006.10.015

18. Chang SC, Chen PK, Chen YR, Chang CN. Treatment of frontal sinus osteoma using a craniofacial approach. *Ann Plast Surg*. 1997;38:455-459.
doi: 10.3892/ol.2013.1239

19. Балакина Л.В., Науменко А.Н., Аникин И.А., Матвеев К.А., Науменко Н.Н. Способ удаления остеомы из бикоронарного доступа с одномоментной реконструкцией дефекта стенок лобной пазухи. *Российская оториноларингология*. 2015;3:9-14.