doi: 10.17116/otorino201681164-65

Крупное инородное тело носа

К.м.н. Д.М. МУСТАФАЕВ

ЛОР-клиника (руководитель — проф. В.И. Егоров) Московского областного научно-исследовательского клинического института им. М.Ф. Владимирского, Москва, Россия, 129110

A large foreign body in the nose

D.M. MUSTAFAEV

M.F. Vladimirsky Moscow Regional Research Clinical Institute, Moscow, Russia, 129110

Ключевые слова: инородное тело, нос, травма лица, головы.

Keywords: foreign body, nose, facial injury.

Травмы ЛОР-органов составляют 10% от общего количества повреждений лица [1]. Изолированные ранения носа и околоносовых пазух (ОНП), как правило, не представляют опасности. Гораздо опаснее для жизни повреждения носа и ОНП с включением пограничных областей – глазницы, черепной полости, основания черепа и ретромаксиллярной ямки. Опасность таких комбинированных ранений обусловливается анатомо-топографическими особенностями данной области: близостью сонной артерии и кавернозного синуса, перекреста зрительных нервов, глазодвигательного, лицевого, тройничного и слухового нервов, а также всех трех черепных ямок [2].

Вопрос об удалении труднодоступных и вызывающих расстройства инородных тел ЛОР-органов решается при сопоставлении опасности операции с опасностью возможных повреждений.

Удаление крупных инородных тел, повреждающих различные отделы головы, остается сложной задачей оториноларингологов, челюстно-лицевых хирургов, нейрохирургов, и в каждом случае требует выработки индивидуальной тактики лечения. Удалению инородного тела, расположенного в глубоких отделах челюстно-лицевой области, должно предшествовать тщательное клинико-рентгенологическое обследование. Хирург, производящий удаление инородного тела из глубоких отделов челюстно-лицевой области, должен предусмотреть возможность профузного кровотечения как в момент удаления, так и в раннем послеоперационном периоде [3].

Вопрос о выборе оптимальной лечебной тактики приходится решать в каждом конкретном случае индивидуально. В связи с этим представляет интерес наблюдение успешного лечения пациента с крупным инородным телом носа.

Больной *П.*, 35 лет, поступил в ГБУЗ МО МОНИКИ им. М.Ф. Владимирского 05.01.15 из ЦРБ г. Лобня с жалобами на боль и наличие инородного тела в носу. Из анамнеза известно, что 05.01.15 во время работы в гараже при попытке ножом открыть крышку автомобильного аккумулятора произошел взрыв, после чего потерял сознание. После взрыва пациент обнаружил в левой половине носа нож, также отмечалось кратковременное кровотечение из носа, которое остановилось самостоятельно. Самостоятельно обратился в приемное отделение ЦРБ г. Лобня, бригадой скорой медицинской помощи переведен в МОНИКИ им. М.Ф. Владимирского.

При поступлении состояние средней тяжести. Сознание ясное, адекватен. Нарушений чувствительности и менингеальной симптоматики не выявлено. АД 110/80 мм рт.ст., тахикардия (пульс 100 в минуту, ритмичный, удовлетворительного наполнения), дыхание 16 в минуту.

При осмотре определяются множественные раны кожных покровов лица, субконъюнктивальная гематома слева, кровоизлияние в склеру, подвижность глазного яблока в полном объеме. Также визуализируется рукоятка ножа, выступающая косо из левой половины носа **(рис. 1)**.

На обзорной рентгенограмме черепа, полости носа и ОНП в двух проекциях в проекции левой половины полости носа определяется тень инородного тела металлической плотности, длиной около 5 см и шириной около 8—10 мм, занимающая пространство от преддверия носа до заднего конца средней носовой раковины слева. Конец ножа находится в полости носа вне стенок левой орбиты. Затемнены клетки решетчатого лабиринта слева **(рис. 2)**.

Анализы крови, мочи – без отклонений от нормы. Больной консультирован окулистом, неврологом, нейрохирургом, челюстно-лицевым хирургом.

Заключение невролога и нейрохирурга: закрытая черепно-мозговая травма. Сотрясение головного мозга. Ушиб головного мозга I степени.

Заключение окулиста: контузия левого глазного яблока легкой степени.

Учитывая стабильную гемодинамику, удовлетворительные показатели анализа крови, отсутствие видимых

© Д.М. Мустафаев, 2016

e-mail: mjavanshir@mail.ru

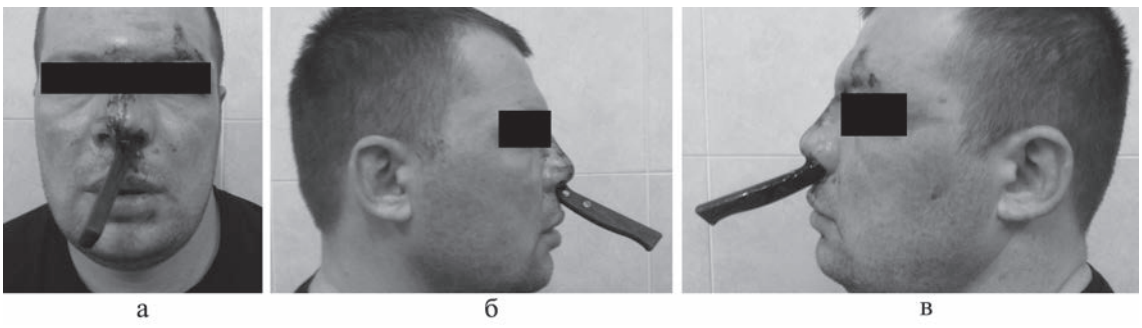

Рис. 1. **Пациент *П.*, 35 лет. Рукоятка ножа косо выступает из левой половины носа.**

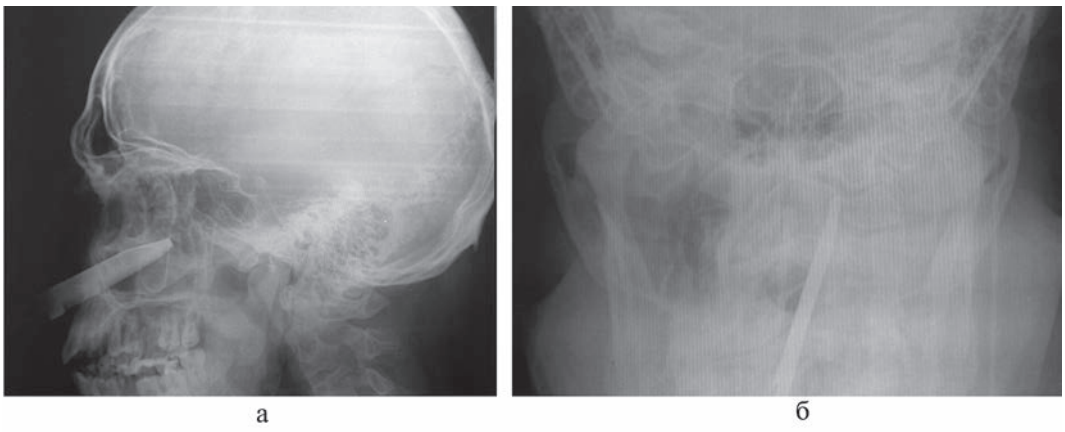

Рис. 2. **Рентгенография черепа, полости носа и ОНП в двух проекциях (а, б).**

В проекции левой половины полости носа определяется тень инородного тела металлической плотности, длиной около 5 см и шириной около 8—10 мм, занимая пространство от преддверия носа до заднего конца средней носовой раковины слева.

признаков кровотечения, рентгенологически установленную локализацию инородного тела, 05.01.15 под наркозом проведено удаление инородного тела (нож размером 16,0×1,0 см) из левой половины носа. При ревизии полости носа жестким эндоскопом повреждений латеральной стенки левой половины носа не выявлено. Данных за кровотечения из полости носа нет.

В послеоперационном периоде проводили общую и местную антибактериальную терапию, ежедневные перевязки в виде туалета полости носа под контролем жесткого эндоскопа.

Особенностью данного наблюдения является редкое травматическое повреждение лица с наличием в носу крупного инородного тела с экстраназальным внедрением, которое не привело к повреждению жизненно важных образований черепно-лицевой зоны. Своевременное хирургическое вмешательство, правильный выбор доступа к инородному телу, использование эндоскопической техники и интенсивная медикаментозная терапия в послеоперационном периоде предотвратили развитие серьезных внутричерепных и септических осложнений.

ЛИТЕРАТУРА

1. Пальчун В.Т., Кунельская Н.А., Кислова Н.М. Экстренная патология носа и околоносовых пазух. *Вестник оториноларингологии*. 1998;3:4-12.
2. Царькова Е.Г., Тюкин В.Ю., Мустафаев Д.М., Носова О.А., Копченко О.А. Эндоскопическое удаление большого инородного тела носа (дюбель). *Вестник оториноларингологии*. 2009;2:55-56.
3. Миронов А.А., Шагинян Г.Г., Артемьев М.Е., Анисимов А.З. Крупное инородное тело наружного слухового прохода, проникающее в позадичелюстную ямку и носоглотку. *Вестник оториноларингологии*. 2005;1:55-56.