Оптимизация пластического закрытия перфораций перегородки носа с помощью векторного анализа КТ-анатомии полости носа

Д.м.н., проф. А.И. КРЮКОВ, к.м.н. Г.Ю. ЦАРАПКИН, асп. Х.Ш. АРЖИЕВ, асп. М.Ю. ПОЛЯЕВА, врач Е.В. ГОРОВАЯ, к.м.н. Ю.А. КАРЮК

Московский научно-практический центр оториноларингологии (дир. — проф. А.И. Крюков) Департамента здравоохранения Москвы

Optimization of the plastic closure of perforations in the nasal septum with the use of vector analysis of CT-anatomy of the nasal cavity

A.I. KRYUKOV, G.YU. TSARAPKIN, KH.SH. ARZHIEV, M.YU. POLYAEVA, E.V. GOROVAYA, YU.A. KARYUK

Moscow Research and Practical Centre of Otorhinolaryngology, Moscow Health Department

Цель данной работы — разработка плоскостного шаблона, отражающего пространственное расположение мукоперихондрия/мукопериоста полости носа, который может быть использован в формировании педикулярных лоскутов при пластическом закрытии перфораций перегородки носа. На основании векторного анализа компьютерных томограмм полости носа 73 пациентов определены размеры мукоперихондрия/мукопериоста перегородки, дна и латеральной стенки полости носа. Полученная фигура (шаблон) имеет форму неправильного многоугольника. При экстраполировании реальной перфорации на данный шаблон, мы имеем возможность планирования операции по пластическому закрытию септальных перфораций.

Ключевые слова: перегородка носа, септопластика, реоперация на перегородке носа, перфорация перегородки носа.

The objective of the present study was to develop a planar template reflecting the spatial location of mucoperichondrium/mucoperiosteum in the nasal cavity that can be used to shape pedicled flaps for the plastic closure of perforations in the nasal septum. The vector analysis of computed tomograms of the nasal cavity obtained from 73 patients was employed to determine the size of the mucoperichondrium/mucoperiosteum of the septum, floor, and lateral wall of the nasal cavity. The resulting picture (template) has the form of an irregular polygon. Extrapolation of real perforation to such template makes it possible to more rationally plan surgery for the plastic closure of perforations in the nasal septum.

Key words: nasal septum, septoplasty, reoperation on the nasal septum, perforations in the nasal septum.

Септальная перфорация (СП) — объемный дефект перегородки носа (ПН), характеризующийся тем, что локально (или субтотально) отсутствуют все слои поврежденного органа. На данный момент нет четких сведений о распространенности этого заболевания. Возможно, это связано с тем, что большинство перфораций ПН носят ятрогенный характер и не вызывают клинических проявлений. По этиологическому признаку выделяют травматические, инфекционные, аутоиммунные, неопластические, токсические, лекарственные и идиопатические СП [1—3]. При выявлении перфорации ПН перед оториноларингологом стоят следующие задачи: определение причины данного заболевания, решение вопроса о возможности хирургического лечения, выбор необходимой хирургической тактики [4]. На первый взгляд в простом алгоритме действий врача заложено немало нерешенных вопросов, что в свою очередь может привести к необоснованным заключениям.

Исключив хронические воспаления в полости носа, включая саркоидоз и гранулематоз Вегенера, и оценив состояние и размеры перфорации ПН, врачу необходимо принять единственно верное решение в выборе тактики планируемого лечения. Как консервативное, так и хирургическое лечение СП требует от оториноларинголога определенного опыта. Пластическое восстановление структуры ПН является приоритетом в данном выборе. Невозможность полного закрытия перфорации ПН — тот «водораздел», который определяет показание к проведению консервативного лечения. В данном контексте мы не рассматриваем паллиативные хирургические вмешательства при перфорации ПН. Эти операции носят только симптоматическую направленность.

В 1964 г. W. Seiffert впервые описал пластическое закрытие СП. За это время предложено 27 общепризнанных способов пластики дефектов ПН [3], однако на данный момент нет однозначного решения, которое бы рассматривалось как единственно надежный способ пластического закрытия дефекта ПН. Существенным недостатком является то, что разработанные способы пластического закрытия перфораций ПН, несут в себе большую толику авторского субъективизма. В них не прослеживается обоснованность применения того или иного метода в отно-

© Коллектив авторов, 2013

© Вестник оторинолар., 2013

e-mail: lorcentr@mtu-net.ru

шении конкретного размера СП, а приводимые результаты отражают лишь хирургический опыт авторов. Возникает вопрос: на что должен ориентироваться хирург, выбирая тот или иной вид операции: на размер СП, на ее локализацию или на заявленную частоту удачных результатов хирургического лечения? Однозначного ответа нет и быть не может. Хирургию, и в частности оториноларингологию, можно сравнить с искусством, которое не терпит импровизаций. Приступая к пластическому закрытию перфорации ПН, врач должен четко представлять, с каким объемом тканей он работает, и только после этого может перейти к планированию операции. СП характеризуются большой вариабельностью как по форме, так и по локализации. При этом анатомические особенности полости носа не позволяют пространственно соотнести размеры и расположение дефекта к объему аутотканей, которые могут быть использованы в данном конкретном случае.

Таким образом, разработка плоскостного шаблона, отражающего пространственное расположение мукоперихондрия/мукопериоста, который может быть использован в формировании педикулярных лоскутов при пластическом закрытии перфораций ПН, представляется нам актуальной задачей. Решение данного вопроса значительно облегчит вопрос планирования операций, связанных с пластическим закрытием СП.

Нами была четко очерчена зона исследования, соответствующая расположению мукоперихондрия/мукопериоста, который может быть задействован в формировании перемещаемых лоскутов: область ПН на всем ее протяжении и высоте, дно полости носа и латеральная стенка до уровня крепления нижней носовой раковины. В отделении лучевой диагностики ГКБ №1 нами был проанализирован архивный материал компьютерных томограмм 73 пациентов, которым проводился диагностический поиск патологии носа и околоносовых пазух. Лиц женского пола было 31, мужского — 42. Возраст пациентов варьировал от 14 до 67 лет, при этом 18 обследованных были моложе 22 лет. 47 пациентам данное исследование проводилось в связи с хроническим поражением околоносовых пазух, 12 — с травматическим повреждением орбитальной стенки верхнечелюстной пазухи, у 14 обследованных подтверждено искривление ПН. Основной задачей, стоящей перед нами, было измерить искомые площади, находящиеся в трех различных плоскостях (плоскость, соответствующую плоскости ПН; плоскости дна и латеральной стенки носа), а полученные результаты свести в одноплоскостную фигуру.

На основании имеющихся цифровых сканов компьютер выстраивал мультипланарные реконструкции (реформации) ПН, дна и латеральной стенки полости носа во фронтальной и сагиттальной плоскостях. Далее на пяти уровнях компьютерного сканирования мы проводили векторное измерение при помощи программы, заложенной в компьютере томографа. Векторы, проходящие в плоскости ПН, имели стандартные характеристики — прямолинейные отрезки с определенным направлением и длиной. Форма векторов, проходящих по дну полости носа и по ее латеральной стенке, соответствовала кривизне костных образований **(рис. 1)**.

Основной линией был выбран вектор, проведенный вдоль основания ПН от внутреннего конца твердого неба (точки D) до края носовой ости (точка N). Вектор ND был принят за горизонталь, от которой под прямым углом в четырех точках (A, B, C, D) отходили векторы к верхнему краю ПН (точки E, F, G, H) и к месту крепления нижней носовой раковины (точки J, K, L, M): точка A — уровень переднего конца нижней носовой раковины, точка B — уровень границы передней и средней трети нижней носовой раковины, точка C — уровень границы средней и задней трети нижней носовой раковины, точка D — край твердого неба. Полученные данные (длина вектора в мм), которые выдавал компьютер, мы систематизировали и подвергали математической обработке. В результате статистического анализа мы не нашли достоверной закономерности между полом и возрастом пациентов и полученными величинами: AB=BC=CD=17,0±0,14 мм, ND=54,1±0,08 мм, AE=45,5±0,07 мм, BF=43,9±0,10 мм, CG=42,9±0,10 мм, DH=20,34±0,11 мм, AJ=18,6±0,07 мм, BK=29,7±0,10 мм, CL=24,9±0,12 мм, DM=21,87±0,09 мм ($p<0,05$). Параметры векторов NP (точка P — край носовой кости) и NO (точка O — вершина каудального края четырехугольного хряща), находящиеся в плоскости ПН, были получены в предыдущих наших работах, связанных с определением формы септального стента [5]. Результаты измерений, проводимых в трех плоскостях, мы представили в одноплоскостной фигуре **(рис. 2)**.

Соединив точки, соответствующие окончанию вектора, между собой, мы получили неправильный многоугольник, который является плоскостным шаблоном планирования операции по пластическому закрытию перфорации ПН мукоперихондриальными или мукопериостальными лоскутами для левой половины полости носа. Линия ND делит шаблон на две неравнозначные части: многоугольник NOPEFGHD соответствует ПН и многоугольник NJKLMD соответствует дну и латеральной стенке полости носа **(рис. 3)**. Шаблоном для правой половины носа является зеркальное отображение данного шаблона.

Применив математические расчеты, мы определили площади двух неправильных многоугольников: SNOPEFGHD=2564,18 мм²; SNJKLMD=1257,8 мм². Как видно, соотношение полученных площадей равно 2,04.

Если экстраполировать размеры реальной перфорации на данный шаблон (в масштабе 1:1), тогда мы имеем возможность планировать пластическое закрытие перфорации ПН аутотканями на дооперационном этапе. Нами определены условия, которые должны соблюдаться при планировании данной операции на плоскостном шаблоне: выкраиваемый лоскут слизистой оболочки полости носа должен иметь одну, а лучше — две питательные ножки, так как пластика СП свободными тканями обречена на неудачу; угол вращения перемещаемого лоскута не должен превышать 30°; приоритет отдается тканям, находящимся на дне и латеральной стенке полости носа; выкраивание лоскута слизистой оболочки ПН является крайней мерой, так как образовавшийся плоскостной дефект покровных тканей в своем развитии может преобразоваться в объемный, т.е. в перфорацию.

В качестве примера представляем планирование хода операции по пластическому закрытию перфорации ПН у пациента *Н.*, 41 года. При эндоскопическом осмотре полости носа нами выявлена СП со следующими характеристиками: дефект ПН имеет овальную форму, при этом максимальный размер 2,2 см располагается по длине ПН; высота перфорации составляет 1,1 см; передний ее край находится на уровне переднего конца нижней носовой раковины; между нижним краем СП и дном полости носа

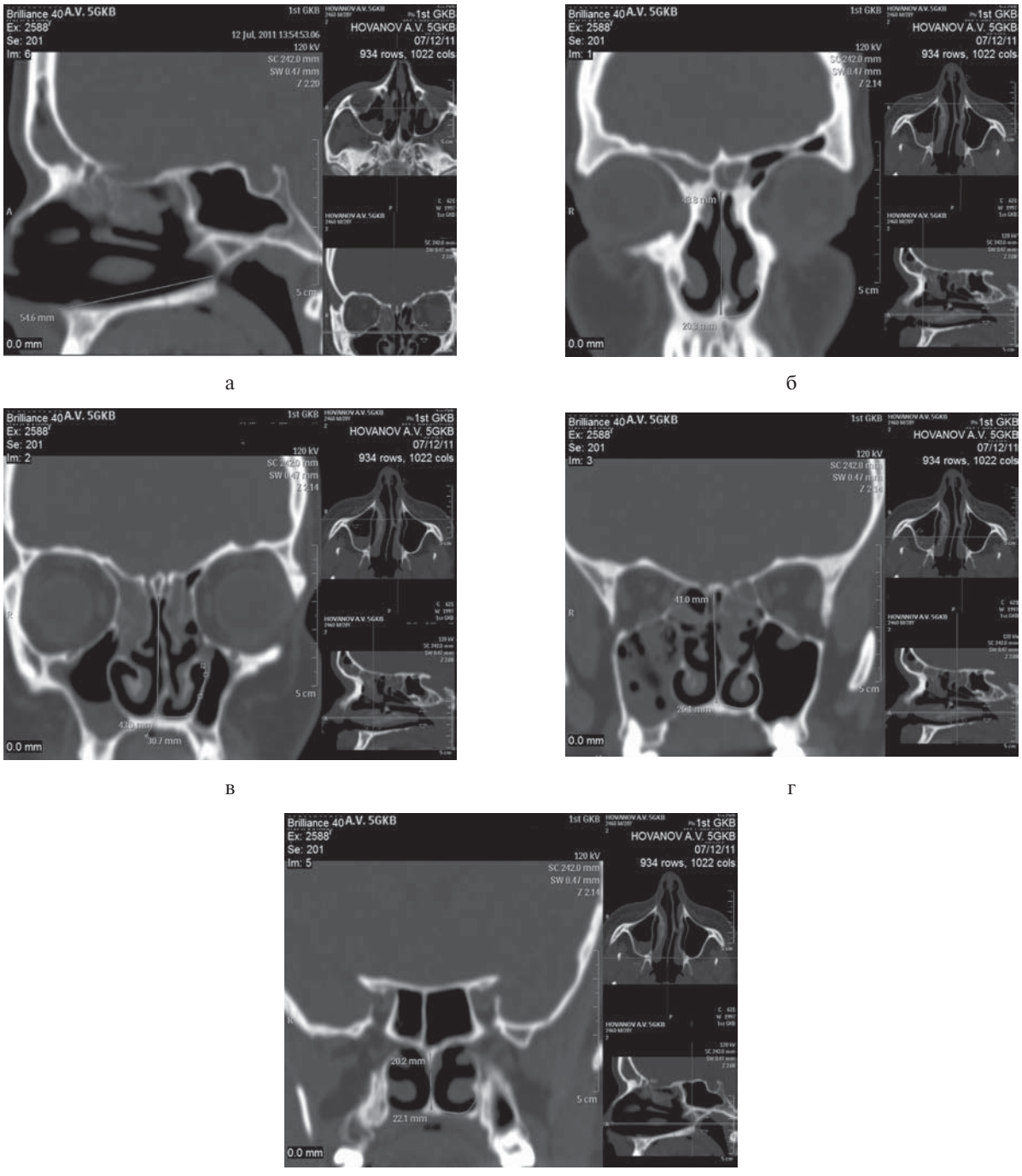

Рис. 1. **Векторное измерение по данным КТ околоносовых пазух носа пациента *Х.*, 32 лет.**

а — уровень плоскости ПН; б — уровень переднего конца нижней носовой раковины; в — уровень границы передней и средней трети нижней носовой раковины; г — уровень границы средней и задней трети нижней носовой раковины; д — уровень края твердого неба.

имеется остаток ПН в виде полоски высотой 3 мм. Для облегчения планирования можно привести овальную форму дефекта к прямоугольнику. СП с заданными характеристиками (размеры и расположение) мы экстраполируем на плоскостной шаблон в масштабе 1:1 **(рис. 4)**. Планируемый ход операции на левой половине носа показан на **рис. 5**.

Учитывая тот факт, что послеоперационный дефект f располагается на латеральной стенке полости носа и его дне, в правой половине носа запланирован аналогичный

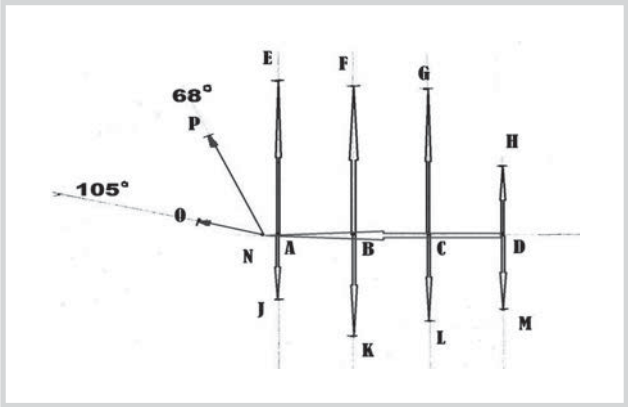

Рис. 2. **Результаты векторного измерения, выведенные на одну плоскость.**

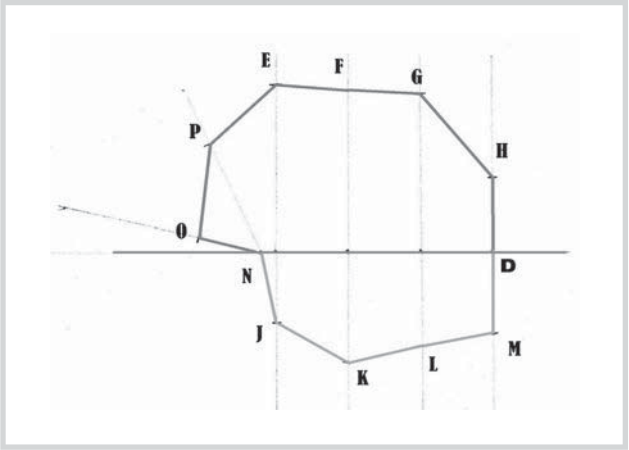

Рис. 3. **Плоскостной шаблон расположения слизистой оболочки полости носа, который может быть использован в формировании педикулярных лоскутов при пластическом закрытии перфораций ПН.**

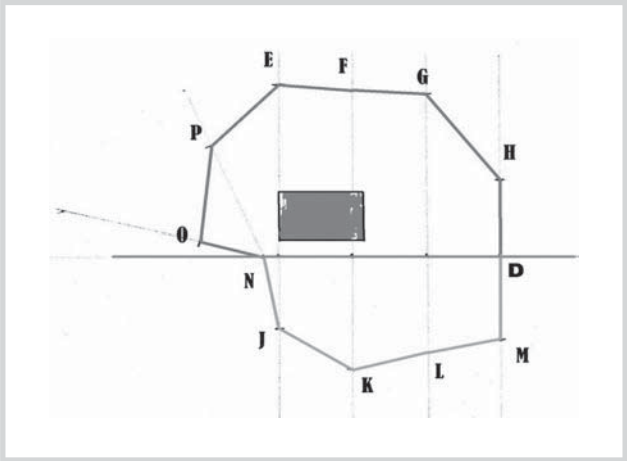

Рис. 4. **Экстраполяция СП (заштрихованный прямоугольник) на плоскостной шаблон. Масштаб 1:1.**

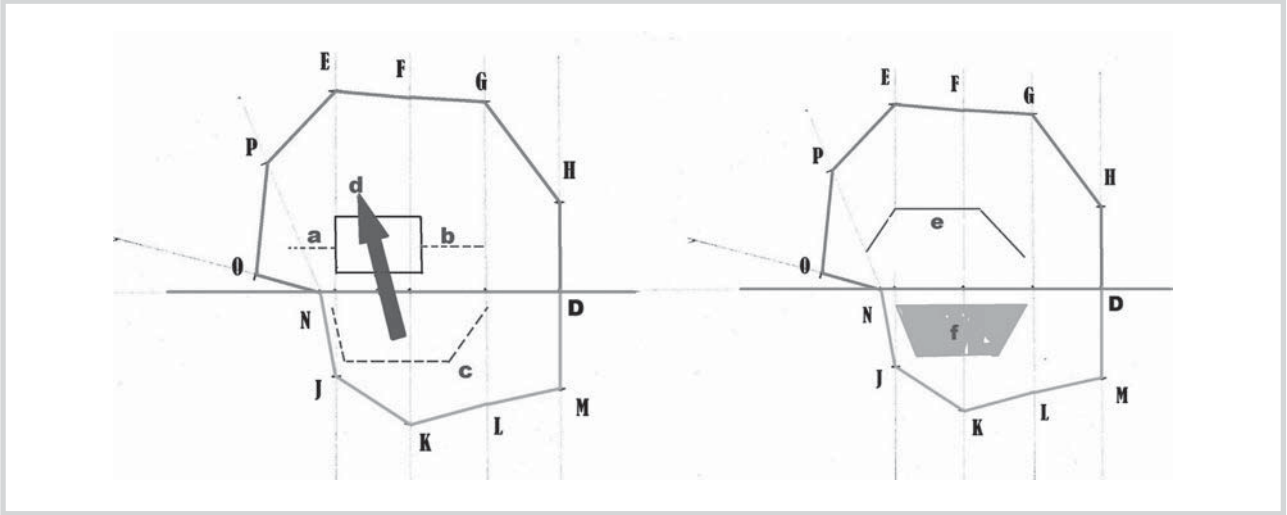

Рис. 5. **Планирование хода операции по закрытию СП у пациента *Н.*, 41 года.**

a, b, c — разрезы, мобилизующие мукоперихондриальный лоскут; d — направление смещения мукопериостального лоскута; e — лоскуты слизистой оболочки сопоставлены, плоскостной дефект ПН закрыт; f — дефект слизистой оболочки дна и латеральной стенки полости носа.

объем хирургического вмешательства. Таким образом, спланированная «на бумаге» операция была с успехом воплощена в жизнь.

Конечно же, при более обширных дефектах ПН решение поставленной задачи может иметь более сложный, многоступенчатый алгоритм действий хирурга с рассмотрением варианта пластики, использующей лабиарные или турбинальные лоскуты. Если и такое решение не представляется возможным, тогда приемлемо многоэтапное хирургическое вмешательство.

На наш взгляд, полезность данного плоскостного шаблона заключается также в том, что начинающий хирург, планируя операцию по пластике перфорации ПН, может предвидеть и на догоспитальном этапе наглядно обсудить с больным некоторые осложнения, касающиеся наружных изменений формы носа. Так, если перфорация ПН (или ее часть) находится в локусе NOPE многоугольного шаблона, то в результате операции большая вероятность ретракции колумеллы с формированием послеоперационной деформации наружного носа, так называемый «клюв попугая». При такой же локализации СП в ходе операции возможно понижение высоты спинки носа.

Таким образом, разработанный нами плоскостной шаблон, отражающий реальные размеры ПН, дна и латеральной стенки полости носа до уровня крепления нижней носовой раковины, дает возможность планировать ход предстоящей операции по пластическому закрытию СП мукоперихондриальными/мукопериостальными лоскутами. Этот метод может быть рекомендован к использованию в практическом здравоохранении.

ЛИТЕРАТУРА

1. *Мейер Р.* Перфорации перегородки носа должны и могут быть закрыты. Рос ринология 1995; 3—4: 12—27.
2. *Døsen L.K., Haye R.* Nasal septal perforation 1981—2005: changes in etiology, gender and size. BMC Ear Nose Throat Disord 2007; 7: 1.
3. *Re M., Paolucci L., Romeo R., Mallardi V.* Surgical treatment of nasal septal perforations. Our experience. Acta Otorhinolaryngol Ital 2006; 26: 2: 102—109.
4. *Younger R., Blookmanis A.* Nasal septal perforations. J Otolaryngol 1985; 14: 126—131.
5. *Крюков А.И., Царапкин Г.Ю., Туровский А.Б.* Оригинальный способ определения формы и фиксации септальных стентов. Вестн оториноларингол 2008; 3: 42—45.