Гигантское грибковое тело клиновидной пазухи с деструкцией основания черепа

Г.А. ПОЛЕВ[1], к.м.н. Т.А. ГАЛКИНА[2]

[1]ФГБУ «Научно-клинический центр оториноларингологии» ФМБА России; [2]ФГБУЗ «КБ №86» ФМБА России, Москва

The giant fungal body in the sphenoidal sinus and the destruction of the skull base

G.A. POLEV, T.A. GALKINA

Research Centre of Otorhinolargingology; Russian Federal Medico-Biological Agency, Moscow

Цель исследования — оценка эффективности применения оптических систем с меняющимся углом обзора при эндоскопических операциях на околоносовых пазухах. Представлено клиническое наблюдение пациента с гигантским грибковым телом клиновидной пазухи, частично разрушившим костный канал зрительного нерва и внутренней сонной артерии. Произведена эндоскопическая сфеноидотомия парасептальным доступом с применением синускопа с меняющимся углом обзора. Показано, что применение оптики с меняющимся углом обзора позволяет экономить время операции, облегчает ориентацию в труднодоступных регионах, обеспечивает лучший контроль при удалении новообразований основания черепа.

Ключевые слова: эндоскопическая хирургия околоносовых пазух и основания черепа, синускоп, грибковый синусит.

The objective of the present study was to estimate the efficacy of the optical systems with the variable visual field angle applied for the endoscopic interventions on the paranasal sinuses. The authors report a clinical observation of the patient presenting with the giant fungal body in the sphenoidal sinus responsible for the partial destruction of the bone canal of the optic nerve and the internal carotid artery. The patient was treated by endoscopic shenoidotomy through the paraseptal approach with the use of a sinuscope with the variable visual field angle. It was shown that the use of optical devices with the variable visual field angle makes it possible to significantly reduce the duration of the surgical intervention, facilitates orientation in the difficult-of-access regions , and ensures adequate control during the removal of neoplasms at the basis of the skull.

Key words: endoscopic surgery on paranasal sinuses and skull basis, sinuscope, fungal sinusitis.

Несмотря на некоторые разногласия относительно классификации грибковых риносинуситов (ГРС), общепринятая система разделяет ГРС на инвазивные и неинвазивные в зависимости от степени инвазии мицелия в слизистую оболочку по данным гистологического исследования. К инвазивным ГРС относятся: острый инвазивный (фульминантный) ГРС, гранулематозный инвазивный ГРС и хронический инвазивный ГРС. Группа неинвазивных ГРС включает аллергический грибковый риносинусит и грибковое тело.

Грибковое тело представляет собой плотный конгломерат грибковых гиф в одной из околоносовых пазух (чаще всего верхнечелюстной) без признаков инвазии в слизистую оболочку [1]. Для описания грибкового тела в литературе попеременно использовались различные термины, такие как мицетома, аспергиллома и хроническая неинвазивная гранулема [2]. Использование термина «мицетома» сегодня не считается корректным, поскольку под мицетомой подразумевается локальная хроническая инвазия бактерий или грибов в подслизистый слой с формированием гранулемы. Термин «аспергиллома» также некорректен, так как данный процесс не всегда вызывается грибком рода *Aspergillus*. Общепринятым, таким образом, является термин «грибковое тело». Данный патологический процесс характеризуется следующими критериями: затемнение полости пазухи по данным рентгенологического исследования (при этом может наблюдаться гетерогенность затемнения, слизисто-гнойное отделяемое в полости пазухи, плотный конгломерат грибковых гиф при отсутствии признаков инвазии слизистой оболочки), а также неспецифическое хроническое воспаление слизистой оболочки [3]. Интересно, что этот процесс чаще поражает женщин среднего и пожилого возраста, напротив, все формы инвазивного и хронического аспергиллеза чаще обнаруживаются у мужчин [4]. Использование термина «грибковое тело» подразумевает отсутствие инвазии в слизистую оболочку, однако в редких случаях происходит инвазия, к чему предрасполагает иммуносуппрессия, например после трансплантации почки [5]. Грибковое тело имеет характерную крошащуюся консистенцию, также в подавляющем большинстве случаев наблюдается гетерогенность затемнения пазухи по данным компьютерной томографии [6]. Приблизительно в 70% случаев диагноз грибкового тела ставится только по данным гистологического исследования и микроскопии, посевы при этом оказываются отрицательными. Общепринятой ранее тактикой являлась биопсия слизистой оболочки пораженной пазухи для установления отсутствия инвазии, однако в литературе описаны случаи развития инвазивного аспергиллеза с летальным исходом после взятия фрагментов слизистой оболочки при наличии грибкового тела в клиновидной пазухе [7]. Таким образом, для постановки диагноза достаточно данных лучевых методов диагностики, интраоперационных наблюдений, а также микроскопического исследования фрагментов грибкового тела.

Целью данной работы является оценка эффективности применения оптики с меняющимся углом обзора при эндоскопических операциях на клиновидной пазухе.

Представляем клиническое наблюдение ГРС.

Больной *Е.*, 73 лет, поступил с жалобами на двоение в глазах, головную боль умеренной интенсивности. Данные жалобы беспокоили больного около месяца; первое, на что он обратил

© Г.А. Полев, Т.А. Галкина, 2012
© Вестник оториноларингологии, 2012

Vestn Otorinolaringol 2012; 3: 96

e-mail: polev_gor@mail.ru

внимание, была невозможность сфокусировать взгляд на удаленных предметах. Больной был госпитализирован в неврологический стационар с подозрением на инсульт, где 3 недели лечился консервативно без эффекта. В связи с отсутствием эффекта от проводимого лечения пациенту выполнена магнитно-резонансная томография головного мозга, обнаружено новообразование клиновидной пазухи. При поступлении в ЛОР-стационар отведение левого глаза полностью отсутствовало. Больной консультирован офтальмологом, диагностировано паралитическое косоглазие левого глаза. Эндориноскопическая картина без особенностей, за исключением участка выбухания и гиперемии слизистой оболочки в области естественного соустья клиновидной пазухи слева.

В рамках предоперационной подготовки для представления об объеме костной деструкции выполнена КТ околоносовых пазух. Обнаружена эрозия костного канала зрительного нерва слева, костного канала левой внутренней сонной артерии (рис. 1). Принято решение о необходимости эндоскопической сфеноидотомии с ревизией клиновидной пазухи и, при необходимости, удалении новообразования с последующим его гистологическим исследованием. Предоперационный диагноз: новообразование клиновидной пазухи. Паралитическое косоглазие слева.

Произведена сфеноидотомия парасептальным доступом, при этом использовалась оптика ULYSS («Sopro-Comeg GmbH», Германия). Синускоп ULYSS с меняющимся углом обзора особенно удобен при операциях на клиновидной пазухе, поскольку позволяет дойти до расширенного соустья с торцевым углом обзора, а далее провести осмотр полости пазухи с помощью 45, 70 и 100° обзора. В данном случае это особенно значимо, поскольку при расширении естественного соустья и аспирации слизисто-гнойного отделяемого было визуализировано грибковое тело, движущееся маятникообразно в соответствии с пульсом пациента. Кроме того, основная масса грибкового тела располагалась ниже уровня естественного соустья. Поэтому возможность смены угла обзора, не выходя при этом из полости пазухи, позволила осмотреть латеральную стенку с выпячиванием канала зрительного нерва, зрительно-каротидное углубление, эрозированный канал внутренней сонной артерии, а также дно клиновидной пазухи. Смена угла обзора внутри клиновидной пазухи ощутимо сэкономила время операции, позволила чувствовать себя «безопаснее» в столь сложной ситуации (рис. 2). Заключительный клинический диагноз — грибковое тело клиновидной пазухи.

Послеоперационный период гладкий. На 5-й день произведен туалет оперированной полости под эндоскопическим контролем. Для лучшего осмотра оперированной полости также использована модель ULYSS. На 7-й день после операции отведение левого глаза восстановилось на 80%, исчезла головная боль. При эндоскопическом исследовании соустье клиновидной пазухи слева широкое, функционирует, что подтверждено данными КТ (рис. 3). Однако в связи с частичным разрушением канала левой внутренней сонной артерии пациенту рекомендовано динамическое наблюдение.

Заключение

Использование оптических систем с меняющимся углом обзора является новой вехой в развитии эндоскопической синусохирургии, позволяет экономить время операции, свободнее ориентироваться в одном из наиболее сложных анатомических регионов. Оптика ULYSS имеет диаметр 4,2 мм, что позволяет хирургу, привыкшему к применению стандартных 4-миллиметровых оптических систем, перейти к использованию новой оптики и ощутить удобство системы «5 в одном» (угол обзора может изменяться от 10 до 100°).

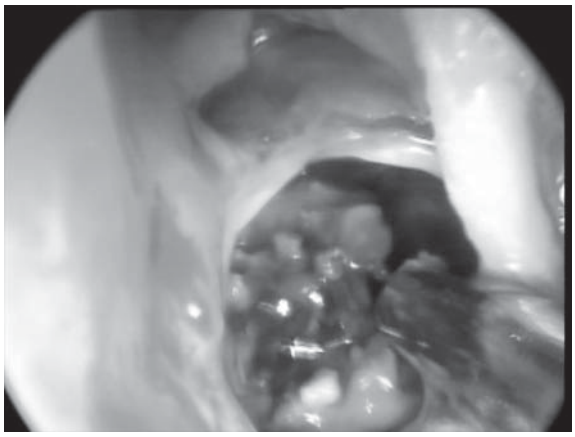

Рис. 2. **Эндофотография клиновидной пазухи больного *Е.***

После сфеноидотомии парасептальным доступом визуализировано грибковое тело, движущееся маятникообразно в такт пульсу пациента.



Рис. 1. **Компьютерная томограмма ОНП (аксиальная проекция) больного *Е.***

Затемнение обеих клиновидных пазух, дефекты костного канала зрительного нерва слева, костного канала левой внутренней сонной артерии (указано стрелками).

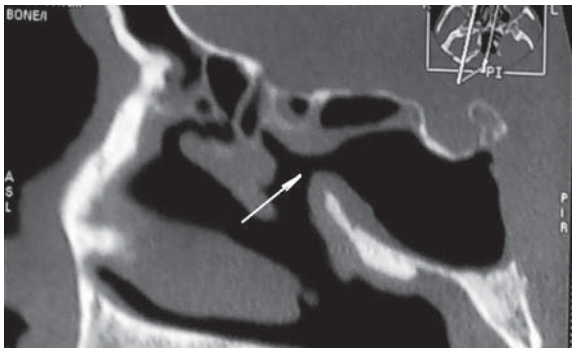

Рис. 3. **Компьютерная томограмма ОНП (аксиальная проекция) больного *Е.* на 7-е сутки после операции по поводу грибкового тела.**

Воздушность клиновидной пазухи полностью восстановлена, естественное соустье пазухи достаточного размера (указано стрелкой), что обеспечивает адекватную аэрацию пазухи в послеоперационном периоде.

ЛИТЕРАТУРА

1. *Grosjean P., Weber R.* Fungus balls of the paranasal sinuses: a review. Eur Arch Otorinolaryngol 2007; 264: 461—470.
2. *Ferguson B.J.* Definitions of fungal rhinosinusitis. Otolaryngol Clin North Am 2000; 33: 227—235.
3. *deShazo R.D., O'Brien M., Chapin K.* Criteria for the diagnosis of sinus mycetoma. J Allergy Clin Immunol 1997; 99: 475—485.
4. *Dufour X., Kauffmann-Lacroix C., Ferrie J.C., Goujon J.M., Rodier M.H., Klossek J.M.* Paranasal sinus fungal ball epidemiology, clinical features and diagnosis. A retrospective analysis of 173 cases from a single center in France, 1989—2002. Med Mycol 2006; 44: 61—67.
5. *Gungor A., Adusumilli V.* Fungal sinusitis: progression of diseases in immunosuppression — a case report. Ear Nose Throat J 1998; 77: 207—215.
6. *Dhong H.J., Jung J.Y., Park J.H.* Diagnostic accuracy in sinus fungus balls: CT scan and operative findings. Am J Rhinol 2000; 14: 227—231.
7. *Chakrabarti A., Ponikau J. et al.* Fungal Rhinosinusitis: A Categorization and Definitional Schema Addressing Current Controversies. Laryngoscope 2009; 119: 9: 1809—1818.