Вестник офтальмологии
2026, Т. 142, №5, с. 69–72
https://doi.org/10.17116/oftalma202614205169

Russian Annals of Ophthalmology
2026, vol. 142, №5, pp. 69–72
https://doi.org/10.17116/oftalma202614205169

Клинический случай окклюзии ветви центральной артерии сетчатки при наследственной тромбофилии

© Лола Салимовна Хамраева, Гузал Хусановна Хакимова, Шохсанам Улугбек кизи Назаркулова

Ташкентский государственный медицинский университет, Ташкент, Республика Узбекистан

РЕЗЮМЕ

Окклюзия ветви центральной артерии сетчатки (ОВЦАС) — крайне редкое сосудистое событие в педиатрической популяции. В отличие от пожилых пациентов, у которых основной причиной является атеросклероз, ОВЦАС у детей и подростков часто связана с системными состояниями, включая гиперкоагуляцию и генетическую предрасположенность к тромбозам. В статье представлен случай клинического наблюдения ребенка с окклюзией ветвей ЦАС, ассоциированной с полиморфизмом генов фолатного цикла и системы гемостаза. Офтальмоскопия и оптическая когерентная томография (ОКТ) выявили локальный ишемический отек сетчатки вдоль нижневисочной ветви ЦАС. Системное обследование и молекулярно-генетическое тестирование определили комбинированную генетическую тромбофилию: гетерозиготную мутацию гена *MTHFR* (*A1298C*) и гомозиготный полиморфизм PAI-1 (4G/4G). Также было отмечено повышение уровня D-димера (0,65 мкг/мл). Проведена комплексная консервативная терапия, направленная на улучшение микроциркуляции сосудов в сетчатке, расширение капилляров, снижение уровня внутриглазного давления, стабилизацию реологических свойств крови, усиление нейропротекции. Несмотря на то что максимально корригированная острота зрения восстановилась до 1,0, сохранилась стойкая абсолютная скотома в верхневнутреннем квадранте, соответствующая зоне вторичной атрофии внутренних слоев сетчатки в зоне поражения, зафиксированной на контрольной ОКТ. Данный случай подчеркивает клиническую значимость мультидисциплинарного подхода при лечении сосудистых окклюзий сетчатки у детей. ОВЦАС у ребенка следует рассматривать как потенциальный маркер серьезной системной патологии, в частности наследственной тромбофилии, что требует раннего вмешательства для предотвращения дальнейших осложнений.

Ключевые слова: *окклюзия ветви центральной артерии сетчатки, детская офтальмология, генетическая тромбофилия, мутация MTHFR, полиморфизм PAI-1, ишемия сетчатки, оптическая когерентная томография.*

ИНФОРМАЦИЯ ОБ АВТОРАХ:
Хамраева Л.С. — e-mail: lola251167@mail.ru; https://orcid.org/0000-0003-0221-702X
Хакимова Г.Х. — e-mail: guzalkhakimova@mail.ru; https://orcid.org/0009-0008-3359-6273
Назаркулова Ш.У. — e-mail: shokhsanamulugbekovna94@gmail.com; https://orcid.org/0009-0000-9318-3042
Автор, ответственный за переписку: Хамраева Лола Салимовна — e-mail: lola251167@mail.ru

КАК ЦИТИРОВАТЬ:
Хамраева Л.С., Хакимова Г.Х., Назаркулова Ш.У. Клинический случай окклюзии ветви центральной артерии сетчатки при наследственной тромбофилии. *Вестник офтальмологии*. 2026;142(5):69–72. https://doi.org/10.17116/oftalma202614205169

Clinical case of branch retinal artery occlusion in inherited thrombophilia

© L.S. Hamraeva, G.Kh. Xakimova, Sh.U. Nazarkulova

Tashkent State Medical University, Tashkent, Republic of Uzbekistan

ABSTRACT

Branch retinal artery occlusion (BRAO) is an extremely rare vascular event in the pediatric population. Unlike elderly patients, in whom atherosclerosis is the primary cause, BRAO in children and adolescents is often associated with systemic conditions, including hypercoagulation and genetic predisposition to thrombosis. Ophthalmoscopy and OCT revealed local ischemic retinal edema along the inferior temporal branch of the central retinal artery. Systemic examination and molecular genetic testing revealed combined genetic thrombophilia: heterozygous mutation of the *MTHFR* gene (*A1298C*) and homozygous PAI-1 polymorphism (4G/4G). There was also an increase in the level of D-dimer (0.65 μg/ml). The patient received comprehensive conservative therapy aimed at improving microcirculation in the retinal vessels, dilating capillaries, lowering intraocular pressure, stabilizing the rheological properties of blood, and enhancing neuroprotection. Despite the fact that the best-corrected visual acuity (BCVA) was restored to 1.0, there was a persistent absolute scotoma in the upper nasal quadrant, corresponding to the area of secondary atrophy of the inner retinal layers in the affected zone recorded on follow-up OCT. This case highlights the clinical importance of a multidisciplinary approach in the treatment of retinal vascular occlusions in children. BRAO in a child should be considered as a potential marker of serious systemic disease, in particular hereditary thrombophilia, which requires early intervention to prevent further complications.

Keywords: *branch retinal artery occlusion, pediatric ophthalmology, genetic thrombophilia, MTHFR mutation, PAI-1 polymorphism, retinal ischemia, optical coherence tomography (OCT).*

INFORMATION ABOUT THE AUTHORS:
Hamraeva L.S. — e-mail: lola251167@mail.ru; https://orcid.org/0000-0003-0221-702X
Xakimova G.Kh. — e-mail: guzalkhakimova@mail.ru; https://orcid.org/0009-0008-3359-6273
Nazarkulova Sh.U. — e-mail: shokhsanamulugbekovna94@gmail.com; https://orcid.org/0009-0000-9318-3042
Corresponding author: Khamraeva L.S. — e-mail: lola251167@mail.ru

TO CITE THIS ARTICLE:
Hamraeva LS, Xakimova GKh, Nazarkulova ShU. Clinical case of branch retinal artery occlusion in inherited thrombophilia. *Russian Annals of Ophthalmology = Vestnik oftal'mologii*. 2026;142(5):69–72. (In Russ.). https://doi.org/10.17116/oftalma202614205169

Окклюзия ветвей центральной артерии сетчатки (ЦАС) в педиатрической популяции является казуистическим событием. В отличие от старшей возрастной группы, где доминирующим этиологическим фактором выступает атеросклероз, у детей и подростков на первый план выходят системные патологии: коагулопатии, васкулиты и генетические детерминанты тромбофилии. Несмотря на то что патогенез окклюзии ветвей ЦАС у взрослых детально изучен [1], в педиатрической практике данное состояние остается диагностическим вызовом из-за его редкости и специфической этиологии [2]. Информация, касающаяся окклюзии ветвей ЦАС у детей, базируется преимущественно на клинических материалах российских ученых и рекомендациях American Academy of Ophthalmology, научных обзорах по окклюзиям артерий сетчатки, отдельных case-reports у пациентов 8—17 лет, исследованиях системных причин (инфекция, эмболия, тромбофилия) [3—6]. Рандомизированных исследований в педиатрической популяции нет, терапия основана на экспертных мнениях и индивидуальной оценке причины [7—9]. Окклюзия ветвей центральной артерии сетчатки (ОВЦАС) в педиатрической практике встречается крайне редко, составляя менее 1% от всех случаев окклюзий артерий сетчатки. В отличие от взрослых пациентов, у которых ведущим этиологическим фактором является атеросклероз и эмболия сонных артерий или сердца, у подростков этиология мультифакторна и часто связана с наследственными или приобретенными нарушениями системы гемостаза.

Представлен случай клинического наблюдения ребенка с окклюзией ветвей ЦАС, ассоциированной с полиморфизмом генов фолатного цикла и системы гемостаза. Пациентка *З.* 14 лет поступила в офтальмологическое отделение детской многопрофильной клиники Ташкентского государственного медицинского университета с жалобами на внезапное появление фиксированного «темного пятна» перед левым глазом (OS). Симптоматика развивалась остро, за 5 дней до обращения. После этапа амбулаторного обследования офтальмологом и неврологом по месту жительства пациентка была направлена в нашу клинику. Из анамнеза: соматически здорова, в течение последних 6 мес перенесла ОРВИ, заболевания органа зрения и травмы головы в прошлом отрицаются. Семейный анамнез по ранним тромбоэмболическим осложнениям не отягощен. Отмечены зрительные нагрузки, связанные с учебным процессом. При поступлении общее состояние расценено как относительно удовлетворительное. Соматический статус без выраженных отклонений. Офтальмологический статус: Visus: OD (правый глаз) = 1,0; OS (левый глаз) = 0,5 (не корригирует). Уровень ВГД 15/16 мм рт. ст. (по Маклакову). Передний отрезок: OU (оба глаза) — без патологических изменений, среды прозрачны. Офтальмоскопия OS: диск зрительного нерва бледно-розовый, отмечается деколорация с височной стороны. Артерии сужены, вены умеренно расширены. В парамакулярной зоне и по ходу нижней височной ветви ЦАС визуализируется локальный ишемический отек сетчатки (характерный симптом «матово-белого» прокрашивания). OD**:** без патологии. *Дополнительные исследования*. Оптическая когерентная томография (ОКТ) до поступления **(рис. 1)**: признаки интраретинального отека, гиперрефлективность внутренних слоев сетчатки, что соответствует острому периоду ишемии в бассейне нижней височной ветви ЦАС. Компьютерная периметрия**:** выявлена абсолютная скотома в верхневнутреннем квадранте поля зрения левого глаза, топографически соответствующая зоне ишемии сетчатки. В-сканирование глазного яблока: оболочки прилежат, деструктивных изменений в хрусталике и стекловидном теле не выявлено.

Для верификации этиологии процесса проведено мультидисциплинарное обследование для исклю-

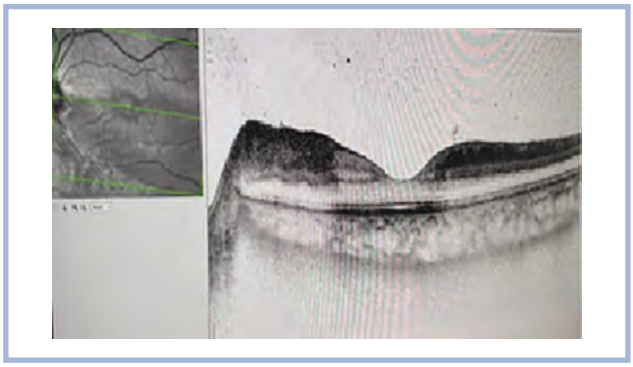

Рис. 1. **Результат ОКТ сетчатки пациентки до поступления в стационар.**
Fig. 1. **OCT image of the patient's retina before admission to hospital.**

чения системных и очаговых поражений. МРТ головного мозга: патологических изменений вещества мозга не выявлено, косвенные признаки внутричерепной гипертензии. Кардиологическое обследование: ЭхоКГ — патологии клапанного аппарата нет; ЭКГ — неполная блокада правой ножки пучка Гиса. Лабораторный профиль: С-реактивный белок — отрицательный, антистрептолизин — О (специфические антитела на стрептококки) — отрицательный, ревматоидный фактор — отрицательный. Общий анализ крови: Hb — 95 г/л (анемия легкой степени), цветовой показатель — 0,74. Антитела класса IgG к коронавирусу SARS-CoV-2 (COVID-19) — 1,90. Коагулограмма: протромбиновый индекс — 83%, лабораторный показатель степени свертываемости крови — 1,12, фибриноген — 2,9 г/л. Отмечено повышение уровня D-димера до 0,65 мкг/мл (норма до 0,55 мкг/мл). Молекулярно-генетический анализ: выявлена гетерозиготная мутация гена *MTHFR* (*A1298C*) и гомозиготная мутация гена *PAI-1* (*4G/4G*). Заключение гематолога: генетическая тромбофилия. Заключение невролога: вегетососудистая дистония.

Проведенное комплексное клинико-инструментальное и лабораторное обследование позволило исключить кардиогенную и воспалительную природу окклюзии. По данным эхокардиографии патологии клапанного аппарата не выявлено, показатели С-реактивного белка, АСЛО и ревматоидного фактора находились в пределах нормы, что делает маловероятным наличие системного васкулита или аутоиммунного процесса. Также не выявлено очаговой патологии центральной нервной системы по данным МРТ головного мозга. Повышение уровня D-димера до 0,65 мкг/мл в остром периоде свидетельствовало об активации внутрисосудистого свертывания крови. Результаты молекулярно-генетического анализа (гетерозиготная мутация гена *MTHFR* (*A1298C*) и гомозиготный полиморфизм гена *PAI-1* (*4G/4G*)) позволили верифицировать наследственную тромбофилию как ведущий этиопатогенетический фактор. Дополнительным предрасполагающим фактором, вероятно, явилась анемия легкой степени (Hb — 95 г/л), способствующая развитию гемической гипоксии и усугублению ишемии сетчатки. Проведена комплексная консервативная терапия, направленная на улучшение микроциркуляции в ретинальных сосудах, коррекцию гемореологических нарушений и нейропротекцию. Инфузионная терапия включала реополиглюкин, никотиновую кислоту и мексидол. Местно применялись периокулярные инъекции дексаметазона и ретиналамина, а также инстилляции гипотензивных и противовоспалительных препаратов. Системная терапия включала антиагреганты (ацетилсалициловая кислота), диуретики (ацетазоламид в сочетании с калийсодержащими препаратами) и препараты фолиевой кислоты по рекомендации гематолога. На фоне проводимого лечения к 5-м суткам отмечена положительная динамика: уменьшение ишемического отека сетчатки, повышение остроты зрения левого глаза до 0,6—0,7 с последующим восстановлением максимально корригированной остроты зрения до 1,0 **(рис. 2)**. Через 3 нед после выписки офтальмоскопически признаки отека сетчатки не определялись, однако по данным ОКТ сохранялись признаки атрофии внутренних слоев сетчатки в зоне ишемии **(рис. 3)**. По результатам компьютерной периметрии сохранялась стойкая абсолютная скотома в верхненосовом квадранте поля зрения, топографически соответствующая зоне поражения. Несмотря на полное восстановление остроты зрения, функциональный дефект сохранялся, что свидетельствует о необратимом ишемическом повреждении нейросенсорных структур сетчатки.



Рис. 2. **Результат ОКТ сетчатки пациентки на 5-е сутки лечения.**
Fig. 2. **OCT image of the patient's retina on day 5 of treatment.**

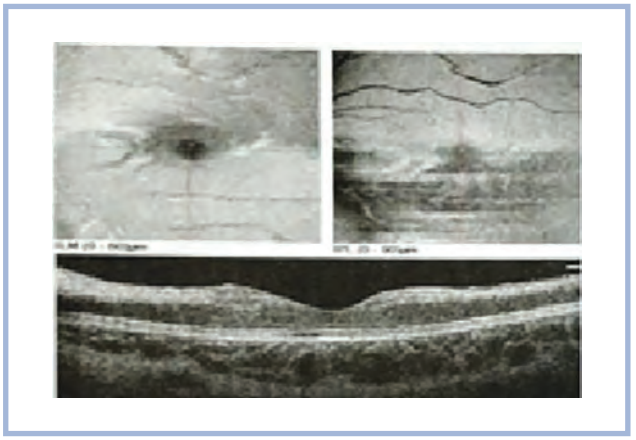

Рис. 3. **Результат ОКТ сетчатки пациентки через 3 нед после выписки из стационара.**
Fig. 3. **OCT image of the patient's retina 3 weeks after discharge from the hospital.**

Данный клинический случай демонстрирует необходимость высокой настороженности детских офтальмологов в отношении системных факторов риска сосудистых катастроф сетчатки и важность экстренного междисциплинарного подхода к ведению пациентов с привлечением гематологов, кардиоревматологов и генетиков.

Участие авторов:
Концепция и дизайн исследования — Хамраева Л.С., Назаркулова Ш.У.
Сбор и обработка материала — Хамраева Л.С., Хакимова Г.Х.
Статистическая обработка данных — Хамраева Л.С.
Написание текста — Хамраева Л.С.
Редактирование — Хамраева Л.С., Назаркулова Ш.У.

Авторы заявляют об отсутствии конфликта интересов.
The authors declare that there is no conflict of interest.

ЛИТЕРАТУРА/REFERENCES

1. Hayreh S.S. Central retinal artery occlusion. *Ind J Ophthalmol*. 2018; 66(12): 1684-1694. https://doi.org/10.4103/ijo.ijo_1446_18
2. Ratra D, Dhupper M. Retinal arterial occlusions in the young: systemic associations in Indian population. *Ind J Ophthalmol*. 2012 Mar-Apr;60(2):95-100. https://doi.org/10.4103/0301-4738.94049
3. Мельник Е.Е., Зяблова И.Ю. Окклюзия центральной артерии сетчатки на фоне тромбофилии у детей. *Российский педиатрический журнал*. 2022;3(2):414-415.
Melnik EE, Zyablova IYu. Central retinal artery occlusion associated with thrombophilia in children. *Russian Pediatric Journal*. 2022;3(2):414-415. (In Russ.).
4. Кривовяз О.С., Лесовой С.В., Обрубов С.А., Богомолова Е.А. Окклюзия ветви центральной артерии сетчатки у девочки-подростка вследствие курения вейпа. *Российская детская офтальмология*. 2026;1:12-21.
Krivovyaz OS, Lesovoy SV, Obrubov SA, Bogomolova EA. Occlusion of a branch of the central retinal artery in an adolescent girl due to vaping. *Russian Pediatric Ophthalmology*. 2026;1:12-21. (In Russ.).
5. Балгазина О. Р., Сироткина И. В. Окклюзия центральной артерии сетчатки у мальчика 12 лет. *Медицинский вестник Башкортостана*. 2021; 16(4) (94):33-36.
Balgazina OR, Sirotkina IV. Central retinal artery occlusion in a 12-year-old boy. *Medical Bulletin of Bashkortostan*. 2021;16(4) (94): 33-36. (In Russ.).
6. American Academy of Ophthalmology. Preferred Practice Pattern: Retinal and Ophthalmic Artery Occlusions. *Ophthalmology*. 2025 (online ahead of print). https://doi.org/10.1016/j.ophtha.2024.12.024
7. Craig M. Greven, M. Madison Slusher, Richard G. Weaver. Retinal arterial occlusions in young adults. *Am J Ophthalmol*. 1995;120(6):776-783. https://doi.org/10.1016/s0002-9394(14)72731-x
8. Sebban AI, Sullivan TJ, Davison MB. Branch retinal artery occlusion in a child. *Aust N Z J Ophthalmol*. 1996 Aug;24(3):283-286. https://doi.org/10.1111/j.1442-9071.1996.tb01594.x
9. Bajtl D, Benašić T, Petrinović-Dorešić J, Vukojević N, Biuk D, Barać I, Perić S. Central Retinal Artery Occlusion in a 6-Year-Old Child with an Acute Chickenpox Infection: A Case Report. *J Clin Med*. 2025 Dec 8;14(24): 8685. https://doi.org/10.3390/jcm14248685

Поступила 17.03.2026
Received 17.03.2026
Принята в печать 17.06.2026
Accepted 17.06.2026