Вестник офтальмологии
2026, Т. 142, №5, с. 48–55
https://doi.org/10.17116/oftalma202614205148

Russian Annals of Ophthalmology
2026, vol. 142, №5, pp. 48–55
https://doi.org/10.17116/oftalma202614205148

Результаты изменения световой чувствительности и морфометрии сетчатки на этапах хирургии первичной глаукомы с применением физиостимуляции

© Юсеф Юсеф, Вячеслав Михайлович Шелудченко, Анна Витальевна Коржавина, Джамиля Витальевна Косова, Андрей Вячеславович Волжанин

ФГБНУ «Научно-исследовательский институт глазных болезней имени М.М. Краснова», Москва, Россия

РЕЗЮМЕ

Хирургия продвинутых стадий первичной открытоугольной глаукомы (ПОУГ) направлена на нормализацию уровня внутриглазного давления (ВГД). Применение курса физиотерапии на последующих этапах хирургии может оказать дополнительное положительное влияние.

Цель исследования. Оценка влияния физиотерапии при глаукомной нейропатии с хирургической компенсацией ВГД.

Материал и методы. Проведено проспективное когортное исследование с включением 50 пациентов (64 глаза) с ПОУГ II—III стадии с показаниями для антиглаукомной операции (АГО) — непроникающей глубокой склерэктомии (НГСЭ). Исследовали ВГД, *MD*, *PSD*, VFI, AvgRNFL и GCC до, через 1 мес после АГО, 3 и 6 мес. В основной группе через 1 мес после АГО в течение 2 нед применяли комплекс дополнительного физиотерапевтического лечения (ФТЛ), включавший три процедуры — транскраниальную магнито-электростимуляцию, эндоназальный электрофорез с ретинопротектором «Семакс» (Semax) 0,1% и гелиокс-ингаляцией (21/79). В контрольной группе проводили закапывание в нос капель «Семакс» 0,1% 2 раза ежедневно в течение 10 дней.

Результаты. Через 1 мес после НГСЭ IOPcc достоверно снизилось ($p<0,001$) без дальнейшего повышения. Отмечено снижение *MD* с –8,62±1,86 дБ до –7,03±1,36 дБ ($p<0,01$) в основной группе, а дополнительное ФТЛ еще более улучшило показатель до –4,33±0,98 дБ ($p<0,0001$) с сохранением до 6 мес после операции. В группе контроля отмечалось возвращение к исходным величинам уже к 3-му месяцу. Достоверных различий при анализе показателей VFI, AvgRNFL и GCC не было.

Заключение. Полученные результаты свидетельствуют о потенцирующем эффекте комплексного ФТЛ на функциональное состояние сетчатки после хирургического вмешательства у пациентов с развитой стадией ПОУГ, длящемся до 6 мес.

Ключевые слова: *первичная открытоугольная глаукома, хирургия глаукомы, оптическая глаукомная нейропатия, нейропротекция, физиотерапия глаукомы.*

ИНФОРМАЦИЯ ОБ АВТОРАХ:
Юсеф Ю. — https://orcid.org/0000-0003-4043-456X
Шелудченко В.М. — https://orcid.org/0000-0001-5958-3018
Коржавина А.В. — https://orcid.org/0000-0002-9282-3260
Косова Дж.В. — https://orcid.org/0000-0002-6397-449X
Волжанин А.В. — https://orcid.org/0000-0002-1421-8882
Автор, ответственный за переписку: Коржавина Анна Витальевна — e-mail: korzhavinaana96@yandex.ru

КАК ЦИТИРОВАТЬ:
Юсеф Ю., Шелудченко В.М., Коржавина А.В., Косова Дж.В., Волжанин А.В. Результаты изменения световой чувствительности и морфометрии сетчатки на этапах хирургии первичной глаукомы с применением физиостимуляции. *Вестник офтальмологии*. 2026;142(5):48–55. https://doi.org/10.17116/oftalma202614205148

Changes in retinal light sensitivity and morphometry during surgical treatment of primary glaucoma with physiotherapeutic stimulation

© Yu. Yusef, V.M. Sheludchenko, A.V. Korzhavina, D.V. Kosova, A.V. Volzhanin

Krasnov Research Institute of Eye Diseases, Moscow, Russia

ABSTRACT

Surgery for advanced stages of primary open-angle glaucoma (POAG) aims to normalize intraocular pressure (IOP). A course of physiotherapy during subsequent stages of surgical treatment may have an additional beneficial effect.

Objective. The study evaluated the effect of physiotherapy in patients with glaucomatous optic neuropathy and surgically compensated IOP.

Material and methods. This prospective cohort study included 50 patients (64 eyes) with stage II—III POAG and indications for glaucoma surgery — nonpenetrating deep sclerectomy (NPDS). IOP, mean deviation (MD), pattern standard deviation (PSD), visual field index (VFI), average retinal nerve fiber layer thickness (AvgRNFL), and ganglion cell complex (GCC) parameters were assessed before NPDS and at 1, 3, and 6 months after surgery. In the study group, 1 month after NPDS, patients received a 2-week course

of adjunctive physiotherapy consisting of three procedures — transcranial magnetic and electrical stimulation, endonasal electrophoresis with the 0.1% retinoprotective agent Semax, and heliox (21/79) inhalation. The control group received 0.1% Semax nasal drops twice daily for 10 days.
Results. One month after NPDS, corneal-compensated IOP (IOPcc) decreased significantly (p<0.001), with no subsequent increase. In the study group, MD improved from −8.62±1.86 dB to −7.03±1.36 dB (p<0.01), while adjunctive physiotherapy produced a further improvement to −4.33±0.98 dB (p<0.0001), which persisted for up to 6 months after surgery. In the control group, MD returned to baseline values by month 3. Analysis of VFI, AvgRNFL, and GCC revealed no statistically significant differences.
Conclusion. The findings indicate that comprehensive physiotherapy potentiates improvement in retinal function after surgery in patients with advanced POAG, with the effect lasting for up to 6 months.

Keywords: *primary open-angle glaucoma, glaucoma surgery, glaucomatous optic neuropathy, neuroprotection, glaucoma physiotherapy.*

INFORMATION ABOUT THE AUTHORS:
Yusef Yu. — https://orcid.org/0000-0003-4043-456X
Sheludchenko V.M. — https://orcid.org/0000-0001-5958-3018
Korzhavina A.V. — https://orcid.org/0000-0002-9282-3260
Kosova J.V. — https://orcid.org/0000-0002-6397-449X
Volzhanin A.V. — https://orcid.org/0000-0002-1421-8882
Corresponding author: Korzhavina A.V. — e-mail: korzhavinaana96@yandex.ru

TO CITE THIS ARTICLE:
Yusef Yu, Sheludchenko VM, Korzhavina AV, Kosova JV, Volzhanin AV. Changes in retinal light sensitivity and morphometry during surgical treatment of primary glaucoma with physiotherapeutic stimulation. *Russian Annals of Ophthalmology=Vestnik oftal'mologii*. 2026;142(5):48–55. (In Russ.). https://doi.org/10.17116/oftalma202614205148

Первичная открытоугольная глаукома (ПОУГ) является одной из ведущих причин необратимой слепоты в мире, что имеет большое медико-социальное значение. Согласно данным ВОЗ, в 2020 г. число пациентов с этим заболеванием достигало 76 млн и, по прогнозам, к 2040 г. оно может увеличиться до 111 млн [1, 2].

В Российской Федерации в 2022 г. зарегистрировано около 1,25 млн случаев глаукомы. Наряду с растущими темпами заболеваемости, отмечается расширение программ диспансерного наблюдения и увеличение количества хирургических вмешательств [3]. Основным подходом к лечению глаукомы является снижение уровня внутриглазного давления (ВГД) медикаментозным или хирургическим способом, однако его нормализация не всегда позволяет предотвратить прогрессирование глаукомной оптической нейропатии (ГОН). В связи с этим актуальным направлением в лечении ПОУГ является разработка стратегий, направленных на замедление гибели ганглиозных клеток сетчатки (ГКС) [4]. Хирургия глаукомы не слишком распространена, но, в связи с созданием более щадящих технологий, продолжает интенсивно развиваться [5].

Применение нейропротекторных средств широко зарекомендовало себя в роли аддитивной терапии пациентов с медикаментозно стабилизированной ПОУГ. Работы, посвященные оценке влияния антиоксидантных препаратов при начальных стадиях заболевания, демонстрировали достоверное улучшение параметров светочувствительности (СЧ) сетчатки наряду со стабилизацией ретинального профиля [5—8]. Сопоставимые результаты были получены на фоне инъекций комплекса полипептидов [9—11]. Результаты отечественных исследований также демонстрируют перспективы применения нейростимулирующих методов в комплексном лечении глаукомы. Отмечено улучшение СЧ сетчатки под воздействием транскраниальной магнитной стимуляции (ТМС) [12]. Аналогичный эффект удалось достигнуть на фоне применения десятидневного курса фрактальной фототерапии [13]. Эффективность комбинированной терапии, включающей интраназальное введение ноотропного препарата «Семакс» 0,1% и чрескожную нейроэлектростимуляцию аппаратом ЭСОМ, была доказана в контексте лечения ГОН у пациентов с ПОУГ II А [14]. Высокая эффективность транскраниальной магнитолазерной стимуляции в сочетании с электрофорезом с 0,1% ретинопротектором «Семакс» при начальных стадиях ПОУГ была подтверждена положительной динамикой периметрических индексов наряду со стабилизацией толщины слоя ГКС [15—18]. Применение разнонаправленной трансорбитальной электростимуляции также оказало положительное влияние на изменение СЧ сетчатки глаза и границ полей зрения [19]. Наконец, и другие методы физиостимуляции вплоть до иглорефлексотерапии, специального алгоритма дыхания и даже йоги используются в настоящее время в борьбе с негативными последствиями глаукомы [20, 21].

Вопрос о месте и времени физиотерапии в хирургии глаукомы по-прежнему можно считать дискутабельным, и, главное, важно ответить на вопрос, может ли физиотерапия играть дополнительную самостоятельную роль, помимо положительного влияния операции при ПОУГ, направленной на нормализацию уровня ВГД.

Цель исследования — оценка дополнительного влияния физиотерапии в случае эффективности антиглаукомной операции (АГО) при глаукомной нейропатии по данным световой чувствительности и морфометрии сетчатки.

Материал и методы

Проведено проспективное когортное исследование с включением 50 пациентов (64 глаз) с ПОУГ II—III стадии, которым была показана АГО. Пациенты были разделены на 2 равнозначные группы: 1-я — основная (25 человек, 33 глаза) и 2-я — контрольная (25 человек, 31 глаз), сопоставимые по возрасту (p=0,14) и полу (p=0,757). Женщин было 28 (56,0%; 15 — в основной и 13 — в контрольной группе), мужчин — 22 (44,0%; 10 — в основной и 12 — в контрольной группе). Средний возраст пациентов составил 75 лет (74±9 лет в основной группе и 76±11 лет — в контрольной). Максимально корригируемая острота зрения (МКОЗ) при включении пациентов в исследование составила 0,69 в основной группе и 0,71 — в контрольной (p=0, 977). В выборке преобладали пациенты с далекозашедшей стадией ПОУГ — 60,0 % (n=30; 14 — в основной группе и 16 — в контрольной). Развитую стадию заболевания имели 40,0% пациентов (n=20; 11 — в основной группе и 9 — в контрольной). При включении пациентов в исследование группы были сопоставимы по периметрическим параметрам *MD* (*Mean Deviation*) и *PSD* (*Pattern Standard Deviation*): основная группа — *MD* –8,62±1,86 дБ, *PSD* 6,94±0,71 дБ; контрольная группа — *MD* –8,45±1,74 дБ, *PSD* 6,74±0,53 дБ; (p=0,699 (*MD*), p=0,859 (*PSD*).

Критерии включения в исследование: наличие диагноза ПОУГ II—III стадии, показания к проведению АГО впервые в соответствии с действующими клиническими рекомендациями МЗ РФ по лечению ПОУГ.

Критерии невключения в исследование: МКОЗ менее 0,3, сопутствующая выраженная офтальмопатология — возрастная макулярная дегенерация сухой или влажной формы, оптическая нейропатия иной этиологии, выраженные формы катаракты, а также предшествующие АГО; неэффективность АГО, стойкая гипотония в послеоперационном периоде, противопоказания к проведению функциональных исследований (наличие мерцательной аритмии, аллергическая реакция на оксибупрокаин 0,4%).

Уровень внутриглазного давления (ВГД) измеряли с использованием анализатора Ocular Response Analyzer (ORA, Reichert). Определяли показатели P_0 и роговично-компенсированного давления. Для оценки периферического поля зрения использовали автоматическую периметрию на аппарате Humphrey Field Analyzer (HFA, 750i, Carl Zeiss Meditec) по программе 24-2, где происходило дискретное предъявление световых стимулов в 54 точках, равномерно распределенных по периферии поля зрения, за исключением центральной зоны в пределах 3° от точки фиксации. Анализировали параметры: среднее отклонение (*MD)*, среднее отклонение паттерна (PSD), Visual Field Index (VFI). Состояние диска зрительного нерва оценивали с использованием оптического когерентного томографа RTVue-100 (Optovue, США). С целью количественной оценки средней толщины слоя нервных волокон (СНВС / AvgRNFL) и ГКС (GCC) применяли протокол Disc Cube Combo Report. Все диагностические исследования проводили пациентам на этапе включения в группу (до операции), через 1 мес после АГО, через 3 и 6 мес.

Всем пациентам выполняли один вид АГО — непроникающую глубокую склерэктомию (НГСЭ), которая осуществлялась одним хирургом. Технологические особенности операции были стандартными. В ходе хирургического вмешательства формировался склеральный лоскут размером 3×3 мм. Под ним выкраивали и иссекали второй, более глубокий, склеральный лоскут. Затем иссекали юкстаканаликулярную ткань по всей длине обнаженного участка Шлеммова канала до появления признаков фильтрации внутриглазной жидкости. Склеральный лоскут не ушивали. Конъюнктиву притягивали к лимбу и фиксировали швами из полипропилена.

В основной группе пациентов в сроки от 1 мес после хирургического вмешательства в течение 2 нед применяли комплекс дополнительного физиотерапевтического лечения (ФТЛ), включавший три процедуры — транскраниальную магнитоэлектростимуляцию, эндоназальный электрофорез с ретинопротектором «Семакс» 0,1% и гелиокс-ингаляцию. В контрольной группе пациенты закапывали в нос капли «Семакс» 0,1% 1 раз ежедневно в течение 10 дней.

Для транскраниальной магнитной стимуляции (ТКМС) использовали аппарат «Амо-Атос-Э» («Трима», Россия), генерирующий бегущее магнитное поле с индукцией 43 мТл и регулируемой частотой инверсии в диапазоне от 1 до 16 Гц. Длительность реверсии магнитного поля была установлена на 1 мин. Электрическая импульсация, применяемая дополнительно к ТКМС, осуществлялась силой тока 25 А с длительностью импульсов 8 мс и частотой, варьирующей от 8 до 80 Гц.

Доставку нейропротекторного препарата «Семакс» 0,1% осуществляли методом эндоназального электрофореза с применением аппарата «Элфор Про» («Невотон», Россия). Специализированный раздвоенный отрицательно заряженный одноразовый электрод, предварительно пропитанный раствором нейропротектора, вводили в носовые ходы пациента. Второй электрод (положительно заряженный), оснащенный гидрофильной прокладкой, предварительно увлажненной дистиллированной водой, располагали в области шейного отдела позвоночника. Стартовая интенсивность тока составляла 0,6 мА, по-

Таблица 1. **Динамика изменения уровня ВГД в основной группе**
Table 1. **Changes in IOP over time in the study group**

Показатель	Основная группа			
	до операции	через 1 мес	через 3 мес	через 6 мес
IOPcc	22,4±6,29	11,4±2,64 p<0,001	12,8±2,65 p<0,001	13,1±3,21 p<0,001
IOPg	19,7±7,05	8,9±4,2 p<0,001	10,1±4,3 p<0,001	10,4±5,05 p<0,001

Таблица 2. **Динамика изменения уровня ВГД в контрольной группе**
Table 2. **Changes in IOP over time in the control group**

Показатель	Контрольная группа			
	до операции	через 1 мес	через 3 мес	через 6 мес
IOPcc	22,3±6,45	11,5±3,18 p<0,001	13,2±2,09 p<0,001	13,4±3,3 p<0,001
IOPg	19,2	10,3±2,9 p<0,001	11,7±2,7 p<0,001	11,9±3,2 p<0,001

степенно ее увеличивали до 1,0 мА. Продолжительность процедуры в течение первых трех сеансов составляла 10 мин, после чего ее увеличивали до 15 мин. В домашних условиях пациенты 1 раз в день дополнительно закапывали капли «Семакс» 0,1% вечером в течение всего курса ФТЛ.

Гелиокс-ингаляция заключалась во вдыхании нормобарической кислородно-гелиевой смеси в соотношении 21/79%, подогретой до 80—85°, с перерывами и суммарным временем — 11—15 мин.

Все процедуры проводили ежедневно курсом, состоящим из 10 сеансов в отделе офтальмореабилитации ФГБНУ «НИИГБ им. М.М. Краснова».

Систематизацию и статистический анализ полученных данных осуществляли с использованием программного обеспечения Microsoft Office Excel (версия 2024) и IBM SPSS Statistics (версия 28). Для сравнения групп по количественным показателям использовали t-критерий Стьюдента—Фишера. Для оценки статистической значимости изменений внутри одной группы применяли критерий Уилкоксона. В случаях множественных сравнений использовали поправку Бонферрони. Статистически значимыми считались различия при уровне p<0,05. Данные описательной статистики представлены как среднее значение±стандартное отклонение (M±SD).

Результаты и обсуждение

Динамика максимально корригированной остроты зрения

В обеих группах максимально корригированная острота зрения (МКОЗ) оставалась статистически стабильной на протяжении периода наблюдения. В основной группе отмечалась тенденция к улучшению МКОЗ на 0,1 на фоне проведенного курса ФТЛ, однако статистически значимых различий по данному показателю внутри групп и между группами выявлено не было (p>0,05).

Изменение уровня внутриглазного давления

Уровень ВГД в обеих группах подвергался статистически значимому снижению и оставался достоверно ниже исходных показателей на протяжении всего периода наблюдения **(табл. 1, 2)**.

Динамика периметрических индексов

Visual Field Index (VFI). В основной группе VFI статистически не менялся на протяжении всего периода наблюдения **(рис. 1)**. Исходное значение VFI составило 76±8,3%. Через 1 мес после НГСЭ показатель VFI незначимо вырос до 78±7,5% (p=0,795). Спустя 3 мес на фоне проводимого ФТЛ VFI достиг 83±6,1% (p=0,192). При заключительном измерении, выполненном в срок 6 мес после операции, значение индекса составило 80±7,24% (p=0,482). В контрольной группе исходный индекс VFI составил 77±7,6%. Динамика VFI также не выявила статистически значимых изменений: через 1 мес после НГСЭ — 80±6,2% (p=0,628), через 3 мес — 79±7,3% (p=0,808), через 6 мес — 79±7,45% (p=0,820).

Mean Deviation (MD). В 1-й группе нормализация уровня ВГД значимо уменьшила показатель *MD* с –8,62±1,86 дБ до –7,03±1,36 дБ (p<0,01), а дополнительное ФТЛ еще более снизило — до –4,33±0,98 дБ (p<0,0001). Через 6 мес *MD* несколько увеличился — до –5,44±1,28 дБ, при этом оставаясь достоверно выше исходного (p<0,01) и раннего послеопераци-

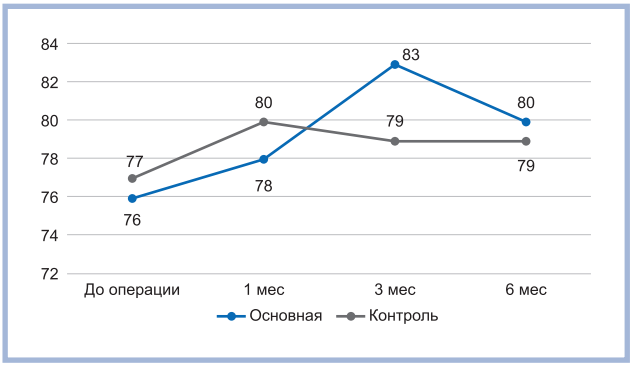

Рис. 1. **Динамика изменения индекса VFI в основной и контрольной группах.**

Fig. 1. **Changes in VFI over time in the main and control groups.**

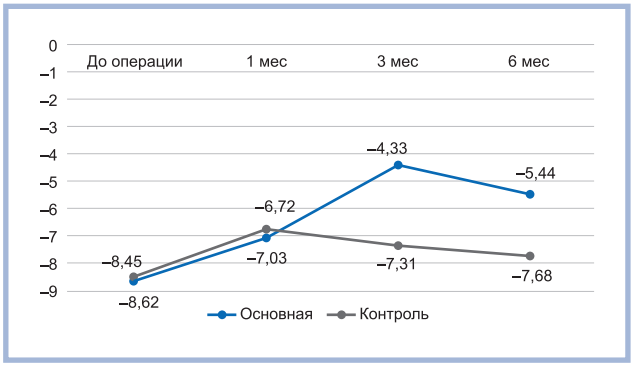

Рис. 2. **Динамика изменения индекса *MD* в основной и контрольной группах.**

Fig. 2. **Changes in MD over time in the study and control groups.**

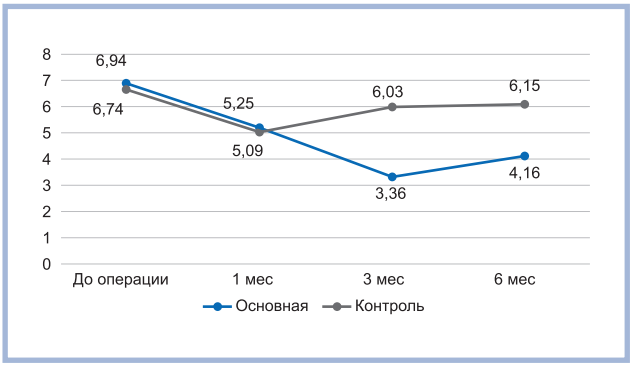

Рис. 3. **Динамика изменения индекса *PSD* в основной и контрольной группах.**

Fig. 3. **Changes in PSD over time in the study and control groups.**

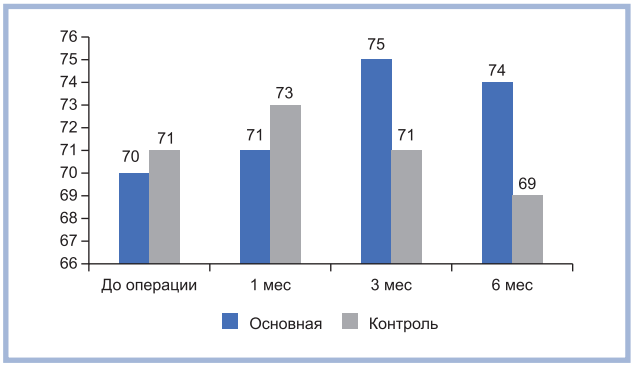

Рис. 4. **Динамика изменения индекса AvgRNFL в основной и контрольной группах.**

Fig. 4. **Changes in AvgRNFL over time in the study and control groups.**

онного значений (p<0,05). Во 2-й группе *MD* также продемонстрировал статистически значимое улучшение со снижением с -8,45±1,74 дБ до –6,72±1,22 дБ (p<0,001) в результате успешно проведенной НГСЭ, однако на последующих этапах исследования, к сожалению, наблюдалось его постепенное возвращение к исходным результатам **(рис. 2)**.

Pattern Standard Deviation (PSD). В основной группе хирургическое лечение значимо снизило *PSD* с исходных 6,94±0,74 дБ до 5,25±0,71 дБ (p<0,05), а ФТЛ дополнительно понизило до 3,36±0,66 дБ (p<0,001). Через 6 мес *PSD* несколько увеличился (4,16±0,7 дБ), но оставался достоверно ниже данных первого (p<0,001) и второго (p<0,01) измерений. В контрольной группе АГО также значимо снизила *PSD* с 6,74±0,63 дБ до 5,09±0,52 дБ (p<0,01) с последующим постепенным возвращением к исходным показателям **(рис. 3)**.

Динамика толщины слоя перипапиллярных нервных волокон сетчатки (CHBC). Средняя толщина CHBC в перипапиллярной области в основной группе не продемонстрировала значимых изменений на протяжении всего периода наблюдения. Исходное значение толщины CHBC составило 70±6 мкм, через 1 мес после операции — 71±6 мкм (p=0,876), через 3 мес — 75±10 мкм (p=0,457), а при заключительном наблюдении в сроки 6 мес — 74±8 мкм (p=0,542) **(рис. 4)**. Аналогичная динамика наблюдалась в контрольной группе. Исходная средняя толщина CHBC составила 71±6 мкм, а на сроках 1, 3 и 6 мес после операции — 73±8 мкм (p=0,637), 71±7 мкм (p=0,986) и 69±6 мкм (p=0,675) соответственно.

Динамические изменения толщины ганглиозного комплекса сетчатки (ГКС). В основной группе ГКС в перипапиллярной области до проведения НГСЭ составила 77±7 мкм, через 1 мес после операции — 78±8 мкм (p=0,796), после курса ФТЛ — 79±8 мкм (p=0,543), при заключительном наблюдении через 6 мес после НГСЭ — 78±8 мкм (p=0,786). Статистически значимых изменений толщины ГКС на протяжении периода наблюдения в данной группе выявлено не было. Аналогичная динамика наблюдалась в контрольной группе. Исходная средняя толщина ГКС составила 79±7 мкм, а на сроках 1, 3 и 6 мес после операции — 81±6 мкм (p=0,524), 78±7 мкм (p=0,890) и 77±6 мкм (p=0,545) соответственно. Статистически значимых различий в толщине ГКС между указанными сроками в контрольной группе также не выявлено **(рис. 5)**.

Согласно данным литературы, как применение отдельных ретинопротекторов, так и комплексная

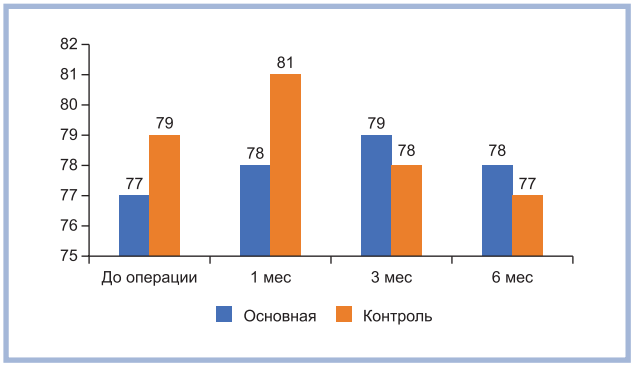

Рис. 5. **Динамика изменения индекса GCC в основной и контрольной группах.**

Fig. 5. **Changes in GCC over time in the study and control groups.**

офтальмонейростимуляция в сочетании с антиглаукомной хирургией практически не применялись или применялись на поздних сроках [5—18].

В ходе нашего исследования был сделан вывод о том, что включение курса физиотерапии в комплексное лечение после проведения антиглаукомной операции привело к статистически значимому улучшению СЧ сетчатки, сохранявшемуся на протяжении всего срока наблюдения. В контрольной группе на фоне изолированного проведения НГСЭ была отмечена стабилизация глаукомного процесса по данным компьютерной периметрии.

Дизайны исследований, посвященных применению антигипоксантов и комплексному физиотерапевтическому лечению ГОН, в большинстве случаев были представлены сроками наблюдения только до 3 мес [6—9, 12—18].

По результатам длительного мониторинга пациентов после применения курса антиоксидантов и нейропептидов, несколько авторов доложили о достижении достоверной положительной динамики на начальных стадиях заболевания с последующим постепенным возвращением к исходным данным через 6 мес [5, 10, 11]. В ходе нашей работы зафиксирован положительный эффект от лечения, сохранявшийся на протяжении всего срока наблюдения у пациентов с далекозашедшей стадией ПОУГ, которые составляли большинство участников исследования (60%, n=30).

Анализ толщины перипапиллярной сетчатки не выявил значимых изменений в терапевтической группе в отдаленные сроки после нейропротекторной терапии, что соотносится с данными литературы [5, 9—11]. Однако исследования, в которых применялась медикаментозная компенсация повышенного уровня ВГД, показали истончение слоев СНВС и ГКС в группах сравнения [10, 11].

По результатам настоящей работы, удалось добиться значимого улучшения СЧ при продвинутых стадиях заболевания, тогда как ранее комплекс физиотерапевтических процедур применялся в основном при начальной стадии глаукомы [14—18].

Дизайн настоящего исследования был составлен таким образом, чтобы определить изолированную роль ФТЛ на этапах хирургического лечения ПОУГ. Вполне понятно, что само по себе снижение уровня ВГД является моментом и стимулом к улучшению функции сетчатки. Это прослеживается и в наших наблюдениях через 1 мес после АГО. А вот в дальнейшем этот стимул, несмотря на нормализацию уровня ВГД, работает недостаточно хорошо и функции сетчатки опять угасают. Курс ФТЛ, примененный уже на ранних этапах наблюдения (с 1-го месяца), способен значительно продлить положительный функциональный сдвиг до полугода, ибо имеет самостоятельное стимулирующее влияние. Важно, что курс ФТЛ был применен нами при продвинутой форме ПОУГ и в хирургическом мониторинге АГО практически не применялся или применялся не в таком формате. Выбор содержания ФТЛ может быть дискутабельным, но мы в этом выборе применили разнонаправленные методы, которые частично себя уже зарекомендовали. Мы в некоторых случаях индивидуализировали параметры применения преформированных физических методов. Данное использование показало эффективность курса ФТЛ. Отсутствие значимых морфологических изменений сетчатки после ФТЛ, видимо, обусловлено степенью поражения ГКС и, возможно, изменится при неоднократном регулярном применении ФТЛ. Во всяком случае, наиболее чувствительным маркером в нашем исследовании стала СЧ сетчатки.

Заключение

Результаты настоящего исследования указывают на наличие синергического эффекта комплексного ФТЛ у пациентов, перенесших хирургическое вмешательство по поводу продвинутых стадий ПОУГ, сохраняющегося в послеоперационные сроки до 6 мес, что корректирует данные предыдущих исследований. Результаты проведенного исследования позволяют подтвердить целесообразность инициации ФТЛ уже через 1 мес после АГО, что подчеркивает безопасность выбранной тактики лечения. Продолжительность положительного эффекта в виде достоверного увеличения световой чувствительности сетчатки, сохраняющегося до 6 мес, превышает данные, представленные в ранее опубликованных исследованиях, что обусловлено использованием в настоящей работе комбинации физиотерапевтических методов лечения. Применение комплексной физиотерапии существенно увеличивает и пролонгирует результат хирургического лечения ПОУГ при нормализации уровня ВГД, что объективно подчеркивает его самостоятельную роль.

Участие авторов:
Концепция и дизайн исследования — Шелудченко В.М., Коржавина А.В.
Сбор и обработка материала — Шелудченко В.М., Коржавина А.В., Волжанин А.В., Косова Дж.В.
Статистическая обработка — Шелудченко В.М. Коржавина А.В.
Написание текста — Коржавина А.В.
Редактирование — Юсеф Ю.

Авторы заявляют об отсутствии конфликта интересов.
The authors declare no conflicts of interests.

ЛИТЕРАТУРА/REFERENCES

1. GBD 2019 Blindness and Vision Impairment Collaborators, & Vision Loss Expert Group of the Global Burden of Disease Study (2021). Causes of blindness and vision impairment in 2020 and trends over 30 years, and prevalence of avoidable blindness in relation to VISION 2020: The Right to Sight: an analysis for the Global Burden of Disease Study. *The Lancet. Global health*. 2021; 9(2): e144-e160. https://doi.org/10.1016/S2214-109X(20)30489-7
2. Tham YC, Li X, Wong TY, Quigley HA, Aung T, Cheng CY. Global prevalence of glaucoma and projections of glaucoma burden through 2040: a systematic review and meta-analysis. *Ophthalmology*. 2014;*121*(11):2081-2090. https://doi.org/10.1016/j.ophtha.2014.05.013
3. Нероев В.В., Михайлова Л.А., Малишевская Т.Н., Петров С.Ю., Филиппова О.М. Эпидемиология глаукомы в Российской Федерации. *Российский офтальмологический журнал*. 2024;17(3):7-12.
Neroev VV, Mikhaylova LA, Malishevskaya TN, Petrov SYu, Filippova OM. Glaucoma epidemiology in the Russian Federation. *Russian Ophthalmological Journal*. 2024;17(3):7-12. (In Russ.). https://doi.org/10.21516/2072-0076-2024-17-3-7-12
4. Gordon MO, Beiser JA, Brandt JD, Heuer DK, Higginbotham EJ, Johnson CA, Keltner JL, Miller JP, Parrish RK, Wilson MR, Kass MA. The Ocular Hypertension Treatment Study: baseline factors that predict the onset of primary open-angle glaucoma. *Archives of ophthalmology (Chicago, Ill.: 1960)*. 2002; 120(6): 714-830. https://doi.org/10.1001/archopht.120.6.714
5. Gedde SJ, Herndon LW. Glaucoma Surgery: From the Tried and True to the Novel and New. *Ophthalmol Glaucoma*. 2025;8(5):49-57. https://doi.org/10.1016/j.ogla.2025.06.009
6. Малишевская Т.Н., Юсупов А.Р., Шатских С.В., Антипина Н.А., Клиндюк Т.С., Богданова Д.С. Исследование эффективности и безопасности нейропротекции при первичной открытоугольной глаукоме. *Вестник офтальмологии*. 2019;135(2):83-92.
Malishevskaya TN, Yusupov AR, Shatskikh SV, Antipina NA, Klindyuk TS, Bogdanova DS. Efficacy and safety of neuroprotection in patients with primary open-angle glaucoma. *Russian Annals of Ophthalmology=Vestnik oftal'mologii*. 2019;135(2):83-92. (In Russ.). https://doi.org/10.17116/oftalma201913502183
7. Малишевская Т.Н., Петров С.Ю., Петров С.А., Власова А.С., Филиппова Ю.Е., Маркелова О.И. Терапевтические возможности стимуляции репаративного нейрогенеза у пациентов с глаукомой, перенесших коронавирусную инфекцию. *Вестник офтальмологии*. 2023;139(2):44-51.
Malishevskaya TN, Petrov SYu, Petrov SA, Vlasova AS, Filippova YuE, Markelova OI. Therapeutic possibilities of stimulating reparative neurogenesis in patients with glaucoma who have recovered from a coronavirus infection. *Russian Annals of Ophthalmology=Vestnik oftal'mologii*. 2023;139(2): 44-51. (In Russ.). https://doi.org/10.17116/oftalma202313902144
8. Леонова Е.С., Поляков С.В., Позднякова М.А., Ярыгина Е.П., Семисынов С.О. Опыт нейропротективной терапии первичной открытоугольной глаукомы на основании применения различных форм Мексидола. *Вестник офтальмологии*. 2015;1 31(6):91-94.
Leonova ES, Polyakov SV, Pozdnyakova MA, Yarygina EP, Semisynov SO. An experience with neuroprotective therapy of primary open-angle glaucoma based on the use of different dosage forms of Mexidol. *Russian Annals of Ophthalmology=Vestnik oftal'mologii*. 2015;1 31(6):91-94. (In Russ.). https://doi.org/10.17116/oftalma2015131691-94
9. Малишевская Т.Н., Филиппова Ю.Е. Влияние антиоксидантной терапии на некоторые патогенетические факторы первичной открытоугольной глаукомы. *Вестник офтальмологии*. 023;139(4):35-43.
Malishevskaya TN, Filippova YuE. The effect of antioxidant therapy on some pathogenetic factors of primary open-angle glaucoma. *Russian Annals of Ophthalmology=Vestnik oftal'mologii*. 2023;139(4):35-43. (In Russ.). https://doi.org/10.17116/oftalma202313904135
10. Макашова Н.В., Васильева А.Е., Морозова Н.Е., Ронзина И.А. Применение полипептидного препарата Ретиналамин в лечении глаукомной оптической нейропатии. *Вестник офтальмологии*. 2014;130(4):71-80.
Makashova NV, Vasileva AE, Morozova NE, Ronzina IA. Application of Retinalamin for the treatment of glaucomatous optic neuropathy. *Russian Annals of Ophthalmology=Vestnik oftal'mologii*. 2014;130(4):71-80. (In Russ.).
11. Егоров Е.А., Еричев В.П, Страхов В.В., Петров С.Ю., Романова Т.Б., Васина М.В., Зинина В.С, Макарова А.С., Казанова С.Ю., Ярцев А.В. Структурно-функциональные изменения сетчатки у пациентов с первичной открытоугольной глаукомой при компенсированном внутриглазном давлении на фоне ретинопротекторной терапии. *Вестник офтальмологии*. 2019;135(3):20-30.
Egorov EA, Erichev VP, Strahov VV, Petrov SYu, Romanova TB, Vasina MV, Zinina VS, Makarova AS, Kazanova SYu, Yartsev AV. Structural and functional changes in the retina of patients with primary open-angle glaucoma and compensated intraocular pressure while undergoing retinoprotective therapy. *Russian Annals of Ophthalmology=Vestnik oftal'mologii*. 2019;135(3): 20-30. (In Russ.) https://doi.org/10.17116/oftalma201913503120
12. Страхов В.В, Ярцев А.В., Алексеев В.В., Климова О.Н., Казанова С.Ю., Воронин Н.А. Структурно-функциональные изменения слоев сетчатки при первичной глаукоме и возможные пути ретинопротекции. *Вестник офтальмологии*. 2019;135(2):70-82.
Strakhov VV, Yartsev AV, Alekseev VV, Klimova ON, Kazanova SYu, Voronin NA. Structural and functional changes in the retinal layers in patients with primary glaucoma and possible means of retinoprotection. *Russian Annals of Ophthalmology=Vestnik oftal'mologii* .2019;135(2):70-82. (In Russ.). https://doi.org/10.17116/oftalma201913502170
13. Егоров Е.В., Каменских И.Д., Каменских Т.Г., Колбенев И.О., Райгородский Ю.М., Тучин В.В. Влияние динамической транкраниальной терапии и лазерной стимуляции на активность ганглиозных клеток сетчатки и уровень нейротрофических факторов. *РМЖ.Клиническая офтальмология*. 2016; 1:19-24.
Egorov EA, Kamenskih ID, Kamenskih TG, Kolbenev IO, Raygorodsky YuM, Tuchin VV. Effect of dynamic transcranial magnetic therapy and laser stimulation on retinal ganglion cell activity and BDNF levels. *RMJ. Clinical ophthalmology*. 2016; 1:19-24. (In Russ.).
14. Зуева М.В., Ковалевская М.А., Донкарева О.В., Каранкевич А.И., Цапенко И.В., Таранов А.А., Антонян В.Б. Фрактальная фототерапия в нейропротекции глаукомы. *Офтальмология*. 2019;16(3):317-328.
Zueva MV, Kovalevskaya MA, Donkareva OV, Karankevich AI, Tsapenko IV, Taranov AA, Antonyan VB. Fractal Phototherapy in Neuroprotection of Glaucoma. *Ophthalmology in Russia*. 2019;16(3):317-328. (In Russ.). https://doi.org/10.18008/1816-5095-2019-3-317-328
15. Пискун В.Е., Выдров А.С. Исследование динамики поля зрения на фоне лечения глаукомной оптикопатии комбинированным методом. *Кубанский научный медицинский вестник*. 2017; 24(6): 102-105.
Piskun VE, Vydrov AS. Study of the field of vision dynamics against the background of glaucomous osteopathy treatment by combined method. *Kuban Scientific Medical Bulletin*. 2017;(6):102-105. (In Russ.). https://doi.org/10.25207/1608-6228-2017-24-6-102-105
16. Дракон А. К., Корчажкина Н. Б., Шелудченко В. М., Елфимов М. А., Яменсков В. В., Павлов В.А., Коржавина А. В. Результаты комплексной офтальмостимуляции у больных с первичной открытоугольной глаукомой. *Курортная медицина*. 2022; 3:14-18.
Drakon AK, Korchazhkina NB, Sheludchenko VM, Elfimov MA, Yamenskov VV, Pavlov VA, Korzhavina AV. Results of complex ophthalmoneurostimulation in patients with primary open-angle glaucoma. *Resort Medicine*. 2022; 3:14-18. (In Russ.). https://doi.org/10.51871/2304-0343_2022_3_14
17. Корчажкина Н. Б., Дракон А. К., Кургузова А. Г., Косова Д. В., Макарова М. А., Комплексная офтальмонейростимуляция в реабилитации больных глаукомой. *Физиотерапевт*. 2022;5:7-15.

Korchazhkina NB, Drakon AK, Kurguzova AG, Kosova DV, Makarova MA. Complex ophthalmoneurostimulation in the rehabilitation of patients with glaucoma. *Fizioterapevt*. 2022; 5:7-15. (In Russ.).
https://doi.org/10.33920/med-14-2210-01

18. Шелудченко В.М., Юсеф Ю.Н., Райфельд А.К., Косова Д.В., Елфимов М.А., Макарова М.А., Патеюк Л.С., Кургузова А.Г., Смирнова Т.В., Коржавина А.В. Физиотерапия — основное направление современной офтальмореабилитации. *Вестник офтальмологии*. 2023; 139(3-2):113-127.
Sheludchenko VM, Yusef YuN, Raifeld AK, Kosova JV, Elfimov MA, Makarova MA, Pateyuk LS, Kurguzova AG, Smirnova TV, Korzhavina AV. Physical therapy — the main focus of modern ophthalmic rehabilitation. *Russian Annals of Ophthalmology=Vestnik oftal'mologii*. 2023;139(3.2):113-127. (In Russ.).
https://doi.org/10.17116/oftalma2023139032113

19. Schittkowski M, Pohlner J, Mercieca K, et al. Vision Restoration through transorbital electrical stimulation in Optic Neuropathy in patients with significant optic atrophy due to primary open-angle glaucoma—a randomized, controlled, double-blind, multicentre clinical trial: the VIRON study protocol. *BMJ Open*. 2025;15:e091705.
https://doi.org/10.1136/bmjopen-2024-091705

20. Hatem Fawzy Abd Elfatah Abo Saif, Ali Mohamed Ali Ismail, Mona Mohamed Taha. Effect of alternate nostril breathing exercise on autonomic functions, ocular hypertension, and quality of life in elderly with systemic hypertension and high-tension primary open-angle glaucoma. Geriatric Nursing. 2023; 52:91-97.
https://doi.org/10.1016/j.gerinurse.2023.05.012

21. Ali Mohamed Ali Ismail, Alshaymaa Shaaban Abd El-Azeim. Short-Term Intraocular Pressure Response to the Combined Effect of Transcutaneous Electrical Nerve Stimulation over Acupoint (Acu-TENS) and Yoga Ocular Exercise in Type 2 Diabetic Patients with Primary Open-Angle Glaucoma: A Randomized Controlled trial. *J Acupunct Meridian Stud*. 2021; 14(5): 193-199.
https://doi.org/10.51507/j.jams.2021.14.5.193

Поступила 12.03.2026
Received 12.03.2026
Принята в печать 22.04.2026
Accepted 22.04.2026