Вестник офтальмологии
2025, Т. 141, №4, с. 66–72
https://doi.org/10.17116/oftalma202514104166

Russian Annals of Ophthalmology
2025, vol. 141, №4, pp. 66–72
https://doi.org/10.17116/oftalma202514104166

Применение озонотерапии в терапевтическом лечении осложнений при сквозной кератопластике на фоне розацеа-ассоциированного кератита

© А.М. БЫСТРОВ[1], Е.В. ДАВЫДОВА[1, 2], А.А. КУЗНЕЦОВ[1], М.С. СУМИНА[1]

[1]ГБУЗ «Челябинская областная клиническая больница», Челябинск, Россия;
[2]ФГБОУ ВО «Южно-Уральский государственный медицинский университет» Минздрава России, Челябинск, Россия

РЕЗЮМЕ

Розацеа — хронический воспалительный дерматоз, одним из проявлений которого являются патологические процессы в различных структурах органа зрения. Наиболее опасным вариантом розацеа является розацеа-ассоциированный кератит. Учитывая многофакторный этиопатогенез патологии, розацеа-ассоциированный кератит на сегодняшний день остается труднопрогнозируемым и торпидным к лечению заболеванием. В статье представлен клинический случай применения озонотерапии в терапевтическом лечении осложнений при сквозной кератопластике на фоне розацеа-ассоциированного кератита. Также продемонстрирована терапевтическая эффективность озонотерапии в комплексном лечении осложнений при сквозной кератопластике на фоне розацеа-ассоциированного кератита. Включение озонотерапии в схему лечения позволило уже на 10-е сутки зафиксировать клиническое и функциональное улучшение. На 60-е сутки проявления корнеального синдрома были минимальными, трансплантат прозрачный, отмечено значительное снижение васкуляризации. Учитывая выраженные противовоспалительные, репаративные свойства терапевтических концентраций озона, его применение в лечении данной патологии является патогенетически обоснованным.

Ключевые слова: *розацеа-ассоциированный кератит, сквозная кератопластика, воспаление, озонотерапия.*

ИНФОРМАЦИЯ ОБ АВТОРАХ:
Быстров А.М. — https://orcid.org/0009-0008-0712-4491
Давыдова Е.В. — https://orcid.org/0000-0002-9293-1691
Кузнецов А.А. — https://orcid.org/0009-0008-8353-9672
Сумина М.С. — https://orcid.org/0009-0009-6464-7376
Автор, ответственный за переписку: Быстров Алексей Михайлович — e-mail: highvision@bk.ru

КАК ЦИТИРОВАТЬ:
Быстров А.М., Давыдова Е.В., Кузнецов А.А., Сумина М.С. Применение озонотерапии в терапевтическом лечении осложнений при сквозной кератопластике на фоне розацеа-ассоциированного кератита. *Вестник офтальмологии*. 2025;141(4):66–72. https://doi.org/10.17116/oftalma202514104166

Use of ozone therapy in the treatment of complications following penetrating keratoplasty for rosacea-associated keratitis

© A.M. BYSTROV[1], E.V. DAVYDOVA[1, 2], A.A. KUZNETZOV[1], M.S. SUMINA[1]

[1]Chelyabinsk Regional Clinical Hospital, Chelyabinsk, Russia;
[2]South-Ural State Medical University, Chelyabinsk, Russia

ABSTRACT

Rosacea is a chronic inflammatory dermatosis, one manifestation of which involves pathological processes in various ocular structures. The most severe form is rosacea-associated keratitis. Given the multifactorial etiology and pathogenesis, this condition remains unpredictable and resistant to treatment. This study presents a clinical case of using ozone therapy in the management of complications following penetrating keratoplasty in the setting of rosacea-associated keratitis and demonstrates the therapeutic effectiveness of ozone therapy as part of a comprehensive approach to managing post-keratoplasty complications in patients with rosacea-associated keratitis. The inclusion of ozone therapy led to clinical and functional improvement by day 10. By day 60, corneal syndrome manifestations were minimal, the graft remained transparent, and significant regression of neovascularization was observed. Due to the pronounced anti-inflammatory and reparative effects of therapeutic ozone concentrations, its use in this context is pathogenetically justified.

Keywords: *rosacea-associated keratitis, penetrating keratoplasty, inflammation, ozone therapy.*

INFORMATION ABOUT THE AUTHORS:
Bystrov A.M. — https://orcid.org/0009-0008-0712-4491
Davydova E.V. — https://orcid.org/0000-0002-9293-1691
Kuznetzov A.A. — https://orcid.org/0009-0008-8353-9672
Sumina M.S. — https://orcid.org/0009-0009-6464-7376
Corresponding author: Bystrov A.M. — e-mail: highvision@bk.ru

TO CITE THIS ARTICLE:
Bystrov AM, Davydova EV, Kuznetzov AA, Sumina MS. Use of ozone therapy in the treatment of complications following penetrating keratoplasty for rosacea-associated keratitis. *Russian Annals of Ophthalmology = Vestnik oftal'mologii*. 2025;141(4):66–72. (In Russ.). https://doi.org/10.17116/oftalma202514104166

Введение

Розацеа относится к хроническим воспалительным дерматозам, характеризующимся поражением центрофациальных структур в виде эритемы, папулопустулезных элементов, а также сочетанным или изолированным поражением глаз [1]. Согласно рекомендациям Американского национального экспертного общественного комитета по розацеа (NRSEC, 2017), выделяют несколько фенотипов розацеа: эритематозно-телеангиэктатический, папуло-пустулезный, фиматозный и глазной [1, 2]. Распространенность розацеа в странах Европы колеблется от 1,5% до 10%, а на территории Российской Федерации составляет около 5%. Высокий риск развития заболевания характерен для фенотипов кожи 1 и 2 по Фитцпатрику, однако заболевание может также развиться у представителей азиатской и африканской рас [3]. Вероятно, тяжесть заболевания коррелирует с полом и возрастом пациента. Известно, что розацеа встречается примерно в 3 раза чаще у женщин, чем у мужчин, при этом более тяжело протекает у молодых мужчин [4].

Механизмы развития розацеа до сих пор остаются малоизученными. Особую роль в многофакторном патогенезе играет генетическая предрасположенность [5]. В литературных источниках обсуждаются варианты полиморфизмов генов ферментов, обладающих антиоксидантной активностью, например глутатион-S-трансферазы (GST), выполняющей конъюгацию генотоксических метаболитов с глутатионом. Показано, что нулевые генотипы *GSTT1* и *GSTM1* ассоциированы с повышенным риском не только розацеа, но и псориаза [6]. Изучен полиморфизм генов, кодирующих нуклеотиды молекул главного комплекса гистосовместимости HLA-DR и HLA-DQ, в частности доказано, что замена нуклеотида (SNP) rs763035 между генами, кодирующими HLA-DRA и BTNL2 (бутирофилин-подобный белок 2), также ассоциирована с риском развития розацеа [7].

Выделяют ряд возможных триггерных факторов, к которым относятся действие на организм высоких и реже низких температур, ультрафиолетового излучения короткого и среднего диапазона, стрессовых факторов, злоупотребление горячей, богатой экстрактивными веществами пищей и алкоголем. Предполагается участие микроорганизмов в ряде механизмов запуска системы врожденного иммунитета при розацеа: *Bacillus oleronius*, обнаруженной в клещах рода *Demodex*, эпидермального стафилококка, *Helicobacter pylori* [8].

Ряд исследований демонстрируют весомую роль иммунной системы в патогенезе заболевания [9]. У пациентов с розацеа описано генетически обусловленное повышение концентрации Toll-подобных рецепторов 2-го типа (TLR-2; CD282) и 4-го типа (TLR-4; CD284) в клетках кожи. Данные рецепторы обеспечивают распознавание патоген-ассоциированных молекулярных паттернов грамположительных бактерий. Также отмечается повышенная экспрессия антимикробного пептида кателицидина (LL-37) на клетках слезных желез, кожи и конъюнктивы, что указывает на вовлеченность механизмов врожденного иммунитета в патогенез заболевания [10—12]. Стимуляция TLR-2 и TLR-4 экзогенными стимулами привлекает в ткани тучные клетки, макрофаги, Т-хелперы, способствует активации ядерного транскрипционного фактора NF-$\varkappa$B в отношении секреции провоспалительных и регуляторных медиаторов (IL-1β, IL-6, IL-17, IFN-γ, TNF-β, MMP-2, MMP-9). Установлено участие спирального пептида LL-37, являющегося активной формой катионного антимикробного пептида CAP-18 и экспрессированного в эпителиальных клетках, моноцитах, нейтрофилах, Т- и В-лимфоцитах, NK-клетках, как фактора, способствующего усилению хемотаксиса лейкоцитов и высвобождению провоспалительных медиаторов первого и второго порядка (IL-6, MMP-9, химаз, триптаз) в пораженных тканях [13—15]. Рядом исследований доказано, что тучные клетки играют ключевую роль в патогенезе розацеа, в том числе усиливая вазодилатацию и ангиогенез посредством продукции сосудистого фактора роста (VEGF) и фактора роста фибробластов (FGF) и способствуя миграции и пролиферации эндотелиальных клеток сосудов [16]. Кроме того, во время дегрануляции тучные клетки выделяют большое количество вазоактивного медиатора — гистамина, что приводит к формированию реактивных воспалительных изменений в тканях (боль, гиперемия, стаз, отек) [17].

Розацеа-ассоциированная патология структур органа зрения (офтальморозацеа) составляет от 10% до 50% в структуре общей заболеваемости розацеа. В 80% случаев офтальморозацеа клинические проявления имеют неспецифический характер и схожи с синдромом сухого глаза и блефарита [18]. Однако в наиболее тяжелых случаях отмечается повреждение фиброзной оболочки с развитием угрожающих органу зрения состояний. К патогномоничным признакам розацеа-кератита относятся персистирующий эпителиальный дефект и васкуляризация ро-

говицы по лимбу с субэпителиальными инфильтратами, преимущественно в нижнем сегменте, часто в виде треугольника с основанием у лимба и вершиной, обращенной к центру роговицы. Розацеа-кератит может осложняться склеритом, краевой язвой и перфорацией роговицы, особенно на фоне бесконтрольного применения местных глюкокортикостероидов [18, 19].

В статье представлен клинический случай применения озонотерапии в терапевтическом лечении осложнений при сквозной кератопластике на фоне розацеа-ассоциированного кератита.

Клинический случай

Пациент *Б.*, 22 года, с 2014 г. находился на диспансерном наблюдении у дерматолога с диагнозом: розацеа, папуло-пустулезный подтип, средней степени тяжести. От пациента получено информированное добровольное согласие на публикацию случая его болезни. Была назначена базисная терапия в объеме: изотретиноин 16 мг в сут в течение 30 нед (курсовая доза 3360 мг), миноциклин 50 мг в сут в течение 6 нед (курсовая доза 2100 мг), бримонидин 0,5% гель для наружного применения 1 раз в сут в течение 6 нед. С сентября 2023 г. отмечал выраженные слезотечение, дискомфорт и покраснение левого глаза. Направлен на госпитализацию в Региональный офтальмологический центр ГБУЗ «Челябинская областная клиническая больница» (РОЦ ГБУЗ «ЧОКБ», Челябинск) по неотложным показаниям.

Офтальмологический анамнез. Отмечает снижение зрения на обоих глазах в течение последних 5 лет. В 2019 г. проходил стационарное лечение по поводу язвы роговицы обоих глаз, десцеметоцеле правого глаза. В сентябре 2019 г. проведена кератопластика с применением Alloplant (Всероссийский центр глазной и пластической хирургии, Уфа, регистрационный номер 056/003230 от 17.05.1993), блефарорафия на правом глазу. С ухудшением клинической картины на левом глазу в июне 2020 г. выполнена лечебная послойная кератопластика, блефарорафия. На момент поступления в РОЦ ГБУЗ «ЧОКБ» получал моксифлоксацин 0,5% по 1 капле 4 раза в день в течение 10 дней, декспантенол гель 5% 4 раза в день в течение 10 дней, цефазолин 1000 мг 2 раза в день парентерально в течение 10 дней.

Локальный статус. При поступлении отмечена папуло-пустулезная сыпь на лбу, щеках, подбородке. VIS OD = 0,1 Sph –3,0 D = 0,5; Tn OD = нормотонус, VIS OS = 0,02 н/к; Tn OS = гипотония. Правый глаз: роговица прозрачная по периферии, в парацентральной зоне горизонтальное васкуляризованное нежное рубцовое помутнение роговицы размером до 7,0×0,5 мм. Левый глаз: края век гиперемированы, утолщены, расширены протоки мейбомиевых желез; перикорнеальная инъекция; на роговице в оптическом центре язва до 4,0 мм в диаметре, достигающая десцеметовой оболочки; по наружному краю перфорация; в нижнем и носовом сегментах дугообразная васкуляризация; передняя камера в центре отсутствует, на периферии щелевидная; радужка подтянута к зоне перфорации роговицы, зрачок 2,0 мм, неправильной формы; хрусталик прозрачный, пигмент на передней капсуле; глубжележащие среды не просматриваются **(рис. 1)**.

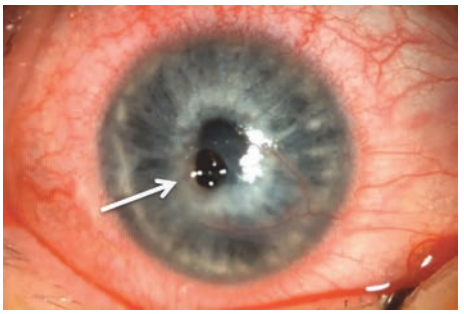

Рис. 1. **Биомикроскопическая картина (интраоперационно): васкуляризация роговицы, язвенный дефект с перфорацией (белая стрелка).**

Fig. 1. **Biomicroscopy (intraoperative): corneal neovascularization, ulcerative defect with perforation (white arrow).**

На основании жалоб, анамнеза жизни, анамнеза заболевания и данных объективного осмотра поставлен диагноз МКБ-10: H16.0 Язва роговицы с перфорацией на фоне розацеа-кератита левого глаза. Рубцовое помутнение роговицы правого глаза.

20.10.2023 выполнена повторная сквозная кератопластика на левом глазу. Операция проводилась по стандартной методике с фиксацией трансплантата узловыми швами. В послеоперационном периоде назначены препараты, обладающие противовоспалительным, антибактериальным и репаративным свойством: дексаметазон 0,1% по 1 капле 6 раз в день с постепенной отменой в течение года, левофлоксацин 0,5% по 1 капле 4 раза в день до 30 дней, декспантенол 5% глазной гель 3 раза в день до 60 дней, ретинола пальмитат средство офтальмологическое 250 МЕ/г 2 раза в день до 30 дней.

Величина остроты зрения левого глаза в первые сутки после оперативного вмешательства составила 0,01, не поддавалась коррекции, внутриглазное давление приближено к норме. Биомикроскопическая картина демонстрирует минимальные проявления перикорнеальной инъекции, трансплантат прозрачный, фиксирован узловыми швами, края раны адаптированы, передняя камера восстановлена **(рис. 2)**.

На 7-е сутки после операции максимально корригированная острота зрения (МКОЗ) составила 0,2, внутриглазное давление пальпаторно нормальное, поверхность трансплантата эпителизирована **(рис. 3)**.

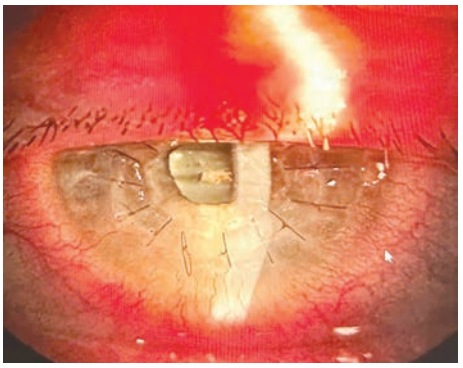

Рис. 2. **Биомикроскопическая картина в 1-е сутки после операции. Трансплантат фиксирован узловыми швами, передняя камера восстановлена.**

Fig. 2. **Biomicroscopy image taken on postoperative day 1. Graft secured with interrupted sutures, anterior chamber is restored.**

Пациент выписан из стационара с положительной динамикой. Базисная терапия, назначенная дерматологом, продолжена.

Через 7 мес (в мае 2024 г.) пациент повторно обращается в РОЦ ГБУЗ «ЧОКБ» с жалобами на снижение зрения на обоих глазах, светобоязнь, сухость, покраснение конъюнктивы. Из анамнеза: в начале мая 2024 г. пациент продолжительное время пребывал на солнце, получил большую дозу инсоляции.

При осмотре МКОЗ правого глаза составляет 0,4, левого — 0,1. При биомикроскопии роговица правого глаза прозрачная по периферии, в парацентральной зоне горизонтальное васкуляризованное нежное рубцовое помутнение роговицы размерами до 7,0×0,5 мм с появившимся локальным истончением, в центре которого визуализируется инфильтрат диаметром около 1,0 мм с нечеткими краями. На левом глазу выявлено усиление васкуляризации роговицы в верхнем сегменте и отек эпителия и стромы трансплантата **(рис. 4)**. Выраженность инъекции оценивалась по 10-балльной шкале по прототипу цифровой рейтинговой шкалы Numerical Rating Scale (NRS) и составила 8 баллов. Оптическая когерентная томография (когерентный томограф Optopol Technology Revo NX, Польша; протоколы Radial и 3D) роговицы правого и левого глаза подтверждают данные объективного осмотра **(см. рис. 4, г, д)**.

Назначено лечение:

— ежедневные инстилляции раствора дексаметазона 0,1% в оба глаза с кратностью до 8 раз в день с постепенным снижением;

— озонотерапия в виде субконъюнктивальных инъекций в оба глаза паралимбально в 4 точках по 0,5 мл озонированного физиологического раствора с концентрацией озона на выходе из озонатора от 2 до 3 мг/л, полученного на озонотерапевтической автоматической установке с деструктором озона УОТА-60-01 «Медозон» производства ООО «Медозон» (Россия) (регистрационное удостоверение №292/0699/96-5-27). Курс озонотерапии — 10 процедур, через день.

Уже на 10-е сутки терапии отмечено улучшение клинической картины в виде исчезновения явлений инфильтрации роговицы на правом глазу, купирования отека роговицы на левом глазу, а также выраженного снижения интенсивности субъективных проявлений — до 2 баллов по шкале NRS с последующей стабилизацией этого показателя при динамическом наблюдении на 60-е сутки **(рис. 5)**.

На 60-е сутки наблюдения от начала комплексной терапии, включающей локальную озонотерапию, проявления комплекса неспецифических составляющих корнеального синдрома были минимальными.

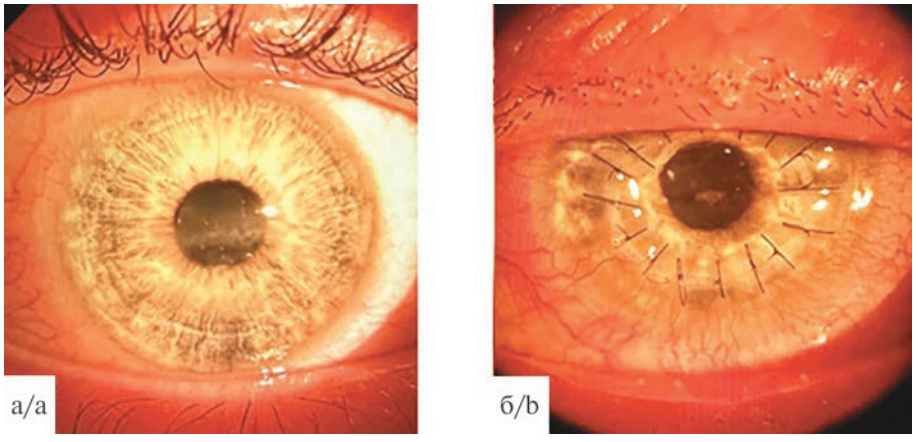

Рис. 3. **Биомикроскпическая картина правого (а) и левого (б) глаза на момент выписки из стационара.**

Fig. 3. **Biomicroscopic image of the right eye (a) and left eye (b) at discharge from hospital.**

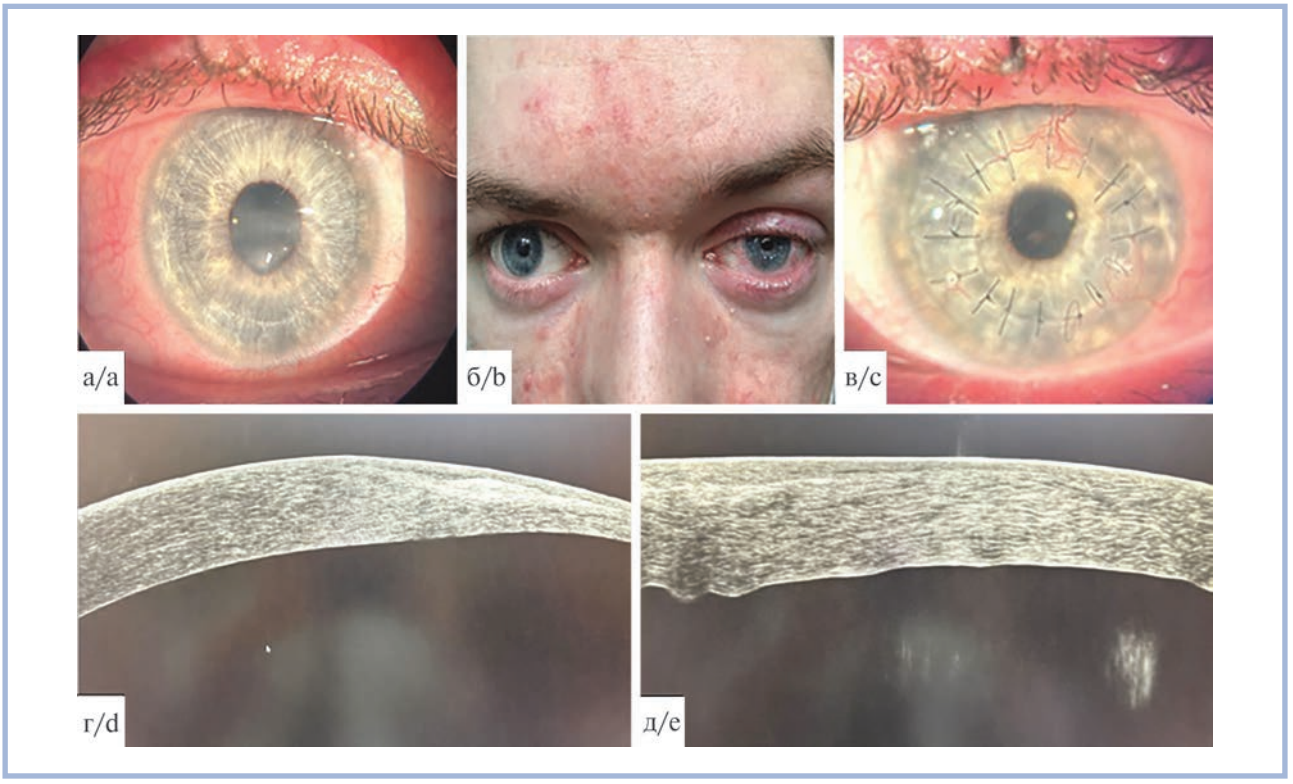

Рис. 4. **Биомикроскопическая картина и оптическая когерентная томограмма переднего отрезка правого глаза (а, г): рубцовое помутнение роговицы с зоной локального истончения. Кожные покровы (б): папуло-пустулезная сыпь на коже лица, гиперемия, телеангиэктазии, утолщение краев век. Биомикроскопическая картина и оптическая когерентная томограмма переднего отрезка левого глаза (в, д): усиление неоваскуляризации, отек эпителия стромы трансплантата.**

Fig. 4. **Biomicroscopy and anterior segment optical coherence tomography of the right eye (a, d): corneal scarring with a localized thinning zone. Skin (b): papulopustular rash on the face, hyperemia, telangiectasia, thickened eyelid margins. Biomicroscopy and anterior segment OCT of the left eye (c, e): increased neovascularization, epithelial and stromal graft edema.**

Одним из ведущих звеньев мультифакторного патогенеза розацеа является нарушение процессов иммунного реагирования на микробные и немикробные антигены и активация иммуноопосредованных воспалительных путей в клетках кожи, роговицы, конъюнктивы [4, 7]. Активно обсуждаются вопросы полиморфизмов генов, напрямую или косвенно участвующих в реализации реакций врожденного иммунитета, нейротрофического обеспечения кожи при розацеа. Так, одиночная замена rs3733631 в гене, кодирующем тахикининовый рецептор 3 (TACR3), расположенный в непосредственной близости от гена *TLR2*, относящегося к группе Toll-подобных рецепторов клеток врожденного иммунитета, и точечная замена нуклеотида в гене нуклеотид-связывающего олигомеризующегося домена 2 (*NOD2*), относящегося также к группе внутриклеточных рецепторов, распознающих ассоциированные с патогенами паттерны (PAMP), способны вызывать каскад реакций клеток врожденного иммунитета, что указывает на роль последнего в патогенезе розацеа.

Несмотря на иммунную привилегию роговицы, отторжение трансплантата роговицы остается актуальной проблемой, и ключевую роль в данном процессе играет развитие хронического иммунозависимого микровоспаления в мукозассоциированной ткани региона глаза на фоне неоваскуляризации роговицы [20]. Ультрафиолетовое излучение (УФИ) является одним из наиболее актуальных провоцирующих факторов развития или обострения розацеа [21]. УФИ средневолнового диапазона (280—315 нм), неощутимое для глаз, способно поглощаться эпителием роговицы, вызывая ожог, клинически проявляющийся корнеальным синдромом. Альтерация кожи, тканей роговицы под действием УФИ приводит к активации клеток врожденного иммунитета, в частности тучных, макрофагов, фибробластов. На молекулярном уровне это сопровождается увеличением экспрессии фактора роста эндотелия сосудов и представителей семейства матриксных металлопротеиназ, в частности металлопротеиназы 1-го типа, участвующей в дегенеративных процессах дермального коллагена при розацеа. Одновременно с этим нарастает концентрация продуктов липопероксидации и окислительной деструкции белков, что отражает дисбаланс между про- и антиоксидантными системами клетки, а также стресс эндоплазматического ретикулума [11, 21]. Провоцирующие воспаление факторы, в том числе повышенная инсоляция, способны активировать ионные TRP-каналы нервных клеток (tran-

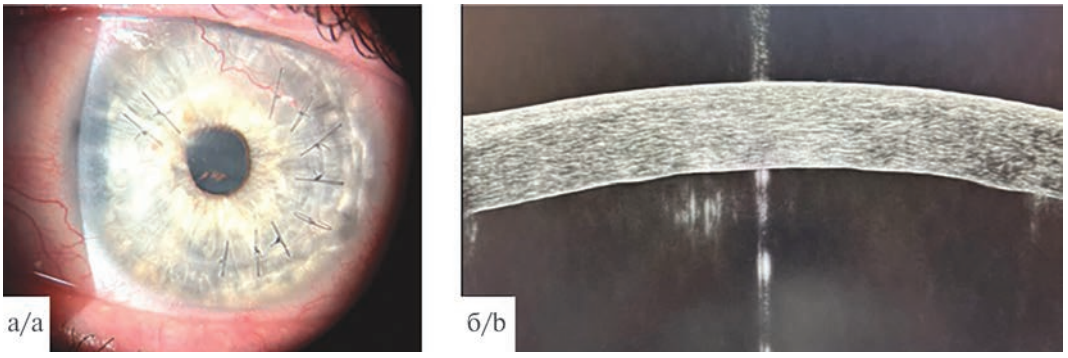

Рис. 5. **Биомикроскопическая картина (а) и оптическая когерентная томограмма (б) переднего отрезка левого глаза на 60-е сутки комплексной терапии и после частичного снятия швов.**

Трансплантат прозрачный, эпителизация полная, васкуляризация умеренная.

Fig. 5. **Biomicroscopy (a) and anterior segment optical coherence tomography (b) of the left eye on day 60 of combined therapy and after partial suture removal.**

The graft is transparent, complete epithelialization, moderate vascularization.

sient receptor potential cation channels), участвующие в регуляции воспалительных реакций посредством запуска MAPK-сигнальных путей — пути ERK (extracellular signal-regulated kinase), отвечающего на факторы роста, и сигнального пути p38, контролирующего внеклеточные стрессовые сигналы. В результате активации инфламмасом посредством передачи сигнала с TLR и запуска цитозольного адаптерного белка MyD88 реализуется процесс экспрессии генов, в частности ядерного фактора транскринпции NF-ϰB, отвечающих за синтез провоспалительных цитокинов IL-1β, IL-18, IL-6, IL-8, прокаспазы-1, ряда хемокинов — CCL5, CXCL9, CXCL10, CXCL1 и матриксных металлопротеиназ (MMP) — MMP-1, MMP-3, MMP-9, MMP-10, MMP-12, вазоактивных пептидов и факторов роста — VEGF, EGF в заинтересованных тканях кожи, трансплантата роговицы [18, 23].

Учитывая ключевую роль иммунозависимого воспаления в патогенезе розацеа, нами для лечения воспалительного процесса и предупреждения отторжения трансплантата роговицы в качестве одного из компонентов патогенетически обоснованного терапевтического воздействия была выбрана озонотерапия. Медицинский озон кроме ряда известных эффектов проявляет свойства модулятора выраженности окислительного стресса и воспаления и в терапевтических концентрациях оказывает понижающую регуляцию в отношении продукции провоспалительных цитокинов путем подавления активности ядерных транскрипционных факторов Nrf2, NF-ϰB и др. [24].

Дериваты озонолиза дозозависимо влияют на активность NF-ϰB в отношении синтеза IFN-γ, TNF-α, IL-2, IL-6, IL-8, TGF-β, PDGF, в низких концентрациях подавляют активность провоспалительных генов.

Озон и его производные участвуют в регуляции редокс-статуса клетки за счет мобилизации эндогенной антиоксидантной системы через активацию в клетках ядерного фактора транскрипции Nrf2, модулирующего экспрессию генов антиоксидантов, ферментов детоксикации, регуляторов апоптоза: супероксиддисмутазы, глутатионпероксидазы, глутатионтрансферазы, каталазы, гемоксигеназы-1, НАДФ-квинон-оксидоредуктазы-1 (NQO-1), Bcl-2, Bcl-x, белков теплового шока (HSP) [24, 25].

Заключение

Несмотря на значительные успехи в понимании механизмов развития розацеа, лечение офтальморозацеа остается серьезной междисциплинарной проблемой. Особого внимания в подборе терапии требуют пациенты, перенесшие сквозную кератопластику по поводу розацеа-ассоциированных кератитов, имеющие высокий риск отторжения трансплантата.

Учитывая мультифакториальность патогенеза розацеа с одной стороны и наличие полимодальных эффектов медицинского озона с другой, перспективным и патогенетически обоснованным представляется применение локальной или системной озонотерапии с использованием терапевтических доз озона в озонокислородной смеси в качестве одного из компонентов комплексного консервативного лечения. Кроме того, важную роль в успешном лечении при риске отторжения трансплантата играют раннее начало озонотерапии, приверженность пациента к лечению, максимальное исключение триггерных факторов и динамическое диспансерное наблюдение на протяжении всей жизни.

Участие авторов:
Концепция и дизайн исследования: Кузнецов А.А., Быстров А.М., Давыдова Е.В.
Сбор и обработка материала: Быстров А.М., Сумина М.С.
Написание текста: Быстров А.М., Давыдова Е.В.
Редактирование: Давыдова Е.В.

Авторы заявляют об отсутствии конфликта интересов.
The authors declare no conflicts of interest.

ЛИТЕРАТУРА/REFERENCES

1. Gallo RL, Granstein RD, Kang S, Mannis M, Steinhoff M, Tan J, Thiboutot D. Standard classification and pathophysiology of rosacea: the 2017 update by the National Rosacea Society Expert Committee. *Journal of the American Academy of Dermatology*. 2018;78(1):148-155. https://doi.org/10.1016/j.jaad.2017.08.037
2. Wilkin J, Dahl M, Detmar M, Drake L, Feinstein A, Odom R, Powell F. Standard classification of rosacea: Report of the National Rosacea Society Expert Committee on the Classification and Staging of Rosacea. *Journal of the American Academy of Dermatology*. 2002;46(4):584-587. https://doi.org/10.1067/mjd.2002.120625
3. Alexis AF, Callender VD, Baldwin HE, Desai SR, Rendon MI, Taylor SC. Global epidemiology and clinical spectrum of rosacea, highlighting skin of color: Review and clinical practice experience. *Journal of the American Academy of Dermatology*. 2019;80(6):1722-1729. https://doi.org/10.1016/j.jaad.2018.08.049
4. Alinia H, Tuchayi SM, James SM, Cardwell LA, Nanda S, Bahrami N, Awosika O, Richardson I, Huang KE, Feldman SR. Measurement of Disease Severity in a Population of Rosacea Patients. *Dermatologic Clinics*. 2018;36(2):97-102. https://doi.org/10.1016/j.det.2017.11/004
5. Aldrich N, Gerstenblith M, Fu P, Tuttle MS, Varma P, Gotow E, Cooper KD, Mann M, Popkin DL. Genetic vs Environmental Factors That Correlate with Rosacea: A Cohort-Based Survey of Twins. *JAMA Dermatology*. 2015;151(11):1213-1219. https://doi.org/10.1001/jamadermatol.2015.2230
6. Матушевская Ю.И. Новые аспекты патогенеза розацеа. *Эффективная фармакотерапия*. 2022;18(31):52-58. Matushevskaya YuI. New aspects of the pathogenesis of rosacea. *Effective Pharmacotherapy*. 2022;18(31):52-58. (In Russ.). https://doi.org/10.33978/2307-3586-2022-18-31-52-58 7
7. Chang ALS, Raber I, Xu J. Assessment of the genetic basis of rosacea by genome-wide association study. *Journal of Investigative Dermatology*. 2015; 135(6):1548-1555. https://doi.org/10.1038/jid.2015.53
8. Woo YR, Lim JH, Cho DH, Park HJ. Rosacea: Molecular Mechanisms and Management of a Chronic Cutaneous Inflammatory Condition. *International Journal of Molecular Sciences*. 2016;17(9):1562. https://doi.org/10.3390/ijms17091562
9. Steinhoff M, Buddenkotte J, Aubert J, Sulk M, Novak P, Schwab VD, Mess C, Cevikbas F, Rivier M, Carlavan I, Déret S, Rosignoli C, Metze D, Luger TA, Voegel JJ. Clinical, cellular, and molecular aspects in the pathophysiology of rosacea. *Journal of Investigative Dermatology Symposium Proceedings*. 2011;15(1):2-11. https://doi.org/10.1038/jidsymp.2011.7
10. Alvarenga LS, Mannis MJ. Ocular Rosacea. *The Ocular Surface*. 2005; 3(1):41-58. https://doi.org/10.1016/S1542-0124(12)70121-0
11. Gökçınar NB, Karabulut AA, Onaran Z, Yumuşak E, Budak Yıldıran FA. Elevated Tear Human Neutrophil Peptides 1—3, Human Beta Defensin-2 Levels and Conjunctival Cathelicidin LL-37 Gene Expression in Ocular Rosacea. *Ocular Immunology and Inflammation*. 2019;27:1174-1183. https://doi.org/10.1080/09273948.2018.1504971
12. Wladis EJ, Carlson JA, Wang MS, Bhoiwala DP, Adam AP. Toll-like receptors and vascular markers in ocular rosacea. *Ophthalmic Plastic & Reconstructive Surgery*. 2013;29(4):290-293. https://doi.org/10.1097/IOP.0b013e318293764c
13. Margalit A, Kowalczyk MJ, Żaba R, Kavanagh K. The role of altered cutaneous immune responses in the induction and persistence of rosacea. *Journal of Dermatological Science*. 2016;82(1):3-8. https://doi.org/10.1016/j.jdermsci.2015.12.006
14. Chen M, Xie H, Chen Z, Xu S, Wang B, Peng Q, Sha K, Xiao W, Liu T, Zhang Y, Li J, Deng Z. Thalidomide ameliorates rosacea-like skin inflammation and suppresses NF-κB activation in keratinocytes. *Biomedicine & Pharmacotherapy*. 2019;116:109011. https://doi.org/10.1016/j.biopha.2019.109011
15. Wang L, Wang Y-J, Hao D, Wen X, Du D, He G, Jiang X. The Theranostics Role of Mast Cells in the Pathophysiology of Rosacea. *Frontiers in Medicine*. 2020;6:324. https://doi.org/10.3389/fmed.2019.00324
16. Cho K-A, Park M, Kim Y-H, Woo S-Y. Th17 cell-mediated immune responses promote mast cell proliferation by triggering stem cell factor in keratinocytes. *Biochemical and Biophysical Research Communications*. 2017; 487(4):856-861. https://doi.org/10.1016/j.bbrc.2017.04.141
17. Kim M, Kim J, Jeong S, Jo H, Woo YR, Park HJ. Inhibition of mast cell infiltration in an LL-37-induced rosacea mouse model using topical brimonidine tartrate 0.33% gel. *Experimental Dermatology*. 2017;26(11):1143-1145. https://doi.org/10.1111/exd.13381
18. Wladis EJ, Lau KW, Adam AP. Nuclear Factor Kappa-B Is Enriched in Eyelid Specimens of Rosacea: Implications for Pathogenesis and Therapy. *American Journal of Ophthalmology*. 2019;201:72-81. https://doi.org/10.1016/j.ajo.2019.01.018
19. Lam-Franco L, Perfecto-Avalos Y, Patiño-Ramírez BE, Rodríguez García A. IL-1α and MMP-9 Tear Levels of Patients with Active Ocular Rosacea before and after Treatment with Systemic Azithromycin or Doxycycline. *Ophthalmic Research*. 2018;60(2):109-114. https://doi.org/10.1159/000489092
20. Maharana PK, Mandal S, Kaweri L, Sahay P, Lata S, Asif MI, Sharma N. Immunopathogenesis of corneal graft rejection. *Indian Journal of Ophthalmology*. 2023;71(5):1733-1738. https://doi.org/10.4103/IJO.IJO_2866_22
21. Moore C, Cevikbas F, Pasolli HA, Chen Y, Kong W, Kempkes C, Parekh P, Lee SH, Kontchou N-A, Yeh I, Jokerst NM, Fuchs E, Steinhoff M, Liedtke WB. UVB radiation generates sunburn pain and affects skin by activating epidermal TRPV4 ion channels and triggering endothelin-1 signaling. *Proceedings of the National Academy of Sciences*. 2013;110:3225-3234. https://doi.org/10.1073/pnas.1312933110
22. Mergler S, Valtink M, Takayoshi S, Okada Y, Miyajima M, Saika S, Reinach PS. Temperature-Sensitive Transient Receptor Potential Channels in Corneal Tissue Layers and Cells. *Ophthalmic Research*. 2014;52(3):151-159. https://doi.org/10.1159/000365334
23. Usui-Kusumoto K, Iwanishi H, Ichikawa K, Okada Y, Sumioka T, Miyajima M, Liu C-Y, Reinach PS, Saika S. Suppression of neovascularization in corneal stroma in a TRPA1-null mouse. *Experimental Eye Research*. 2019;181:90-97. https://doi.org/10.1016/j.exer.2019.01.002
24. Bocci V. Nrf2 activation as target to implement therapeutic treatments. *Frontiers in Chemistry*. 2015;3:4. https://doi.org/10.3389/fchem.2015.00004
25. Aydoğan S, Erol H, Baran M. Effects of ozone therapy on acidic corneal burns in rats. *Veterinary Research Forum*. 2023;14(4):195-199. https://doi.org/10.30466/vrf.2022.551199.3432

Поступила 19.08.2024
Received 19.08.2024
Принята в печать 25.11.2024
Accepted 25.11.2024