Вестник офтальмологии
2025, Т. 141, №3, с. 79–84
https://doi.org/10.17116/oftalma202514103179

Russian Annals of Ophthalmology
2025, vol. 141, №3, pp. 79–84
https://doi.org/10.17116/oftalma202514103179

Цилиохориоидальная отслойка как осложнение хирургии глаукомы. Часть 1. Теории патогенеза, симптоматика и диагностика

© Ю. ЮСЕФ, А.А. АНТОНОВ, А.А. ВИТКОВ, А.А. КОМАРОВ, И.В. КОЗЛОВА

ФГБНУ «Научно-исследовательский институт глазных болезней имени М.М. Краснова», Москва, Россия

РЕЗЮМЕ

Отслойка сосудистой оболочки — одно из самых частых осложнений хирургии глаукомы. Это заболевание часто возникает как осложнение фистулизирующих и дренажных антиглаукомных операций и некоторых лазерных процедур. Развитие этого состояния связано с большим количеством факторов, прежде всего с перепадом внутриглазного давления, анатомическими и биомеханическими особенностями строения глаза. В статье описаны теории патогенеза, симптоматика и диагностика этой патологии. Офтальмологам важно понимать патогенетический механизм возникновения цилиохориоидальной отслойки для правильного лечения и профилактики этого состояния.

Ключевые слова: *отслойка сосудистой оболочки, цилиохориоидальная отслойка, гипотония, хирургия глаукомы.*

ИНФОРМАЦИЯ ОБ АВТОРАХ:
Юсеф Ю. — https://orcid.org/0000-0003-4043-456X
Антонов А.А. — https://orcid.org/0000-0002-5171-8261
Витков А.А. — https://orcid.org/0000-0001-7735-9650
Комаров А.А. — https://orcid.org/0000-0003-4570-7512
Козлова И.В. — https://orcid.org/0000-0003-3885-9649
Автор, ответственный за переписку: Комаров Алексей Александрович — e-mail: Komar0.of95@gmal.com

КАК ЦИТИРОВАТЬ:
Юсеф Ю., Антонов А.А., Витков А.А., Комаров А.А., Козлова И.В. Цилиохориоидальная отслойка как осложнение хирургии глаукомы. Часть 1. Теории патогенеза, симптоматика и диагностика. *Вестник офтальмологии*. 2025;141(3):79–84. https://doi.org/10.17116/oftalma202514103179

Ciliochoroidal detachment as a complication of glaucoma surgery. Part 1. Theories of pathogenesis, symptoms and diagnosis

© YU. YUSEF, A.A. ANTONOV, A.A. VITKOV, A.A. KOMAROV, I.V. KOZLOVA

Krasnov Research Institute of Eye Diseases, Moscow, Russia

ABSTRACT

Choroidal detachment is one of the most common complications of glaucoma surgery. It frequently develops following filtering and drainage glaucoma operations, as well as some laser interventions. The onset of this condition is associated with a variety of factors, most notably fluctuations in intraocular pressure and the anatomical and biomechanical features of the eye. This article reviews the main theories of pathogenesis, symptoms and diagnosis12
of this pathology. Understanding the underlying pathogenetic mechanisms of ciliochoroidal detachment is essential for ophthalmologists to ensure proper management and prevention of this condition.

Keywords: *choroidal detachment, ciliochoroidal detachment, glaucoma surgery, hypotony.*

INFORMATION ABOUT THE AUTHORS:
Yusef Yu. — https://orcid.org/0000-0003-4043-456X
Antonov A.A. — https://orcid.org/0000-0002-5171-8261
Vitkov A.A. — https://orcid.org/0000-0001-7735-9650
Komarov A.A. — https://orcid.org/0000-0003-4570-7512
Kozlova I.V. — https://orcid.org/0000-0003-3885-9649
Corresponding author: Komarov A.A. — e-mail: Komar0.of95@gmal.com

TO CITE THIS ARTICLE:
Yusef Yu, Antonov AA, Vitkov AA, Komarov AA, Kozlova IV. Ciliochoroidal detachment as a complication of glaucoma surgery. Part 1. Theories of pathogenesis, symptoms and diagnosis. *Russian Annals of Ophthalmology=Vestnik oftal'mologii*. 2025;141(3):79–84. (In Russ.). https://doi.org/10.17116/oftalma202514103179

Цилиохориоидальная отслойка (ЦХО), или отслойка сосудистой оболочки (ОСО), нередко возникает в исходе антиглаукомных операций (АГО). Разное этимологическое происхождение этих названий подразумевает одну и ту же патологию. В МКБ-10 она кодируется как H31.4 — Отслойка сосудистой оболочки, а вариации наименований носят, скорее, традиционный характер.

Это заболевание часто возникает как осложнение фистулизирующих и дренажных АГО и некоторых лазерных процедур. Оно характеризуется наличием низкого уровня внутриглазного давления (ВГД) и может значительно ухудшить зрительные функции пациентов. Характерным симптомокомплексом является сочетание резкого снижения зрения оперированного глаза и ощущения «шторки» в поле зрения. Нередко к симптомам присоединяется и болевой синдром. Высокая частота развития данной патологии и ее влияние на качество зрения и жизни пациентов обусловливает актуальность данного обзора. Офтальмологам важно понимать патогенетический механизм возникновения ЦХО, разбираться в лечении и профилактике этого состояния.

Ранее было опубликовано несколько обзоров литературы, посвященных данной проблеме [1—3]. Особенностью данной работы является акцент на данных о развитии ОСО после хирургии глаукомы.

Анатомические предпосылки

Хориоидея располагается между склерой и сетчатой оболочкой глаза. В области выхода зрительного нерва она отсутствует, а ее границей спереди является зубчатая линия по всей окружности глазного яблока. В структуре сосудистой оболочки выделяют несколько слоев. Наружный слой, граничащий со склерой, называется супрахориоидеей. Глубже лежат слои крупных сосудов (слой Галлера), средних сосудов (слой Заттлера) и хориокапилляры. Внутренней структурой сосудистой оболочки, граничащей с сетчаткой, является мембрана Бруха.

Непосредственное прикрепление сосудистой оболочки к склере происходит по зубчатой линии и в месте выхода зрительного нерва [4, 5]. Также имеются рыхлые прикрепления в области экватора глазного яблока и в местах выхода вортикозных вен. На остальном протяжении хориоидея не имеет контакта со склерой. Щелевидное супрахориоидальное пространство является физиологическим и считается частью увеосклерального пути оттока внутриглазной жидкости [6, 7].

ОСО — патологическое состояние, часто сопровождающееся гипотонией глаза и обусловленное скоплением транссудата или крови в супрахориоидальном пространстве [8]. По мере увеличения объема патологической жидкости между склерой и хориоидеей происходит отслоение сосудистой оболочки с прилежащей к ней сетчаткой [3]. Степень тяжести определяется объемом, локализацией и составом жидкости.

При осмотре глазного дна визуализируется гладкое, куполообразное объемное образование светло-оранжевого или светло-серого цвета. Оно представляет собой сетчатку с рисунком сосудов соответствующей области на подлежащей непрозрачной хориоидее. Форма купола объясняется точками фиксации хориоидеи к склере в зонах выхода вортикозных вен из глазного яблока. Количество куполообразных отслоек может достигать четырех — по одной в каждом квадранте глазного дна [4].

Патогенез

ОСО может возникать в различные сроки после АГО [3, 9, 10]. Существует несколько гипотез о механизме возникновения супрахориоидального выпота.

По теории В.В. Жарова и В.П. Рыкова, просачивание жидкости в супрахориоидальное пространство происходит под действием относительно повышенного онкотического давления. Причиной его повышения является накопление воспалительных белков в тканях глаза вследствие оперативного лечения [11]. Послеоперационная гипотония вызывает дисбаланс внутриглазного и онкотического давления, приводя к накоплению супрахориоидального выпота [4, 9, 11, 12]. Отсутствие резкого перепада внутриглазного давления и воспалительного процесса является фактором профилактики развития выпота.

Согласно другой гипотезе, в раннем послеоперационном периоде возникает отрицательное давление в супрахориоидальном пространстве [2, 11]. При обмелении передней камеры глаза вследствие разгерметизации происходит смещение иридохрусталикового комплекса. Это приводит к тракции цилиарного тела и отслоению его от склеры. Расширение супрацилиарного пространства приводит к развитию присасывающей силы, обусловленной кратковременным возникновением отрицательного давления. Жидкость из передней камеры и хориокапилляров устремляется в супрахориоидальное пространство, что приводит к ОСО [2].

Еще одна гипотеза объясняет появление супрахориоидального выпота сосудистой реакцией на операцию. Декомпрессия глаза приводит к дисбалансу градиента экстра- и интравазального давления. Это приводит к выраженному расширению сосудов, повышенной проницаемости сосудистой стенки и появлению выпота [13, 14]. М.М. Краснов объясняет появление ОСО резкой атонией сосудов хориоидеи вследствие хирургических вмешательств. Это приводит к появлению транссудата и даже форменных элементов крови в супрахориоидальном пространстве [15]. Важным патогенетическим аспектом

этого состояния является резкий перепад внутриглазного давления.

Биомеханические свойства структур глаза могут влиять на развитие цилиохориоидальной отслойки. Повышение уровня ВГД происходит из-за увеличения объема внутриглазной жидкости (ВГЖ), что приводит к растяжению оболочек из-за их относительной эластичности [16—18]. При снижении объема ВГЖ за счет хирургически сформированного пути оттока происходит снижение линейного эластического напряжения оболочек глаза. При гипотонии происходит деформация склеры из-за отсутствия должного тургора глаза. Это может приводить к нелинейной деформации сосудистой оболочки, так как модуль эластичности хориоидеи в разы ниже, чем у склеры [19—21].

Не исключается вариант смешанного патогенетического механизма, объединяющего все вышеописанные гипотезы.

Следует отметить, что послеоперационная гипотония не всегда сопровождается развитием ОСО. По данным C. Schrieber и соавторов, процент возникновения ОСО достигает 18,8% в зависимости от вида и объема вмешательства [3].

Хориоидальная эффузия

Существует схожая по симптоматике патология, которая описывается как отдельный синдром — синдром увеальной или хориоидальной эффузии. Это редкое идиопатическое состояние, характеризующееся ОСО в сочетании с серозной отслойкой сетчатки [22]. Характерной особенностью данного заболевания является спонтанность его возникновения без очевидных причин, как то: хирургическое вмешательство, травма, воспалительное заболевание. Встречается у лиц мужского пола с гиперметропической рефракцией при нанофтальме [23]. Патогенез этого синдрома связывают с аномальным строением склеры и сосудов. Характерным симптомом является стремительное снижение остроты зрения с болевым синдромом, часто двустороннее. При осмотре и инструментальных исследованиях выявляются мелкая передняя камера, гипотония, ОСО и отслойка сетчатки без разрыва [22, 24]. Патогенетическое лечение данного состояния неизвестно, ряд авторов указывают на купирование синдрома проведением задней трепанации склеры [25—27].

Классификация

В 2009 г. В.В. Жаровым и В.П. Рыковым была предложена классификация, главными критериями которой были сроки появления и состав выпота. Согласно данным, ОСО может быть ранней (до 3 дней после АГО, отсроченно ранней (от 3 до 10 дней после АГО) и поздней (более 10 дней после АГО). По составу супрахориоидальной жидкости авторы разделяли отслойки на транссудативную, экссудативную, транссудативно-экссудативную, геморрагическую, транссудативно-геморрагическую [11]. Данная классификация не приобрела широкого распространения из-за сложности дифференцировки выделенных типов жидкостей и трудности в клинической интерпретации результатов.

Зачастую выделяют два типа содержимого супрахориоидального пространства: серозное и геморрагическое. Серозный выпот представляет собой транссудат из сосудов хориоидеи. Накопление жидкости в супрахориоидальном пространстве может происходить как на фоне резкого снижения уровня ВГД, так и при длительной гипотонии (P_0 <10 мм рт.ст.) [9, 15]. Процесс протекает безболезненно при условии медленного накопления выпота в течение нескольких дней или недель после операции [5]. Появление болевого синдрома, как правило, возникает при быстром накоплении транссудата.

Геморрагический хориоидальный выпот также известен как супрахориоидальное кровоизлияние [5]. Предположительно, он обусловлен механическим повреждением стенки сосудов хориоидеи. При резком снижении ВГД происходит выраженное нарушение градиента между экстра- и интравазальным (артериальным) давлением, и, как следствие, нарушение целостности стенки сосуда [3]. Основным симптомом такой отслойки является выраженный болевой синдром, часто не купирующийся анальгетиками.

Симптомы

ОСО зачастую сопровождается снижением остроты зрения, появлением видимого объекта в боковых секторах поля зрения и болевым синдромом. Выраженность жалоб зависит от объема супрахориоидального выпота.

Снижение остроты зрения объясняется появлением складок десцеметовой оболочки и отеком роговицы вследствие гипотонии [28, 29]. При обмелении передней камеры глаза смещение иридохрусталикового комплекса приводит к развитию миопической рефракции и, как следствие, снижению остроты зрения [30]. Эффект затуманивания возможен из-за помутнения хрусталика как ответ на возникшую гипотонию [31, 32]. Появление видимого объекта в поле зрения обусловлено куполом отслойки, проминирующим в витреальную полость [33].

При низком давлении глаз в большей степени подвержен деформации под действием внешних сил, оказываемых экстраокулярными мышцами, придаточными тканями или швами. Это может приводить к развитию индуцированного астигматизма [9].

В редких случаях пациенты жалуются на боль в глазу. Это связано со сдавлением цилиарных нервов скопившейся жидкостью или разрывом сосуда хориоидеи при геморрагическом выпоте [4, 5].

Диагностика

Обследование пациентов с ОСО включает в себя сбор анамнеза, осмотр за щелевой лампой и инструментальную диагностику.

При сборе анамнеза важным диагностическим критерием, влияющим на тактику лечения, является корректное определение сроков и условий возникновения жалоб.

Развитие ЦХО в раннем послеоперационном периоде может быть связано с резким перепадом ВГД в ходе операции или выраженным воспалением. Нарушение послеоперационных ограничений могут вызвать смещение структур глаза с возникновением ОСО. Причинами возникновения ЦХО в позднем послеоперационном периоде могут стать механические воздействия на глаз с резким перепадом ВГД.

При биомикроскопии передний отрезок глаза может не изменяться совсем или его изменения могут быть минимальными. При осмотре пациента за щелевой лампой классическими признаками развития ЦХО являются уменьшение глубины передней камеры вплоть до развития иридокорнеального контакта, появление складок десцеметовой оболочки, изменение цвета рефлекса с глазного дна. Выраженность данных симптомов зависит от объема супрахориоидального выпота. В глазах с нативным хрусталиком такие изменения переднего отрезка, как иридокорнеальный контакт и формирование передних синехий, выявляются значительно чаще, чем в глазах с артифакией. Это связано с объемом хрусталика и его влиянием на глубину передней камеры [34, 35].

При непрямой офтальмоскопии можно обнаружить до 4 куполов отслойки, наиболее часто обнаруживаются 2 в боковых секторах [30]. Размер отслойки колеблется от едва заметной проминенции до крайней степени изменений заднего отрезка, при котором происходит контакт 2 и более куполов друг с другом («целующиеся отслойки») **(рис. 1)** [33]. Последнее состояние сопровождается обмелением или отсутствием передней камеры из-за вытеснения большого объема жидкости. При этом сложно оценить состояние глазного дна с помощью офтальмоскопии из-за изменений хрусталика и/или роговицы. Ультразвуковая картина будет выглядеть как соприкасающиеся друг с другом полуокружности.

Снижение остроты зрения без изменения переднего отрезка глаза чаще сопровождают невысокие или плоские купола ЦХО. В этих случаях осмотр глазного дна не позволяет выявить изменения.

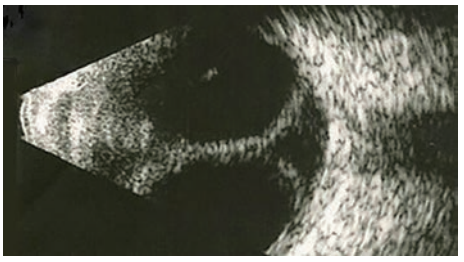

Рис. 1. **Ультразвуковая картина отслойки сосудистой оболочки с контактом куполов («целующиеся отслойки»).**

Fig. 1. **Ultrasonography image of choroidal detachment with kissing dome configuration ("kissing choroidals").**

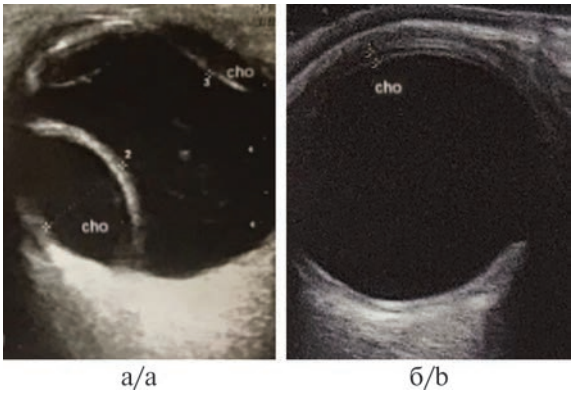

Рис. 2. **Ультразвуковые картины высокого (а) и низкого (б) куполов отслойки сосудистой оболочки.**

Fig. 2. **Ultrasonography images showing high (a) and low (b) dome-shaped choroidal detachment.**

Во всех случаях развития ЦХО наиболее объективным способом визуализации является ультразвуковая диагностика. Она позволяет уточнить размеры, характер содержимого и локализацию отслойки.

Отмечается прямая зависимость между объемом отслойки и степенью снижения зрительных функций [10]. Ультразвуковое исследование (УЗИ) диагностически ценно и при высоких куполах, видимых при офтальмоскопии **(рис. 2, а)**, и при низких, невидимых при осмотре **(рис. 2, б)**.

Высока вероятность того, что частота развития отслоек сосудистой оболочки после АГО значительно выше, однако такие отслойки не выявляются при осмотре из-за отсутствия клинической картины и жалоб пациента и потому не диагностируются.

УЗИ также необходимо для определения состава содержимого в супрахориоидальном пространстве. УЗ-картина серозного выпота характеризуется эхонегативным пространством под куполом отслойки, в то время как геморрагическое содержимое имеет плотную эхоструктуру [5, 36].

В 1972 г. Б.Н. Алексеевым была предложена новая методика ультразвуковой бесконтактно-капельной диагностики цилиохориоидальных отслоек. Она осуществлялась с помощью специальной насадки на ультразвуковой датчик через каплю физиологического раствора, что устраняло наличие «мертвых» зон прибора. Благодаря этой методике удалось интраоперационно зафиксировать, что все отслойки в своем начале плоские, циркулярные и возникают с отслоения цилиарного тела. Эти находки и дали название данной патологии. Также было установлено, что отслоение сосудистой оболочки в превалирующем большинстве случаев начинается с нижне-внутреннего квадранта, после чего вовлекается нижне-наружный [30]. Эта методика не приобрела широкого распространения в связи с высокой трудоемкостью исследования и с появлением транспальпебральных методик, не требующих прямого контакта со склерой.

A. Ishida и соавторы в своей статье подтвердили вышеописанный патогенетический механизм. Согласно их данным, отслойке сосудистой оболочки предшествует циклодиализ с последующим усилением увеосклерального оттока [37].

Дифференциальная диагностика

Наиболее опасным состоянием, которое можно принять за ОСО, является отслойка сетчатки. Так же, как и ЦХО, отслойка сетчатки проявляется жалобами на снижение остроты зрения или его полную потерю. При непрямой офтальмоскопии эти два состояния можно спутать, поэтому необходимо обязательно проводить инструментальное исследование в виде ультразвуковой диагностики. Основные отличия будут выявлены при В-сканировании в динамическом режиме: ОСО статична, имеет куполообразный вид и гладкую поверхность. Фиксация вортикозными венами не дает ОСО масштабного распространения — она будет проявляться появлением нескольких полуокружностей на В-сканах, часто в боковых проекциях глазного яблока [38]. Отслойка сетчатой оболочки, часто более распространенная по площади, при динамическом В-сканировании имеет вид тонкой подвижной мембраны с неровной поверхностью [39]. Такое состояние требует срочного хирургического вмешательства и не лечится консервативно.

Заключение

Отслойка сосудистой оболочки — патология со сложным механизмом развития, детали которого пока не ясны. Классификация этого заболевания требует более точных определений, применимых в клинической практике. Современному врачу-офтальмологу необходимо понимать принципы диагностики данного состояния для назначения своевременного лечения.

Авторы заявляют об отсутствии конфликта интересов.
The authors declare no conflicts of interest.

ЛИТЕРАТУРА/REFERENCES

1. Петров С.Ю., Подгорная Н.Н., Асламазова А.Э. Цилиохориоидальная отслойка. Национальный журнал Глаукома. 2015;14(1):94-102.
Petrov SYu, Podgornaya NN, Aslamazova AE. Choroidal effusion. *National Journal glaucoma*. 2015;14(1):94-102. (In Russ.).
2. Манаенкова Г.Е., Фабрикантов О.Л. Отслойка сосудистой оболочки. Этиология, патогенез, клиника и лечение. *Сибирский научный медицинский журнал*. 2019;39(5):141-148.
Manaenkova GE, Fabrikantov OL. Choroidal detachment. Etiology, pathogenesis, clinical picture and treatment. *Siberian Scientific Medical Journal*. 2019;39(5):141-148. (In Russ.).
3. Schrieber C, Liu Y. Choroidal effusions after glaucoma surgery. *Current Opinion in Ophthalmology*. 2015;26(2):134-142.
https://doi.org/10.1097/ICU.0000000000000131
4. Bakir B, Pasquale LR. Causes and treatment of choroidal effusion after glaucoma surgery. *Seminars in Ophthalmology*. 2014;29(5-6):409-413.
https://doi.org/10.3109/08820538.2014.959200
5. Chu TG, Green RL. Suprachoroidal hemorrhage. *Survey of Ophthalmology*. 1999;43(6):471-486.
https://doi.org/10.1016/s0039-6257(99)00037-5
6. Goel M, Picciani RG, Lee RK, Bhattacharya SK. Aqueous humor dynamics: a review. *The Open Ophthalmology Journal*. 2010;4:529.
https://doi.org/0.2174/1874364101004010052
7. Johnson M, McLaren JW, Overby DR. Unconventional aqueous humor outflow: A review. *Experimental Eye Research*. 2017;158:94-111.
https://doi.org/10.1016/j.exer.2016.01.017
8. Фридман Ф.Е., Гундорова Р.А., Кодзов М.Б. *Ультразвук в офтальмологии*. М.: Медицина; 1989.
Fridman FE, Gundorova RA, Kodzov MB. *Ultrasound in ophthalmology*. M.: Medicine; 1989. (In Russ.).
9. Wang Q, Thau A, Levin AV, Lee D. Ocular hypotony: A comprehensive review. *Survey of Ophthalmology*. 2019;64(5):619-638.
https://doi.org/10.1016/j.survophthal.2019.04.006
10. Iwasaki K, Kakimoto H, Arimura S, Takamura Y, Inatani M. Prospective cohort study of risk factors for choroidal detachment after trabeculectomy. *International Ophthalmology*. 2020;40(5):1077-1083.
https://doi.org/10.1007/s10792-019-01267-6
11. Жаров В.В., Рыков В.П. Цилиохориоидальная отслойка (к вопросам этиопатогенеза, профилактики и лечения). *РМЖ. Клиническая офтальмология*. 2009;10(1):40-41.
Zharov VV, Rykov VP. Ciliochoroidal detachment (on the issues of etiopathogenesis, prevention and treatment). *RMJ. Clinical Ophthalmology*. 2009;10(1):40-41. (In Russ.).
12. Emi K, Pederson JE, Toris CB. Hydrostatic pressure of the suprachoroidal space. *Investigative Ophthalmology & Visual Science*. 1989;30(2):233-238.
13. Еремина А.И. Этиология, клиника, лечение и профилактика послеоперационной отслойки сосудистой оболочки. *Вестник офтальмологии*. 1966;(3):27-32.
Eremina AI. Etiology, clinic, treatment and prevention of postoperative vascular detachment. *Russian Annals of Ophthalmology*. 1966;(3):27-32. (In Russ.).
14. Tseng VL, Kim CH, Romero PT, Yu F, Robertson-Brown KW, Phung L, Raygoza D, Caprioli J, Coleman AL. Risk Factors and Long-Term Outcomes in Patients with Low Intraocular Pressure after Trabeculectomy. *Ophthalmology*. 2017;124(10):1457-1465.
https://doi.org/10.1016/j.ophtha.2017.05.014
15. Краснов М.М. Местная кофеинотерапия отслойки сосудистой оболочки. *Вестник офтальмологии*. 1980;96(2):62-63.

Krasnov MM. Local caffeine therapy of choroidal detachment. *Russian Annals of Ophthalmology*. 1980;96(2):62-63. (In Russ.).

16. Иомдина Е.Н., Петров С.Ю., Антонов А.А., Новиков И.А., Пахомова И.А., Арчаков А.Ю. Корнеосклеральная оболочка глаза: возможности оценки биомеханических свойств в норме и при патологии. *Офтальмология*. 2016;13(2):62-68.
Iomdina EN, Petrov SYu, Antonov AA, Novikov IA, Pahomova IA, Archakov AY. The corneoscleral shell of the eye: potentials of assessing biomechanical parameters in normal and pathological conditions. *Ophthalmology in Russia*. 2016;13(2):62-68. (In Russ.).
https://doi.org/10.18008/1816-5095-2016-2-62-68

17. Аветисов С.Э., Бубнова И.А., Антонов А.А. Клинико-экспериментальные аспекты изучения биомеханических свойств фиброзной оболочки глаза. *Вестник офтальмологии*. 2013;129(5):83-91.
Avetisov SE, Bubnova IA, Antonov AA. Clinical and experimental aspects of investigation of biomechanical properties of corneoscleral shell. *Russian Annals of Ophthalmology*. 2013;129(5):83-91. (In Russ.).

18. Светлова О.В. Дроздова Г.А., Балашевич Л.И., Засеева М.В., Рябцева А.А., Макаров Ф.Н., Кошиц И.Н. Морфофизиологические особенности склеры глаза человека как ключевого звена в формировании уровня внутриглазного давления в норме и при глаукоме. *Морфология*. 2009;136(5):5-10.
Svetlova OV, Drozdova GA, Balashevich LI, Zaseeva MV, Ryabtseva AA, Makarov FN, Koshits IN. Morphophysiological features of the human eye sclera as a key link in the formation of intraocular pressure levels in normal and glaucoma. *Morphology*. 2009;136(5):5-10. (In Russ.).

19. Аветисов С.Э., Бубнова И.А., Новиков И.А. Исследование биомеханических свойств роговицы с помощью двунаправленной аппланации: новые подходы к трактовке. *Вестник офтальмологии*. 2008;124(5):22-25.
Avetisov SE, Bubnova IA, Novikov IA. Investigation of the biomechanical properties of the cornea using bidirectional implantation: new approaches to interpretation. *Russian Annals of Ophthalmology*. 2008;124(5):22-25. (In Russ.).

20. Иомдина Е.Н., Бауэр С.М., Котляр К.Е. *Биомеханика глаза: теоретические аспекты и клинические приложения*. Москва; 2015.
Iomdina EN, Bauer SM, Kotlyar KE. *Biomechanics of the eye: theoretical aspects and clinical applications*. Moscow; 2015. (In Russ.).

21. Аветисов С.Э., Бубнова И.А., Новиков И.А., Антонов А.А., Сипливый В.И., Кузнецов А.В. Биометрические параметры фиброзной оболочки и биомеханические показатели. Сообщение 1. Влияние величины переднезадней оси, толщины и кривизны роговицы. *Вестник офтальмологии*. 2011;127(3):3-5.
Avetisov SE, Bubnova IA, Novikov IA, Antonov AA, Siplivyĭ VI, Kuznetsov AV. Fibrous tunic biomechanics and biometric indicies. Report 1. The impact of axial length, thickness and corneal curvature. *The Russian Annals of Ophthalmology*. 2011;127(3):3-5. (In Russ.).

22. Горбунова Н.Ю., Поздеева Н.А., Горбунова А.С., Катмаков К.И. Синдром увеальной эффузии у пациентов с нанофтальмом и закрытоугольной глаукомой. *Национальный журнал глаукома*. 2018;17(2):12-19.
Gorbunova NY, Pozdeeva NA, Gorbunova AS, Katmakov KI. Uveal effusion syndrome in patients with nanophthalm and angle-closure glaucoma. *National Journal glaucoma*. 2018;17(2):12-19. (In Russ.).

23. Matlach J, Nowak J, Göbel W. A novel technique for choroidal fluid drainage in uveal effusion syndrome. *Ophthalmic Surgery, Lasers and Imaging Retina*. 2013;44(3):274-277.
https://doi.org/10.3928/23258160-20130503-11

24. Schepens CL, Brockhurst RJ. Uveal effusion. Clinical picture. *Archives of Ophthalmology*. 1963;70:189-201.
https://doi.org/10.1001/archopht.1963.00960050191010

25. Шустеров Ю.А., Ахмадьярова Б.С., Портнова М.Г., Таржанов А.Б., Темирбаев Д.К. Клинический случай синдрома увеальной эффузии. *Офтальмология. Восточная Европа*. 2021;11(3):336-342.
Shusterov YuA, Akhmadyarova BS, Portnova MG, Tarzhanov AB, Temirbayev DK. Clinical Case of Uveal Effusion Syndrome. *Ophthalmology. Eastern Europe*. 2021;11(3):336-342. (In Russ.).
https://doi.org/10.34883/PI.2021.11.3.034

26. Ghazi NG, Richards CP, Abazari A. A modified ultrasound-guided surgical technique for the management of the uveal effusion syndrome in patients with normal axial length and scleral thickness. *Retina*. 2013;33(6):1211-1219.
https://doi.org/10.1097/IAE.0b013e3182790eb8

27. Johnson MW, Gass JD. Surgical management of the idiopathic uveal effusion syndrome. *Ophthalmology*. 1990;97(6):778-785.
https://doi.org/10.1016/s0161-6420(90)32511-3

28. Abualhasan H, Mimouni M, Safuri S, Blumenthal EZ. Anterior Corneal Folds Correlate With Low Intraocular Pressure and May Serve as a Marker for Ocular Hypotony. *Journal of Glaucoma*. 2019;28(2):178-180.
https://doi.org/10.1097/IJG.0000000000001166

29. Hatton MP, Perez VL, Dohlman CH. Corneal oedema in ocular hypotony. *Experimental Eye Research*. 2004;78(3):549-552.
https://doi.org/10.1016/j.exer.2003.06.003

30. Алексеев Б.Н., Писецкая С.Ф. О патогенезе цилиохориоидальной отслойки и влиянии ее на результаты антиглаукоматозных операций. *Вестник офтальмологии*. 1976;6:20-27.
Alekseev BN, Pisetskaya SF. On the pathogenesis of ciliochoroidal detachment and its effect on the results of antiglaucomatous operations. *Russian Annals of Ophthalmology*. 1976;6:20-27. (In Russ.).

31. Parthasarathi S, Myint K, Singh G, Mon S, Sadasivam P, Dhillon B. Bilateral acetazolamide-induced choroidal effusion following cataract surgery. *Eye*. 2007;21(6):870-872.
https://doi.org/10.1038/sj.eye.6702741

32. Roh YR, Woo SJ, Park KH. Acute-onset bilateral myopia and ciliochoroidal effusion induced by hydrochlorothiazide. *Korean Journal of Ophthalmology*. 2011;25(3):214-217.
https://doi.org/10.3341/kjo.2011.25.3.214

33. Chandran P, Mandava LS, Raman GV. Kissing Choroidal Detachment. *Ophthalmology Glaucoma*. 2019;2(3):178.
https://doi.org/10.1016/j.ogla.2019.01.002

34. Егорова Э.В., Файзиева У.С., Морозова Т.А., Полянская Е.Г., Узунян Д.Г. Анатомо-топографические особенности переднего сегмента артифакичного глаза на фоне псевдоэксфолиативного синдрома по данным ультразвуковой биомикроскопии. *Офтальмохирургия*. 2011;1:53-58.
Egorova EV, Fayzieva US, Morozova TA, Polyanskaya EG, Uzunian DG. Anatomical and topographic features of the anterior segment of the artificial eye on the background of pseudoexfoliation syndrome according to ultrasound biomicroscopy. *Ophthalmosurgery*. 2011;1:53-58. (In Russ.).

35. Шацких А.В., Чубарь В.С. Морфологическое подтверждение ультрабиомикроскопической диагностики глазных проявлений ПЭС. *Вестник Оренбургского государственного университета*. 2011;14(133):404-406.
Shatskikh AV, Chubar VS. Morphological confirmation of ultrabiomicroscopic diagnosis of ocular manifestations of PES. *Bulletin of the Orenburg State University*. 2011;14(133):404-406. (In Russ.).

36. Wing GL, Schepens CL, Trempe CL, Weiter JJ. Serous choroidal detachment and the thickened-choroid sign detected by ultrasonography. *American Journal of Ophthalmology*. 1982;94(4):499-505.
https://doi.org/10.1016/0002-9394(82)90243-4

37. Ishida A, Mochiji M, Manabe K, Matsuoka Y, Tanito M. Persistent Hypotony and Annular Ciliochoroidal Detachment After Microhook Ab Interno Trabeculotomy. *Journal of Glaucoma*. 2020;29(9):807-812.
https://doi.org/10.1097/IJG.0000000000001560

38. Portney GL, Kohl JW. Ultrasonic localization of choroidal detachment associated with flat anterior chamber. *Ophthalmic Surgery*. 1975;6(3):86-88.

39. Forrester JV, Sutherland GR. B-scan ultrasonography in the evaluation of retinal detachment. *British Journal of Ophthalmology*. 1974;58(8):746-751.
https://doi.org/10.1136/bjo.58.8.746

Поступила 30.10.2024
Received 30.10.2024
Принята в печать 12.12.2024
Accepted 12.12.2024