Вестник офтальмологии
2024, Т. 140, №5, с. 18–24
https://doi.org/10.17116/oftalma202414005118

Russian Annals of Ophthalmology
2024, vol. 140, №5, pp. 18–24
https://doi.org/10.17116/oftalma202414005118

Ранние изменения толщины хориоидеи и аксиальной длины глаза при использовании очков с монофокальными линзами и линзами с высокоасферичными микролинзами у детей с впервые выявленной миопией

© Е.П. ТАРУТТА[1], С.Э. КОНДРАТОВА[2], С.В. МИЛАШ[1]

[1]ФГБУ «НМИЦ глазных болезней им. Гельмгольца» Минздрава России, Москва, Россия;
[2]НИИ педиатрии и охраны здоровья детей ФГБНУ «Российский научный центр хирургии им. акад. Б.В. Петровского», Москва, Россия

РЕЗЮМЕ

Современные стратегии лечения прогрессирующей миопии неразрывно связаны с оптическими методами, действующими на основе теории периферического дефокуса. Миопический дефокус вызывает увеличение толщины хориоидеи (ТХ) и уменьшение длины переднезадней оси (ПЗО) глаза. Сравнительные исследования влияния очков с высокоасферичными микролинзами (highly aspherical lenslets, HAL) и монофокальных очков (МФО) на ТХ и ПЗО у детей с впервые выявленной миопией ранее не проводились.

Цель исследования. Провести сравнительное исследование изменений ТХ и длины ПЗО глаза у детей с миопией через 1 мес постоянного ношения впервые назначенных очков с HAL и МФО.

Материал и методы. 29 пациентам (58 глаз) с впервые выявленной миопией слабой степени (в среднем (–)1,28±0,64 дптр) в возрасте в среднем 10,41±1,14 года были впервые назначены МФО (1-я группа) или очки с HAL (2-я группа). Всем пациентам помимо стандартных офтальмологических методов исследования были проведены оптическая биометрия и измерение ТХ с помощью оптической когерентной томографии.

Результаты. В 1-й группе (МФО) субфовеальная ТХ через 1 мес значимо уменьшилась — на 18,13±7,88 мкм, во 2-й группе (HAL) она увеличилась на 12,88±29,86 мкм. Длина ПЗО в 1-й группе значимо увеличилась — в среднем на 0,04±0,04 мм, во 2-й группе она уменьшилась в среднем на 0,06±0,07 мм ($p<0,05$).

Заключение. Использование оптических средств вызывает изменения биометрических параметров глаза уже через месяц от начала их ношения. Выявлено уменьшение ТХ от исходного уровня на фоне ношения МФО и увеличение ТХ на фоне коррекции очками с линзами HAL, что может служить благоприятным прогностическим признаком в контроле прогрессирующей миопии у детей.

Ключевые слова: *миопия, хориоидея, оптический дефокус, линзы HAL.*

ИНФОРМАЦИЯ ОБ АВТОРАХ:
Тарутта Е.П. — e-mail: elenatarutta@mail.ru; https://orcid.org/0000-0002-8864-4518
Кондратова С.Э. — e-mail: svetlana26.03@mail.ru; https://orcid.org/0000-0002-6522-5310
Милаш С.В. — e-mail: sergey_milash@yahoo.com; https://orcid.org/0000-0002-3553-9896
Автор, ответственный за переписку: Кондратова Светлана Эдуардовна — e-mail: svetlana26.03@mail.ru

КАК ЦИТИРОВАТЬ:
Тарутта Е.П., Кондратова С.Э., Милаш С.В. Ранние изменения толщины хориоидеи и аксиальной длины глаза при использовании очков с монофокальными линзами и линзами с высокоасферичными микролинзами у детей с впервые выявленной миопией. *Вестник офтальмологии*. 2024;140(5):18–24. https://doi.org/10.17116/oftalma202414005118

Early changes in choroidal thickness and axial length in the use glasses of monofocal lenses and highly aspherical lenslets in children with newly diagnosed myopia

© E.P. TARUTTA[1], S.E. KONDRATOVA[2], S.V. MILASH[1]

[1]Helmholtz National Medical Research Center of Eye Diseases, Moscow, Russia;
[2]Research Institute of Pediatrics and Children's Health of the Petrovsky National Research Centre of Surgery, Moscow, Russia

ABSTRACT

Current strategies for treating progressive myopia are closely linked to optical methods based on the theory of peripheral defocus. Myopic defocus causes an increase in choroidal thickness (CT) and a decrease in axial length (AL) of the eye. No comparative studies on the effects of spectacle lenses with highly aspherical lenslets (HAL) and monofocal lenses (MFL) on CT and AL in children with newly diagnosed myopia have been conducted.

Purpose. This study compares changes in CT and AL in children with myopia after one month of continuous wear of newly prescribed glasses with HAL and MFL.

Material and methods. The study included a total of 29 patients (58 eyes) with newly diagnosed mild myopia (mean –1.28±0.64 D) at an average age of 10.41±1.14 years wearing newly prescribed glasses with MFL (group 1) or with HAL (group 2). All patients

underwent optical biometry and CT measurement using optical coherence tomography in addition to standard ophthalmological examination methods.
Results. In group 1 (SV), subfoveal CT decreased significantly by 18.13±7.88 μm after 1 month, while in group 2 (HAL), it increased by 12.88±29.86 μm. AL significantly increased by an average of 0.04±0.04 mm in group 1 and decreased by an average of 0.06±0.07 mm in group 2 ($p<0.05$).
Conclusions. The use of optical means of correction leads to changes in biometric parameters of the eye within a month from the start of wearing them. A decrease in CT from baseline was observed with MFL glasses, while an increase was seen with HAL correction, which can be considered a favorable prognostic sign in the control of progressive myopia in children.

Keywords: *myopia, choroid, optical defocus, highly aspherical lenslets.*

INFORMATION ABOUT THE AUTHORS:
Tarutta E.P. — e-male: elenatarutta@mail.ru; https://orcid.org/0000-0002-8864-4518
Kondratova S.E. — e-male: svetlana26.03@mail.ru; https://orcid.org/0000-0002-6522-5310
Milash S.V. — e-male: sergey_milash@yahoo.com; https://orcid.org/0000-0002-3553-9896
Corresponding author: Kondratova S.E. — e-male: svetlana26.03@mail.ru

TO CITE THIS ARTICLE:
Tarutta EP, Kondratova SE, Milash SV. Early changes in choroidal thickness and axial length in the use glasses of monofocal lenses and highly aspherical lenslets in children with newly diagnosed myopia. *Russian Annals of Ophthalmology.* 2024;140(5):18–24. (In Russ.).
https://doi.org/10.17116/oftalma202414005118

Современные стратегии лечения прогрессирующей миопии неразрывно связаны с оптическими методами, действующими на основе теории периферического дефокуса. Специального дизайна очковые, мягкие контактные и ортокератологические линзы, наводя периферический миопический дефокус, потенцируют каскад реакций, влияющих на рефрактогенез [1—4]. Ведущую роль в этом механизме играет сосудистая оболочка глаза [5—11].

Благодаря своей многофункциональности и уникальному анатомическому положению на путях передачи сигнала от сетчатки к склере хориоидея играет ключевую роль в механизмах регуляции роста глаза посредством зрительно управляемой биологической обратной связи. В зависимости от направления и ориентации оптического сигнала, наведенного на сетчатку в виде миопического, гиперметропического или астигматического дефокуса, изменяются толщина хориоидеи (ТХ) и длина переднезадней оси (ПЗО) глаза. Миопический дефокус вызывает увеличение ТХ и уменьшение аксиальной длины ПЗО, а гиперметропический дефокус, наоборот, вызывает уменьшение ТХ и удлинение ПЗО. Астигматический дефокус в соответствии с положением оптической оси индуцировал разнонаправленную реакцию сосудистой оболочки [12—14]. В эксперименте реакция хориоидеи на дефокус была быстрой, обратимой, могла быть локальной, зависела от степени расфокусировки, коррелировала с изменением длины ПЗО глаза и предшествовала долгосрочным изменениям в структуре склеры. Предполагают, что увеличение ТХ и изменения ее физиологических функций после воздействия дефокуса могут являться протективным фактором, сдерживающим рост глаза [15].

В последние несколько лет в клиническую практику по контролю миопии были внедрены новые конструкции очковых линз, способные создавать объемный миопический дефокус за счет высокоасферического дизайна встроенных микролинз микролинз (highly aspherical lenslets, HAL) расположенных на 11 концентрических кольцах. В крупном рандомизированном контролируемом исследовании, проводившемся в Китае в течение пяти лет, очки с линзами HAL снижали скорость прогрессирования миопии и рост аксиальной длины глаза у детей по сравнению с монофокальными очками (МФО) и очками со слабоасферическими микролинзами [16, 17]. Параллельно с оценкой эффективности HAL авторы каждые 6 мес изучали долгосрочное влияние данной конструкции очковых линз на ТХ. Было показано, что ношение очковых линз с высокоасферическими микролинзами уменьшало или устраняло истончение хориоидеи в долгосрочной перспективе, что еще раз доказывает возможную связь контроля миопии и реакции сосудистой оболочки на индуцированный дефокус.

Однако, несмотря на большой выбор современных оптических линз специального дизайна для замедления прогрессирования миопии, доля назначения монофокальных линз детям по-прежнему высока. Опросы, проведенные в 2015 и 2019 гг., выявили высокий уровень обеспокоенности офтальмологов по поводу близорукости, но большинство из них по-прежнему первым выбором считают монофокальные линзы и прибегают к методам оптической терапии только при прогрессировании или при миопии высокой степени [18].

Согласно федеральным клиническим рекомендациям «Миопия», с 2017 г. не рекомендуется назначение монофокальных очков и контактных линз детям с прогрессирующей миопией с целью предотвращения индуцируемого этими средствами гиперметро-

пического периферического дефокуса, способствующего прогрессированию миопии [19].

Современные достижения в точной диагностике состояния сетчатки с помощью оптической когерентной томографии (ОКТ) позволяют выявлять ранние признаки патологической миопии. Дистрофические изменения в пигментном эпителии сетчатки (ПЭС) и сетчатке нередко выявляются на миопических глазах с ПЗО >24 мм [20], это свидетельствует о том, что нет безопасной степени миопии.

Сравнительные исследования влияния очков с линзами HAL и МФО на ТХ и ПЗО у детей с впервые выявленной миопией ранее не проводились.

Цель настоящей работы — провести сравнительное исследование изменений ТХ и длины ПЗО глаза у детей с миопией через 1 мес постоянного ношения впервые назначенных очков с HAL и очков с монофокальными линзами.

Материал и методы

В исследовании приняли участие 29 пациентов (58 глаз) с впервые выявленной миопией, средний возраст — 10,41±1,14 года (от 7 до 13 лет). Средний сфероэквивалент рефракции составлял (–)1,28±0,64 дптр.

Пациентам 1-й группы было предложено использовать монофокальную коррекцию в течение 1 мес в качестве стартовой терапии. В эту группу вошли 14 детей (28 глаз), средний возраст — 9,25±1,16 года. Средний сфероэквивалент рефракции составлял (–)1,84±0,89 дптр.

Пациенты 2-й группы в течение месяца использовали очки с линзами HAL (Essilor, Stellest). В эту группу вошли 15 детей (30 глаз), средний возраст — 10,77±1,14 года. Средний сфероэквивалент рефракции составлял (–)1,12±0,48 дптр.

Исследование проводилось в строгом соответствии с принципами Хельсинкской декларации и было одобрено этическим комитетом НМИЦ ГБ им. Гельмгольца. Информированное письменное согласие было получено от родителей / законных представителей всех участников исследования.

Очковые линзы HAL (Essilor, Stellest) изготовлены из оптического поликарбоната и имеют сферическую переднюю поверхность с 11 концентрическими кольцами, содержащими 1021 высокоасферическую микролинзу (диаметром 1,12 мм) Высокоасферические микролинзы создают объмный миопический дефокус, который находится на расстоянии 1,2 мм от сетчатки и имеет толщину 0,7 мм. Оптическая сила высокоасферических микролинз увеличивается от центрального кольца к периферическому, благодаря чему объемный миопический дефокус повторяет форму сетчатки миопического глаза. Коррекция по рецепту обеспечивается за счет центральной оптической зоны диаметром 9 мм, а также за счет свободной поверхности между кольцами микролинз.

Всем пациентам проводили ОКТ и оптическую биометрию до и через 1 мес после начала ношения очков с линзами HAL и МФО. Исследование проводилось строго с 13:00 до 15:00 и до применения мидриатиков для исключения влияния на результаты измерения суточных (циркадных) ритмов изменения ТХ и ПЗО, а также фармакологических агентов [7, 8].

ОКТ проводилась на мультимодальной платформе SLO/OCT Mirante (Nidek, Япония) с использованием программного обеспечения Navis-EX 1.8.0. Изображения хориоидеи в макулярной области были получены с использованием протокола сканирования Macula radial в режиме Choroidal шести радиальных сканов длиной 12 мм, центрированных в фовеа. Каждое радиальное ОКТ-изображение представляло собой среднее значение из 30 сканов с настройками Fine. Для каждого полученного радиального изображения опытный оператор мануально определял границы хориосклерального интерфейса; внутренняя граница сосудистой оболочки и ПЭС (граница между ПЭС и мембраной Бруха) определялась автоматически программным обеспечением прибора. ТХ определялась как расстояние от границы ПЭС и мембраны Бруха до хориосклерального интерфейса с получением карты диаметром 6 мм в соответствии с Early Treatment Diabetic Retinopathy Study (ETDRS). Повторные измерения были проведены с использованием режима Follow up, за эталон было принято первое исследование. Для исследования зависимости аксиальной длины глаза и ТХ были выбраны показатели только в одной, субфовеальной, зоне.

Аксиальную длину (ПЗО) глаза измеряли с помощью оптического биометра LenStar LS900 Myopia (Haag-Streit, Швейцария). Осевая длина определялась на основе технологии оптической низкокогерентной рефлектометрии (длина волны 880 нм) как расстояние от передней поверхности роговицы до ПЭС.

Статистическая обработка данных. Стандартную статистическую обработку осуществляли при помощи программы Statistica 12.0, в качестве основных показателей для сравнительного анализа применяли среднее значение (*M*) и стандартное отклонение (σ). Уровень значимости различий определяли по критерию Стьюдента для независимых групп и зависимых параметров. Для анализа взаимосвязей между показателями использовали коэффициент корреляции Пирсона (*r*).

Результаты и обсуждение

При проведении корреляционного анализа **(табл. 1)** у пациентов в общей группе была выявлена слабая обратная корреляция между изменением ПЗО

глаза и изменением субфовеальной ТХ, причем через месяц этот коэффициент достиг минимального уровня значимости (от $r = -0,15$ до $r = -0,23$ после лечения), что может служить подтверждением влияния оптических воздействий на биометрические параметры глаз.

Мы сравнили изменения длины ПЗО глаза и субфовеальной ТХ в группах детей, пользующихся разными средствами коррекции. Сравнительный анализ результатов **(табл. 2)** выявил значимые измения ТХ у детей, использующих МФО в течение 1 мес, в сторону уменьшения — на 18,13±7,88 мкм, при этом у детей, использующих линзы HAL, ТХ значимо увеличилась — на 12,88±29,86 мкм **(рис. 1)**.

Длина ПЗО в группе МФО **(рис. 2)** значимо увеличилась — на 0,04±0,04 мм, в группе HAL произошло уменьшение аксиальной длины глаза в среднем на 0,06±0,07 мм ($p<0,05$).

Таким образом, впервые проведенное сравнительное продольное исследование выявило значимую разницу ответа хориоидеи на предложенную коррекцию: увеличение ее толщины от исходного уровня на фоне коррекции очками с линзами HAL и снижение ее толщины от исходного уровня на фоне ношения МФО. В полном соответствии с этой динамикой изменилась и длина ПЗО: уменьшилась в первом случае и увеличилась во втором. Эта связь вполне объяснима, если принять во внимание тот факт, что оптическая биометрия измеряет аксиальную длину глаза от передней поверхности роговицы до ПЭС и движение последней кпереди вследствие утолщения хориоидеи приведет к укорочению ПЗО, а движение кзади из-за уменьшения ТХ — к ее удлинению. Что же касается самой первопричины этих изменений, т.е. динамики ТХ, то здесь, очевидно, возможно только одно, принятое в современной литературе, объяснение — это реакция на индуцированный на периферию сетчатки оптический дефокус.

***Таблица 1.* Корреляция показателей ТХ и длины ПЗО у пациентов в общей группе до и после 1 мес ношения очков с HAL и МФО**

***Table 1.* Correlation of choroidal thickness and axial length in the overall group of patients before and after 1 month of wearing HAL and MFL glasses**

Показатель	ТХ1	ТХ2	ПЗО1	ПЗО2
ТХ1	—	0,93	–0,15	–0,18
ТХ2	0,93	—	–0,19	–0,23
ПЗО1	–0,15	–0,19	—	0,99
ПЗО2	–0,18	–0,23	0,99	—

Примечание. ТХ1 — ТХ до начала ношения очков, ТХ2 — ТХ через 1 мес, ПЗО1 — длина ПЗО до начала ношения очков, ПЗО2 — длина ПЗО через 1 мес (здесь, в табл. 2 и на рис. 1, 2).

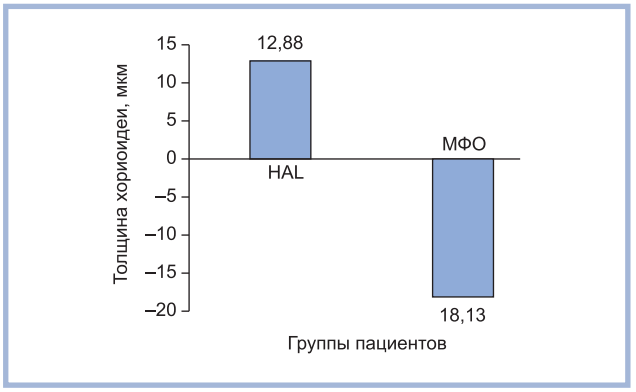

***Рис. 1.* Изменение ТХ2 по сравнению с ТХ1 в исследуемых группах.**

***Fig. 1.* Changes in CT2 compared to CT1 in the study groups.**

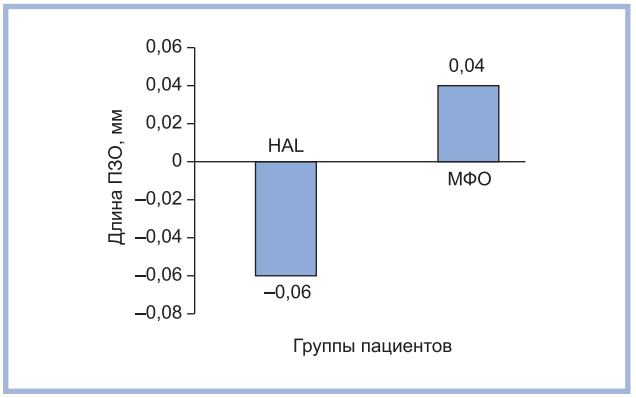

***Рис. 2.* Изменение ПЗО2 по сравнению с ПЗО1 в исследуемых группах.**

***Fig. 2.* Changes in AL2 compared to AL1 in the study groups.**

***Таблица 2.* Сравнительные характеристики офтальмобиометрических показателей до и после 1 мес ношения очков с HAL и МФО, *M*±σ**

***Table 2.* Comparative characteristics of ocular biometric parameters before and after 1 month of wearing HAL and MFL glasses, *M*±σ**

Параметр	1-я группа (МФО; $n=28$)	2-я группа (HAL; $n=30$)
Возраст, годы	9,25±1,16	10,77±1,14
SER, дптр	1,84±0,89	1,12 ±0,48
ПЗО1, мм	24,21±0,42	24,07±0.44
ПЗО2, мм	24,25±0,39*	24,01±0.46*
ТХ1, мкм	324,38±36,43	307,53±82,9
ТХ2, мкм	306,25±39,7*	320,34±0,44*
Изменение ТХ2 относительно ТХ1, мкм	–18,13±7,88**	12,88±29,86**
Изменение ПЗО2 относительно ПЗО1, мм	0,04±0,04**	–0,06±0,07**

Примечание. * — значимость различий между параметрами до и после лечения внутри групп ($p<0,05$); ** — значимость изменений до и после лечения между двумя группами ($p<0,05$).

Как показано в многочисленных экспериментальных исследованиях, зрительно управляемый рост глаза контролируется каскадом локально вырабатываемых химических веществ — нейротрансмиттеров и нейромодуляторов, выделяемых сетчаткой и обеспечивающих изменения в склеральном матриксе, в зависимости от знака дефокуса ускоряющих или тормозящих рост глаза [9]. При этом именно миопический дефокус, наведенный на периферию сетчатки, тормозит рост глаза и усиление рефракции.

Монофокальные очковые (и контактные) линзы сохраняют и даже усиливают гиперметропический дефокус практически по всему полю зрения при любом направлении взора [21, 22].

В то же время очки с перифокальным усилением преломления формируют миопический (или уменьшают гиперметропический) периферический дефокус в глазах с миопией [23, 24, 25].

Благодаря особой конструкции очковых линз HAL (Essilor, Stellest), содержащих встроенные высокоасферические микролинзы, и в центре, и на периферии сетчатки создается объемный миопический дефокус. В долгосрочной перспективе этот дефокус призван оказывать тормозящее влияние на рост глаза и прогрессирование миопии, но непосредственной реакцией, т.е. первичным звеном ответа зрительной системы на наведенную периферическую миопию, как подтвердили результаты нашего исследования, является увеличение ТХ. Хориоидея — многофункциональная оболочка, которая, согласно последним исследованиям, принимает активное участие в процессе рефрактогенеза путем оптически ориентированного изменения ее толщины и высвобождения факторов роста, регулирующих ремоделирование склеры [7, 9, 15].

Точный механизм, лежащий в основе изменения ТХ, неизвестен. Выдвигают несколько гипотез: изменение проницаемости капилляров, синтез осмотических молекул (протеогликанов), изменение тока жидкости через ПЭС и изменение тонуса несосудистых гладкомышечных клеток в строме хориоидеи [1, 16]. Экспериментально индуцированная реакция ТХ предшествует увеличению или ингибированию роста глаз животных (ремоделированию склеры) посредством изменения синтеза протеогликанов, коллагена и активности матриксных металлопротеиназ [7]. Одной из ключевых сигнальных молекул, синтезируемых сосудистой оболочкой и регулирующих постнатальный рост глаза у птиц и млекопитающих, является трансретиноевая кислота (atRA) [7, 15]. Регуляция синтеза atRA сосудистой оболочкой в ответ на зрительный стимул (дефокус) происходит под действием фермента ретинальдегидрогеназы 2 (RALDH2) [26]. В эксперименте была показана важная роль RALDH2 в контроле постнатального роста глаза человека [27]. Предполагают, что atRA и RALDH2 являются медиаторами зрительно индуцированных изменений в ремоделировании склеры и могут быть молекулярными мишенями для различных оптических и медикаментозных воздействий на рост глаза. При этом выявленное в данной работе уменьшение ТХ уже через месяц ношения впервые назначенных МФО подтверждает справедливость заключения специалистов Международного института миопии о недопустимости назначения монофокальных средств коррекции детям с близорукостью [19].

Заключение

Результаты проведенного исследования позволяют сделать ряд выводов:

1. Выявлена отрицательная корреляция ТХ и длины ПЗО глаз. Истончение хориоидеи слабо коррелирует с увеличением аксиальной длины глаза, и наоборот.
2. Использование оптических средств вызывает изменения биометрических параметров глаза уже через месяц от начала их ношения, что важно учитывать при выборе стартовой коррекции у детей.
3. Выявлена значимая разница ответа хориоидеи на предложенную коррекцию: увеличение ее толщины от исходного уровня на фоне коррекции очками с линзами HAL, индуцирующими миопический периферический дефокус, и снижение ТХ от исходного уровня на фоне ношения очков с монофокальными линзами.
4. Изменение ТХ вызывает соответствующие изменения аксиальной длины глаза — укорочение при использовании очков HAL и удлинение при использовании МФО.
5. Увеличение ТХ в ранние сроки от начала ношения очков с линзами HAL может служить благоприятным прогностическим признаком в контроле прогрессирования миопии у детей.

Участие авторов:
Концепция и дизайн исследования: Е.Т.
Сбор и обработка материала: С.К., С.М.
Статистическая обработка: С.К.
Написание текста: Е.Т., С.К., С.М.
Редактирование: Е.Т.

Авторы заявляют об отсутствии конфликта интересов.
The authors declare that there is no conflict of interest.

ЛИТЕРАТУРА/REFERENCES

1. Logan NS, Bullimore MA. Optical interventions for myopia control. *Eye (Lond)*. 2023 Sep 22. Epub ahead of print. https://doi.org/10.1038/s41433-023-02723-5
2. Аветисов С.Э., Мягков А.В., Егорова А.В., Поскребышева Ж.Н., Жабина О.А. Результаты двухлетнего клинического исследования контроля миопии с помощью бифокальных дефокусных мягких контактных линз. *Вестник офтальмологии*. 2021;137(3):5-12. Avetisov SE, Myagkov AV, Egorova AV, Poskrebysheva ZN, Zhabina OA. Results of a two-year clinical study of myopia control with bifocal defocus-inducing soft contact lenses. *Russian Annals of Ophthalmology = Vestnik oftal'mologii*. 2021;137(3):5-12 (In Russ., In Engl.). https://doi.org/10.17116/oftalma20211370315
3. Li X, Huang Y, Yin Z, Liu C, Zhang S, Yang A, Drobe B, Chen H, Bao J. Myopia Control Efficacy of Spectacle Lenses With Aspherical Lenslets: Results of a 3-Year Follow-Up Study. *Am J Ophthalmol*. 2023 Sep; 253:160-168. Epub. 2023 Apr 10. https://doi.org/10.1016/j.ajo.2023.03.030
4. Тарутта Е.П., Проскурина О.В., Маркосян Г.А., Милаш С.В., Тарасова Н.А., Ходжабекян Н.В. Стратегически ориентированная концепция оптической профилактики возникновения и прогрессирования миопии. *Российский офтальмологический журнал*.2020;13(4):7-16. Tarutta EP, Proskurina OV, Markosyan GA, Milash SV, Tarasova NA, Khodzhabekyan NV. Strategically oriented concept of optical prevention of myopia occurrence and progression. *Russian Ophthalmological Journal*. 2020; 13(4):7-16 (In Russ). https://doi.org/10.21516/2072-0076-2020-13-4-7-16
5. Aldakhil S. The Effect of Optical Defocus on the Choroidal Thickness: A Review. *Open Ophthalmol J*. 2021;15:283-287. https://doi.org/10.2174/1874364102115010283
6. Wallman J, Wildsoet C, Xu A, Gottlieb MD, Nickla DL, Marran L, Krebs W, Christensen AM. Moving the retina: choroidal modulation of refractive state. *Vision Res*. 1995 Jan;35(1):37-50. https://doi.org/10.1016/0042-6989(94)e0049-q
7. Nickla DL, Wallman J. The Multifunctional choroid. *Prog Retinal Eye Res*. 2010;29(2):144-168. https://doi.org/10.1016/j.preteyeres.2009.12.002
8. Zhu X, Park TW, Winawer J, Wallman J. In a matter of minutes, the eye can know which way to grow. *Invest Ophthalmol Vis Sci*. 2005 Jul;46(7): 2238-2241. https://doi.org/10.1167/iovs.04-0956
9. Wallman J, Winawer J. Homeostasis of eye growth and the question of myopia. *Neuron*. 2004;43(4):447-468. https://doi.org/10.1016/j.neuron.2004.08.008
10. Summers JA. The choroid as a sclera growth regulator. *Exp Eye Res*. 2013; 114:120-127. https://doi.org/10.1016/j.exer.2013.03.00
11. Тарутта Е.П., Милаш С.В., Маркосян Г.А., Тарасова Н.А. Хориоидея и оптический дефокус. *Вестник офтальмологии*. 2020;136(4):124-129. Tarutta EP, Milash SV, Markosyan GA, Tarasova NA. Chorioidea and optical defocus. *Russian Annals of Ophthalmology = Vestnik oftal'mologii*. 2020; 136(4):124-129 (In Russ.). https://doi.org/10.17116/oftalma2020136041124
12. Vyas SA, Kee CS. Early Astigmatism Can Alter Myopia Development in Chickens. *Invest Ophthalmol Vis Sci*. 2021 Feb 1;62(2):27. https://doi.org/10.1167/iovs.62.2.27
13. Schmid K, Wildsoet CF. Natural and imposed astigmatism and their relation to emmetropization in the chick. *Exp Eye Res*. 1997 May;64(5):837-847. https://doi.org/10.1006/exer.1997.0282
14. McLean RC, Wallman J. Severe astigmatic blur does not interfere with spectacle lens compensation. *Invest Ophthalmol Vis Sci*. 2003 Feb;44(2):449-457. https://doi.org/10.1167/iovs.01-0670
15. Shen M, Han X, Yang Y, Huang H, Hou J, Jin L, Yu X, Zeng Y, He M. Longitudinal Changes in Choroidal Thickness Varied with Refractive Progression in Myopic and Non-Myopic Children: A Two-Year Cohort Study. *Invest Ophthalmol Vis Sci*. 2024 Mar 5;65(3):17. https://doi.org/10.1167/iovs.65.3.17
16. Li H, Huang Yu, Yin Z, Liu S, Zhang S, Yang A, Drobe B, Chen H, Bao J. Efficacy of spectacle lenses with aspherical lenses in the fight against myopia: results of a three-year follow-up study. *Am J Ophthalmol*. September 2023;253:160-168. Epub 2023 Apr 10. https://doi.org/10.1016/j.ajo.2023.03.03
17. Huang Y, Li X, Wu J, Huo J, Zhou F, Zhang J, Yang A, Spiegel DP, Chen H, Bao J. Effect of spectacle lenses with aspherical lenslets on choroidal thickness in myopic children: a 2-year randomised clinical trial. *Br J Ophthalmol*. 2023 Nov 22;107(12):1806-1811. https://doi.org/10.1136/bjo-2022-321815
18. Wolffsohn JS, Whayeb Y, Logan NS, Weng R, Tarutta EP, Iomdina EN, et al. International Myopia Institute Ambassador Group. IMI-Global Trends in Myopia Management Attitudes and Strategies in Clinical Practice-2022 Update. *Invest Ophthalmol Vis Sci*. 2023 May 1;64(6):6. Erratum in: *Invest Ophthalmol Vis Sci*. 2023 May 1;64(5):12. https://doi.org/10.1167/iovs.64.6.6.
19. *Федеральные клинические рекомендации «Миопия»*. Утверждены Министерством здравоохранения России. 2017. *Federal Clinical Guidelines Myopia*. Approved by the Ministry of Health of the Russian Federation 2017 (In Russ.).
20. Аветисов С.Э., Будзинская М.В., Жабина О.А., Андреева И.В., Плюхова А.А., Кобзова М.В., Мусаева Г.М. Анализ изменений центральной зоны глазного дна при миопии по данным флюоресцентной ангиографии и оптической когерентной томографии. *Вестник офтальмологии*. 2015;131(4):38-48. Avetisov SÉ, Budzinskaia MV, Zhabina OA, Andreeva IV, Pliukhova AA, Kobzova MV, Musaeva G. Fluorescein angiography and optical coherence tomography findings in central fundus of myopic patients. *Russian Annals of Ophthalmology = Vestnik oftal'mologii*. 2015;131(4):38-48 (In Russ.) https://doi.org/10.17116/oftalma2015131438-48
21. Berntsen DA, Barr CD, Mutti DO, Zadnik K. Peripheral defocus and myopia progression in myopic children randomly assigned to wear single vision and progressive addition lenses. *Invest Ophthalmol Vis Sci*. 2013;54(8):5761-5770. https://doi.org/10.1167/iovs.13-11904
22. Тарутта Е.П., Тарасова Н.А., Милаш С.В., Проскурина О.В., Маркосян Г.А. Влияние различных средств коррекции миопии на периферическую рефракцию в зависимости от направления взора. *Вестник офтальмологии*. 2019;135(4):60-69. Tarutta EP, Tarasova NA, Milash SV, Proskurina OV, Markosyan GA. Influence of various means of myopia correction on peripheral refraction depending on the direction of gaze. *Russian Annals of Ophthalmology = Vestnik oftal'mologii*. 2019;135(4):60-69 (In Russ.). https://doi.org/10.17116/oftalma201913504160
23. Lin Z, Martinez A, Chen X, et al. Peripheral defocus with single-vision spectacle lenses in myopic children. *Optom Vis Sci*. 2010;87(1):4-9. https://doi.org/10.1097/OPX.0b013e3181c078f1
24. Atchison DA, Mathur A, Varnas SR. Visual performance with lenses correcting peripheral refractive errors. *Optom Vis Sci*. 2013;90(11):1304-1311. https://doi.org/10.1097/OPX.0000000000000033
25. Тарутта Е.П., Проскурина О.В., Милаш С.В., Ибатулин Р.А., Тарасова Н.А., Ковычев А.С., Смирнова Т.С., Маркосян Г.А., Ходжабекян Н.В., Максимова М.В., Пенкина А.В. Индуцированный очками «Perifocal — M» периферический дефокус и прогрессирование миопии у детей. *Российская педиатрическая офтальмология*. 2015;10(2):33-37. Tarutta EP, Proskurina OV, Milash SV, Ibatulin RA, Tarasova NA, Kovychev AS, Smirnova TS, Markosyan GA, Khodzhabekyan NV, Maksimova MV, Penkina AV. Peripheral defocus induced by Perifocal-M glasses and myopia progression in children. *Russian Pediatric Ophthalmology*. 2015;10(2):33-37 (In Russ.).
26. Rada JA, Hollaway LR, Lam W, Li N, Napoli JL. Identification of RALDH2 as a visually regulated retinoic acid synthesizing enzyme in the chick choroid. *Invest Ophthalmol Vis Sci*. 2012;53:1649-1662. https://doi.org/10.1167/iovs.11-8444
27. Harper AR, Wiechmann AF, Moiseyev G, Ma J-X, Summers JA. Identification of active retinaldehyde dehydrogenase isoforms in the postnatal human eye. *PLoS One*. 2015;10(3):e0122008. https://doi.org/10.1371/journal.pone.0122008

Поступила 30.05.2024
Received 30.05.2024
Принята в печать 05.08.2024
Accepted 05.08.2024