Вестник офтальмологии
2023, Т. 139, №1, с. 99-105
https://doi.org/10.17116/oftalma202313901199

Russian Annals of Ophthalmology =
Vestnik Oftal'mologii 2023, vol. 139, №1, pp. 99-105
https://doi.org/10.17116/oftalma202313901199

Краткосрочный опыт применения бролуцизумаба в лечении диабетического макулярного отека

© А.Н. КУЛИКОВ, А.Ю. МАЛАФЕЕВА, Я.А. КАЛИНИЧЕВА, Д.С. МАЛЬЦЕВ, В.Р. ЖАЛИМОВА, А.С. ВАСИЛЬЕВ

ФГБВОУ ВО «Военно-медицинская академия им. С.М. Кирова» Минобороны России, Санкт-Петербург, Россия

РЕЗЮМЕ

Цель исследования. Проанализировать эффективность и безопасность применения бролуцизумаба у пациентов с диабетическим макулярным отеком (ДМО) в рамках реальной клинической практики на территории Российской Федерации.

Материал и методы. В исследование было включено 14 последовательных пациентов с ДМО — 7 мужчин и 7 женщин (21 глаз), средний возраст которых составил 65,1±8,0 лет, не получавших ранее антиангиогенную терапию. Пациенты прошли стандартное офтальмологическое обследование и мультимодальную диагностику, включая оптическую когерентную томографию. Всем участникам исследуемой когорты выполнялись интравитреальные инъекции бролуцизумаба с частотой 1 раз в 6 нед. Всего было выполнено 73 инъекции. Срез данных о состоянии 10 глаз 10 пациентов был проведен через 6 мес после начала лечения.

Результаты и Обсуждение. После 4 инъекций бролуцизумаба максимальная корригированная острота зрения (МКОЗ) увеличилась статистически значимо с 35,8±13,7 до 41,5±11,9 знаков ETDRS (с 0,5 до 0,7; p=0,03), центральная толщина сетчатки (ЦТС) и макулярный объем (МО) снизились соответственно с 411,5±107,4 до 280,2±64,6 мкм (p=0,014) и с 7,39±0,92 до 6,16±7,37 мм^3 (p=0,0006). Средняя прибавка остроты зрения составила 5,7±7,0 знаков, среднее уменьшение ЦТС составило (–)131,3±91,2, а среднее снижение МО было (–)1,21±0,75 мм^3. Не зарегистрировано нежелательных явлений, связанных с внутриглазным воспалением.

Заключение. При лечении бролуцизумабом в условиях реальной клинической практики пациенты с ДМО демонстрируют существенное анатомо-функциональное улучшение, сопоставимое с результатами рандомизированных клинических исследований.

Ключевые слова: *бролуцизумаб, диабетический макулярный отек, антиангиогенная терапия, оптическая когерентная томография.*

ИНФОРМАЦИЯ ОБ АВТОРАХ:
Куликов А.Н. — https://orcid.org/0000-0002-5274-6993
Малафеева А.Ю. — https://orcid.org/0000-0001-9957-1804
Калиничева Я.А. — https://orcid.org/0000-0002-9033-3276
Мальцев Д.С. — https://orcid.org/0000-0001-6598-3982
Жалимова В.Р. — https://orcid.org/0000-0001-8024-0300
Васильев А.С. — https://orcid.org/0000-0002-0635-4438
Автор, ответственный за переписку: Мальцев Дмитрий Сергеевич — e-mail: glaz.med@yandex.ru

КАК ЦИТИРОВАТЬ:
Куликов А.Н., Малафеева А.Ю., Калиничева Я.А., Мальцев Д.С., Жалимова В.Р., Васильев А.С. Краткосрочный опыт применения бролуцизумаба в лечении диабетического макулярного отека. *Вестник офтальмологии*. 2023;139(1):99–105.
https://doi.org/10.17116/oftalma202313901199

Short-term experience of intravitreal brolucizumab in treatment of diabetic macular edema

© A.N. KULIKOV, A.YU. MALAFEEVA, Y.A. KALINICHEVA, D.S. MALTSEV, V.R. ZHALIMOVA, A.S. VASILYEV

S.M. Kirov Military Medical Academy, Saint Petersburg, Russia

ABSTRACT

Purpose. This study examines the efficacy and safety of brolucizumab in the treatment of diabetic macular edema (DME) in real clinical practice in the Russian Federation.

Material and methods. The study included 14 consecutive treatment-naïve DME patients, among them 7 males and 7 females (21 eyes in total) with mean age of 65.1±8.0 years. Patients underwent standard ophthalmological examination and multimodal imaging, including optical coherence tomography. All patients received intravitreal injections of brolucizumab every 6 weeks. A total of 73 injections were performed. A data analysis was performed for 10 eyes of 10 patients 6 months after initiation of the treatment.

Results. After 4 injections of brolucizumab, best-corrected visual acuity (BCVA) increased statistically significantly from 35.8±13.7 to 41.5±11.9 ETDRS letters (p=0.03), central retinal thickness (CRT) and macular volume (MV) decreased from 411.5±107.4 to 280.2±64.6 microns (p=0.014) and from 7.39±0.92 to 6.16±7.37 mm^3 (p=0.0006), respectively. The average gain

of visual acuity was 5.7±7.0 letters, average decrease of CRT was –131.3±91.2, and average decrease of MV was –1.21±0.75 mm^3. There were no adverse events associated with intraocular inflammation.
Conclusion. Intravitreal injections of brolucizumab provide significant anatomical and functional improvement to DME patients in real clinical practice with results comparable to that of randomized clinical trials.

Keywords: *brolucizumab, diabetic macular edema, optical coherence tomography, anti-VEGF.*

INFORMATION ABOUT THE AUTHORS:
Kulikov A.N. — https://orcid.org/0000-0002-5274-6993
Malafeeva A.Yu. — https://orcid.org/0000-0001-9957-1804
Kalinicheva Ya.A. — https://orcid.org/0000-0002-9033-3276
Maltsev D.S. — https://orcid.org/0000-0001-6598-3982
Zhalimova V.R. — https://orcid.org/0000-0001-8024-0300
Vasilyev A.S. — https://orcid.org/0000-0002-0635-4438
Corresponding author: Maltsev D.S. — e-mail: glaz.med@yandex.ru

TO CITE THIS ARTICLE:
Kulikov AN, Malafeeva AYu, Kalinicheva YaA, Maltsev DS, Zhalimova VR, Vasilyev AS. Short-term experience of intravitreal brolucizumab in treatment of diabetic macular edema. *Russian Annals of Ophthalmology = Vestnik oftal'mologii*. 2023;139(1):99–105. (In Russ.).
https://doi.org/10.17116/oftalma202313901199

Диабетический макулярный отек (ДМО) является осложнением диабетической ретинопатии, вызывающим потенциально обратимое снижение зрения при этом заболевании. ДМО характеризуется аккумуляцией интраретинальной (ИРЖ) и субретинальной жидкости (СРЖ) в макуле, источником которой служат собственные сосуды сетчатки или патологические сосудистые образования, такие как микроаневризмы. Аккумуляция жидкости связана с увеличением толщины сетчатки, изменением ее нормальной архитектуры и оптических свойств, а также с нарушением нормального функционирования нейронов сетчатки. В случае распространения в область фовеа отек ведет к снижению остроты зрения, что отрицательно сказывается на качестве жизни пациента с сахарным диабетом [1].

Степень снижения остроты зрения при ДМО пропорциональна толщине сетчатки в центре фовеа, определяемой с помощью оптической когерентной томографии (ОКТ). В соответствии с этим показатели центральной толщины сетчатки (ЦТС) и макулярного объема (МО) считаются важными биомаркерами тяжести ДМО. Другая важная причина широкого использования этих параметров в оценке тяжести ДМО заключается в их объективности и высокой воспроизводимости. Поэтому сегодня показатели ЦТС и МО являются стандартными в диагностике ДМО, без их оценки мониторинг этой патологии не может считаться адекватным [2].

Ингибиторы ангиогенеза являются первой линией лечения ДМО и позволяют получить прибавку остроты зрения, а также повысить качество жизни пациентов [3]. Антиангиогенная терапия включает фазу загрузочных инъекций, за которыми следует поддерживающая терапия с частотой инъекций 1 раз в 8 нед в течение первого года лечения. Ключевыми проблемами антиангиогенной терапии, препятствующими полному функциональному восстановлению на фоне регресса ДМО, являются аномалии витреоретинального интерфейса [4], ретинальная ишемия [5], нейродегенерация [6, 7] и отложения твердого экссудата в центре макулы [8]. Кроме того, течение ДМО зависит от степени компенсации сахарного диабета и комплаентности пациента в ходе антиангиогенной терапии. Последний фактор имеет существенное значение, с одной стороны, из-за коморбидности этих пациентов, а с другой — из-за необходимости частых регулярных визитов в клинику для выполнения инъекций [9].

Одним из путей преодоления проблем некомплаентности и повышения эффективности антиангиогенной терапии является внедрение препаратов с большей продолжительностью действия. Эта тенденция отчетливо прослеживается в ходе эволюции антиангиогенных препаратов. При внедрении в клиническую практику препарата бролуцизумаб частота инъекций у существенной доли пациентов с ДМО может быть сокращена до 1 раза в 12 нед. Эффективность и безопасность бролуцизумаба известна из исследований KITE и KESTREL [10], однако данные по применению бролуцизумаба в реальной клинической практике при терапии ДМО отсутствуют, так как препарат был одобрен для использования по этому показанию только в феврале 2022 г.

В данной работе мы приводим собственный опыт лечения бролуцизумабом пациентов с ДМО, накопленный за период 6 мес после начала клинического применения препарата на территории Российской Федерации.

Материал и методы

Это проспективное интервенционное исследование было проведено на базе клиники кафедры офтальмологии им. профессора В.В. Волкова

Военно-медицинской академии им. С.М. Кирова МО РФ. В его рамках проанализированы данные мультимодальной визуализации, в том числе ОКТ, и медицинские записи пациентов с ДМО, получавших интравитреальные инъекции препарата «Бролуцизумаб» в период с апреля по ноябрь 2022 г. Критерием их включения в исследование был диагноз ДМО, вовлекающий центр макулы, определенный как наличие ИРЖ, независимо от показателя ЦТС. В когорту исследуемых вошли только последовательные пациенты с ДМО, ранее не получавшие лечения ингибиторами ангиогенеза. Критериями исключения являлись наличие иной сопутствующей ретинальной патологии (включая окклюзии вен сетчатки), снижение прозрачности оптических сред, способное повлиять на результаты ОКТ, а также внутриглазное воспаление в анамнезе, лазерное лечение в течение 3 мес до начала антиангиогенной терапии либо проведение лазерного лечения в период исследования.

В исследование было включено 14 пациентов с ДМО (21 глаз), 7 мужчин и 7 женщин, средний возраст которых составил 65,1±8,0 лет. Все они прошли стандартное офтальмологическое обследование, в том числе определение остроты зрения по системе ETDRS и мультимодальную диагностику. В рамках мультимодальной визуализации пациентам провели сканирующую лазерную офтальмоскопию (F-10 Nidek, Япония) и ОКТ (RTVue-XR, Optovue, США) в момент начала терапии бролуцизумабом, а в дальнейшем — при каждом контрольном осмотре. В ходе офтальмологического обследования обращали внимание на выявление признаков внутриглазного воспаления в виде цитоза во влаге передней камеры, витреита и ретиноваскулита. Дополнительно статус цитоза во влаге передней камеры оценивали с помощью ОКТ переднего сегмента (RTVue-XR) протоколом сканирования 3D-Cornea на площади 16 мм^2 [11].

ОКТ включала получение макулярной карты с оценкой показателей ЦТС и МО. Кроме того, путем просмотра всех структурных сканов макулярной карты выявляли наличие СРЖ или ИРЖ в центре макулы. ИРЖ определяли как наличие гипорефлективных округлых полостей в нейросенсорной сетчатке по крайней мере на одном кросс-секционном скане, проходящем через центр макулы. СРЖ определяли как гипорефлективное пространство между нейросенсорной сетчаткой и пигментным эпителием как минимум на одном кросс-секционном скане [12].

Также всем пациентам выполняли ОКТ-ангиографию с помощью скана Angio Retina 6 мм, который включает два объединенных трехмерных скана, каждый из которых состоит из 400 повторных B-сканов. На результирующем ангиографическом изображении оценивали изменение ретинальной перфузии с целью дополнительного контроля возможных вазоокклюзивных осложнений.

Интравитреальное введение бролуцизумаба выполняли по стандартной методике с интервалом между загрузочными инъекциями 6 нед, а затем с интервалом 8 или 12 нед в зависимости от признаков активности заболевания.

Для статистической обработки данных использовали программный пакет MedCalc 18.4.1 (MedCalc Software, Бельгия). Данные представлены как среднее ± стандартное отклонение. Согласно тесту Колмогорова–Смирнова распределение данных носило нормальный характер. Однофакторный дисперсионный анализ с повторениями использовали для оценки статистической значимости различий остроты зрения до лечения и после выполнения 4 инъекций. Только один глаз каждого пациента был включен в анализ изменений. Статистическую значимость изменения частоты обнаружения ИРЖ и СРЖ оценивали с помощью теста Мак—Немара. Разницу считали статистически значимой при $p<0,05$.

Результаты

Из 21 пациента у 4 отмечалась пролиферативная диабетическая ретинопатия (ПДР) после завершенной панретинальной лазерной коагуляции и у 10 пациентов — непролиферативная диабетическая ретинопатия (НПДР) различной тяжести. Всего за период исследования было выполнено 73 инъекции. Фазу загрузки завершили 3 пациента (4 глаза). Только пациенты, которые получили 4 или более инъекций (10 пациентов), были включены в статистический анализ динамики МКОЗ, ЦТС и МО (исследовалось по 1 глазу от каждого пациента). Из 21 глаза в 2 наблюдался фиброз внутренней пограничной мембраны и в 2 — витреомакулярная тракция/адгезия **(рис. 1)**. Кроме того, в 2 глазах были обнаружены центральные отложения твердого экссудата.

После 4 инъекций МКОЗ увеличилась статистически значимо с 35,8±13,7 до 41,5±11,9 знаков ETDRS ($p=0,03$), этому соответствовало увеличение остроты зрения примерно с 0,5 до 0,7 по данным стандартной визометрии. За период наблюдения ЦТС снизилась с 411,5±107,4 до 280,2±64,6 мкм ($p=0,014$), макулярный объем уменьшился статистически значимо с 7,39±0,92 до 6,16±7,37 мм^3 ($p=0,0006$). ИРЖ в центре фовеа исходно была выявлена у всех пациентов и после 4 инъекций в 5 из 10 глаз ($p=0,25$) **(рис. 2)**. СРЖ исходно была выявлена в 3 глазах из 10 и после 2 инъекций не была обнаружена ни в одном случае ($p=0,06$). Динамика анатомо-функциональных показателей во всей когорте (21 глаз исходно и 10 глаз к 24-й нед) за 6 мес исследования представлена в графическом виде **(рис. 3).**

Средняя прибавка остроты зрения составила 5,7±7,0 знаков, среднее уменьшение ЦТС составило (–)131,3±91,2 мкм, а среднее снижение МО было (–)1,21±0,75 мм^3. За период исследования

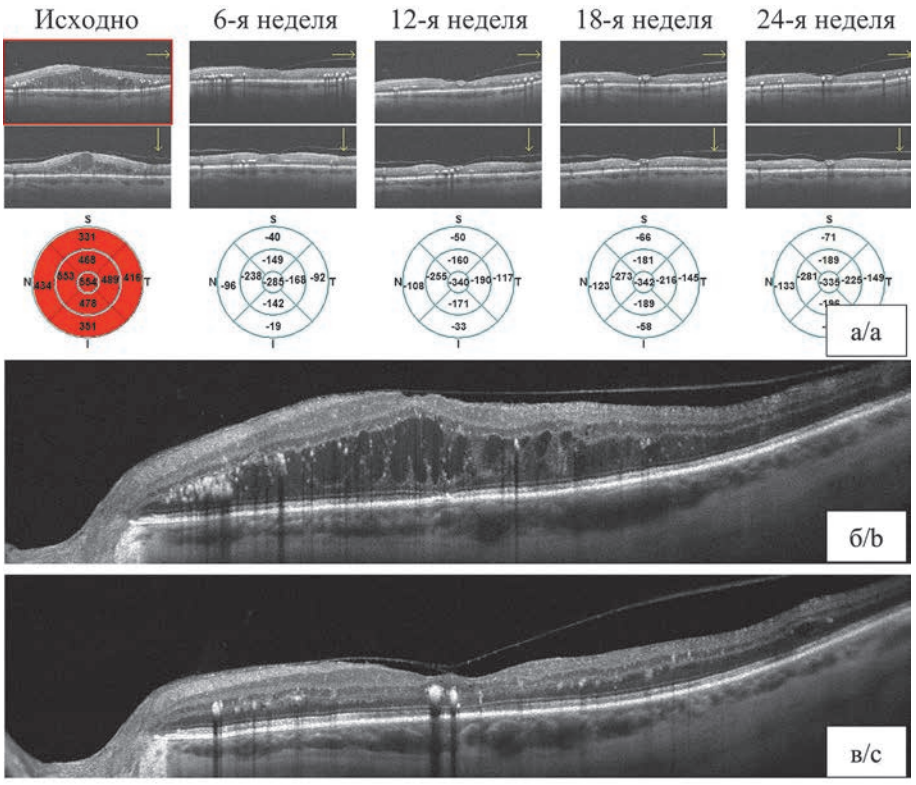

***Рис. 1*. Репрезентативный пример анатомических изменений у пациентки *N*. 70 лет.**

а — динамика данных ОКТ в ходе выполнения 4 последовательных инъекций с интервалом 6 нед (острота зрения улучшилась с 5 до 27 знаков ETDRS (с 0,125 до 0,3)); б — кросс-секционный ОКТ-скан, демонстрирующий витреомакулярную адгезию, твердые экссудаты и интраретинальную жидкость до начала лечения; в — кросс-секционный ОКТ-скан, демонстрирующий полный регресс интраретинальной жидкости в фовеа после 4 инъекций.

***Fig. 1.* A representative example of anatomical changes in a 70-year-old female patient *N*.**

a — changes in OCT data in the course of 4 consecutive injections performed with an interval of 6 weeks (VA improvement from 5 to 27 ETDRS letters (from 0.125 to 0.3)); b — cross-sectional OCT scan image demonstrating vitreomacular adhesion, hard exudates and intraretinal fluid before the treatment; c — cross-sectional OCT scan image demonstrating complete regress of intraretinal fluid in the fovea after 4 injections.

не выявлено каких-либо нежелательных явлений, связанных с внутриглазным воспалением.

Обсуждение

В нашем исследовании было показано выраженное функциональное и анатомическое улучшение у пациентов с ДМО в течение первых 6 мес лечения бролуцизумабом в условиях реальной клинической практики.

ДМО является хорошо известной проблемой современной офтальмологии, несмотря на существенный прогресс в области лечения этого заболевания. Длительное время только лазерная коагуляция в макуле была единственным методом терапии этого состояния, однако преимущественно направленным на стабилизацию остроты зрения и лишь в ограниченной степени — на его улучшение [13]. Витрэктомия на этапе первоначального внедрения из-за своего технического несовершенства применялась только для лечения тяжелых осложнений ДР. Современная витрэктомия способна оказать положительное влияние на течение ДМО, однако ухудшает эффективность антиангиогенной терапии, если таковая будет применяться у пациента в дальнейшем [14]. В целом использование анти-VEGF-препаратов является наиболее простым и эффективным решением в лечении ДМО, ставшим стандартом. Среди слабых сторон этого подхода наибольшее значение имеет высокая частота инъекций, которая не всегда доступна пациентам из-за финансовых или персональных ограничений, что особенно заметно у пациентов с сахарным диабетом за счет коморбидности.

В исследованиях KITE и KESTREL бролуцизумаб при сравнении с афлиберцептом показал сопоставимую эффективность по остроте зрения и превышающую таковую у афлиберцепта в части анатомического улучшения [10]. Кроме того, при переходе на поддерживающий режим лечения значительная часть пациентов была способна выдержать терапию с периодичностью 1 инъекция в 12 или 16 нед при полном подавлении активности заболевания. Это выглядит многообещающим в улучшении приверженности лечению пациентов с ДМО. Кроме того, бролуцизумаб

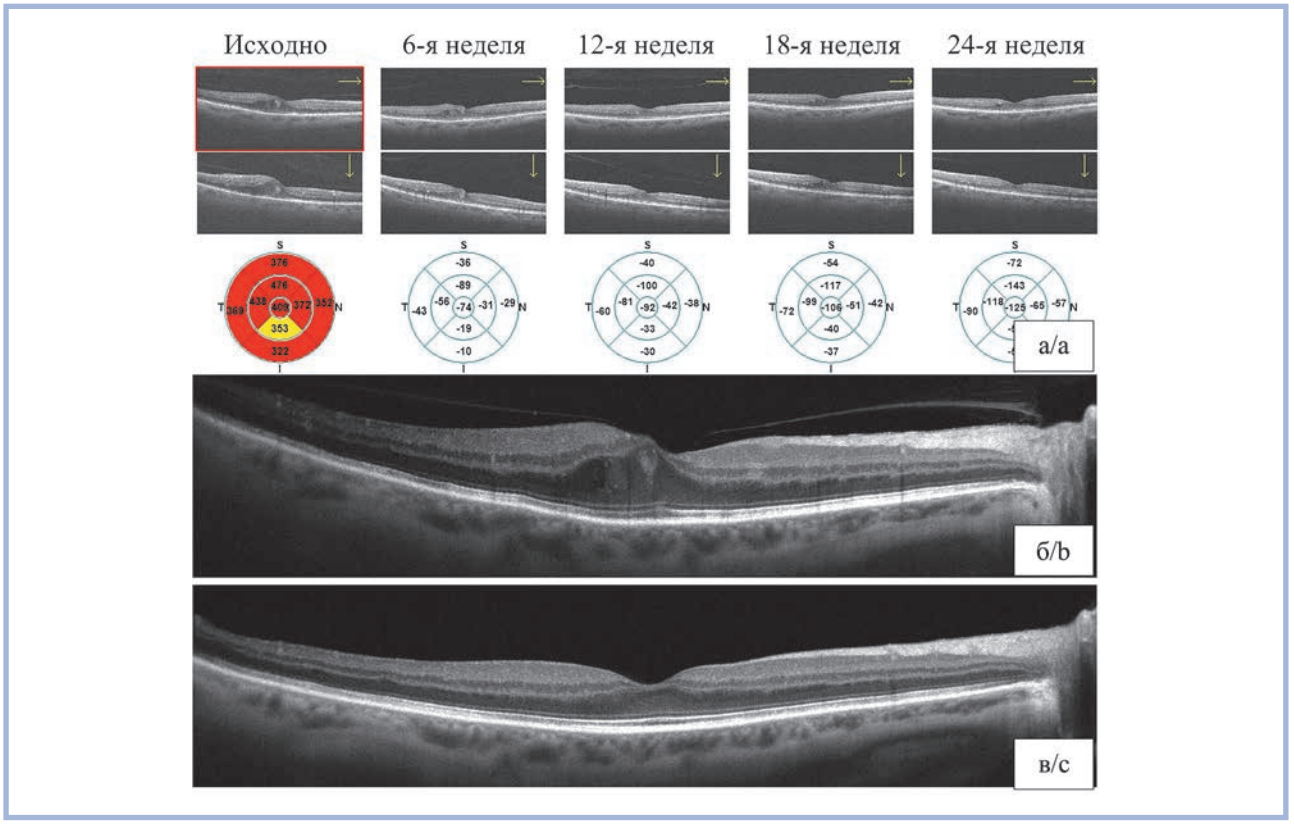

Рис. 2. **Репрезентативный пример анатомических изменений у пациентки *P.* 60 лет.**

а — динамика данных ОКТ в ходе выполнения 4 последовательных инъекций с интервалом 6 нед (острота зрения улучшилась с 49 до 55 знаков ETDRS (с 0,8 до 1,0)); б — кросс-секционный ОКТ-скан, демонстрирующий витреомакулярную адгезию, твердые экссудаты и интраретинальную жидкость до начала лечения; в — кросс-секционный ОКТ-скан, демонстрирующий полный регресс интраретинальной жидкости в фовеа после 4 инъекций.

Fig. 2. **A representative example of anatomical changes in a 60-year-old female patient *R.***

a — changes in OCT data in the course of 4 consecutive injections performed with an interval of 6 weeks (VA improvement from 49 to 55 ETDRS letters (from 0.8 to 1.0)); b — cross-sectional OCT scan image demonstrating vitreomacular adhesion, hard exudates and intraretinal fluid before the treatment; c — cross-sectional OCT scan image demonstrating complete regress of intraretinal fluid in the fovea after 4 injections.

применяется с пролонгированной фазой загрузки, в которой 5 инъекций выполняются с интервалом 6 нед, что также уменьшает частоту визитов пациента в клинику. Эти данные относятся к пациентам, соответствующим строгим критериям исследовательского выбора, существенно отличающимся от пациентов реальной клинической практики по ряду характеристик. Так, в рандомизированные клинические исследования не включают пациентов с аномалиями витреоретинального интерфейса, что характерно для существенной доли пациентов с ДМО.

Известно, что фиброз внутренней пограничной мембраны, витреомакулярная адгезия и тракция существенно ослабляют действенность антиангиогенной терапии при ДМО в части анатомической эффективности [4]. Другие биомаркеры, такие как отложение твердого экссудата в центре фовеа и ишемическая макулопатия, также ограничивают функциональное восстановление при ДМО [5—8]. Все эти изменения могут привести к существенным отличиям результатов реальной клинической практики от результатов рандомизированных клинических исследований.

В наше исследование были включены последовательные пациенты с ДМО, включая 4 пациентов с аномалиями витреоретинального интерфейса и 2 пациентов с отложениями твердого экссудата в макуле, при этом среднее функциональное улучшение составило 5,7 знаков по таблице ETDRS. Среднее улучшение остроты зрения в исследованиях KITE и KESTREL составило около 8 знаков [10]. Аналогично, среднее уменьшение ЦТС в нашем исследовании составило 131,1 мкм при среднем уменьшении ЦТС, по данным KITE и KESTREL, около 160 мкм к 24-й неделе [10]. Таким образом, анатомо-функциональное улучшение в нашем исследовании выглядит сопоставимым с результатами KITE и KESTREL и говорит о соответствии данных рандомизированных клинических исследований и реальной клинической практики, несмотря на лечение пациентов в том числе и с изменениями витреоретинального интерфейса [10]. Это позволяет предположить, что заявленные в рандомизированных клинических исследованиях показатели частоты инъекций при переходе на поддерживающий этап терапии могут быть достигнуты и в реальной практике.

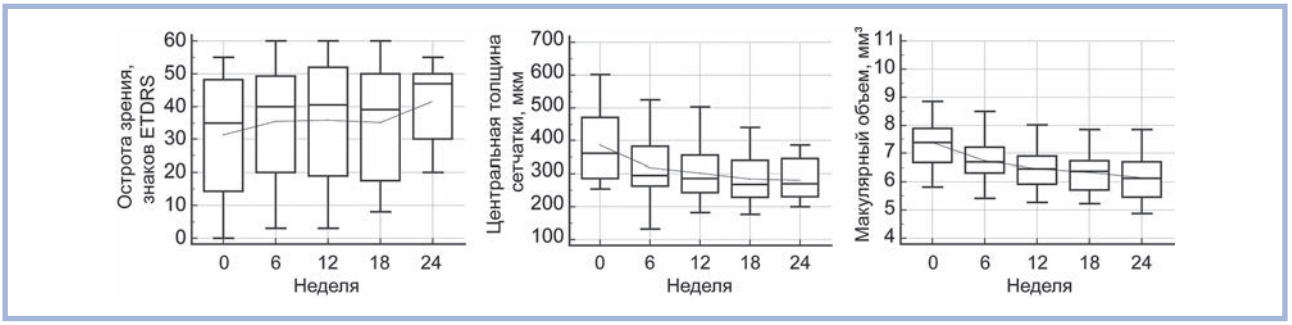

Рис. 3. **Изменение МКОЗ, ЦТС и макулярного объема в исследуемой когорте за 6 мес исследования.**
Fig. 3. **Changes in BCVA, CRT and MV in the studied cohort during 6 months of treatment.**

Интересно, что динамика показателей остроты зрения, ЦТС и МО сохранила положительный тренд к моменту выполнения 5-й инъекции, так же как это наблюдали в исследованиях KITE и KESTREL. При этом пропорция пациентов с СРЖ и ИРЖ существенно снизилась к моменту 5-й инъекции и составила 50%, что также сопоставимо с показателем 60% и меньше к 52-й неделе при оценке в рандомизированных клинических исследованиях [10].

Следует отметить, что данные рандомизированных клинических исследований обладают несопоставимо большей доказательностью по сравнению с результатами нашего исследования. Это существенно ограничивает сравнение результатов и могло бы вызвать сомнения в случае их значительного расхождения. В то же время потребность в таком сравнении продиктована тем, что бролуцизумаб является новым препаратом, для которого данные реальной клинической практики при ДМО носят крайне ограниченный характер.

Несмотря на первоначальную настороженность в отношении нежелательных явлений в виде внутриглазного воспаления при лечении неоваскулярной возрастной макулярной дегенерации (нВМД) с помощью бролуцизумаба [15], данные KITE и KESTREL показали оптимистичные результаты с сопоставимой или даже более низкой частотой внутриглазного воспаления [10]. Действительно, пациенты с диабетической ретинопатией потенциально представляют собой группу риска в отношении вазокклюзивных осложнений внутриглазного воспаления при терапии бролуцизумабом. Одно из объяснений лучшего профиля безопасности среди пациентов с ДМО может заключаться в том, что расширение межинъекционного интервала в фазе загрузки до 6 нед позволяет снизить вероятность достижения пиковых интравитреальных концентраций препарата и вероятность развития иммунных реакций.

В нашем исследовании мы не столкнулись с нежелательными явлениями в виде внутриглазного воспаления у пациентов с ДМО, даже несмотря на применение более широкого, чем в рутинной практике, набора методов для выявления минимальных признаков внутриглазного воспаления. Однако следует принять во внимание относительно небольшое число выполненных инъекций (73) и короткий период наблюдения. Таким образом, дальнейшее увеличение числа наблюдений необходимо для заключения о безопасности бролуцизумаба при лечении ДМО. Сходным образом бролуцизумаб показал благоприятный профиль безопасности у пациентов с нВМД в исследованиях, проведенных на территории Российской Федерации [12, 16].

Это исследование имеет существенные *ограничения*, к ним относятся короткий период наблюдения (6 мес) и отсутствие завершенной фазы загрузки у достаточного для анализа числа пациентов. Большее и равное число инъекций, в идеале, после завершения фазы загрузки было бы намного более показательным в отношении анализа. Однако в нашем исследовании срез данных был привязан не к числу инъекций, а к сроку с момента начала клинического применения препарата после 6 мес. Достижение всеми пациентами окончания фазы загрузки могло занять более 1 года, что является достаточно длительным сроком, в течение которого отсутствовали бы данные реальной клинической практики. Поэтому мы провели ранний срез данных для получения информации относительно эффективности и безопасности применяемого препарата. Полученные результаты позволяют понять, что заявленные в рандомизированных клинических исследованиях данные об эффективности и безопасности препарата могут быть экстраполированы на реальную клиническую практику, которая включает пациентов с различными сопутствующими изменениями в макуле.

Заключение

При лечении бролуцизумабом пациенты с ДМО демонстрируют существенное функциональное и анатомическое улучшение в течение первых 6 мес терапии в виде 4 последовательных инъекций с интервалом 6 нед. В условиях неселективного включения пациентов с аномалиями витреоретинального интерфейса и изменениями,

потенциально препятствующими полному функциональному восстановлению, средние показатели прибавки остроты зрения составили около 6 знаков по таблице ETDRS (с 0,5 до 0,7), снижения ЦТС — около 130 мкм и уменьшения макулярного объема — около 1,2 мм^3. Эти результаты сопоставимы с результатами рандомизированных клинических исследований и не сопровождались нежелательными явлениями в виде внутриглазного воспаления.

Участие авторов:
Концепция и дизайн исследования: А.М., Д.М., А.К.
Сбор и обработка материала: Д.М., А.М., Я.К., А.В., В.Ж.
Написание текста: Д.М., А.К.
Редактирование: Д.М., А.К.

Авторы заявляют об отсутствии конфликта интересов.
The authors declare no conflicts of interest.

ЛИТЕРАТУРА/REFERENCES

1. Zhang J, Zhang J, Zhang C, Zhang J, Gu L, Luo D, Qiu Q. Diabetic Macular Edema: Current Understanding, Molecular Mechanisms and Therapeutic Implications. *Cells*. 2022;11(21):3362. https://doi.org/10.3390/cells11213362
2. Diabetic Retinopathy Clinical Research Network, Browning DJ, Glassman AR, Aiello LP, Beck RW, Brown DM, Fong DS, Bressler NM, Danis RP, Kinyoun JL, Nguyen QD, Bhavsar AR, Gottlieb J, Pieramici DJ, Rauser ME, Apte RS, Lim JI, Miskala PH. Relationship between optical coherence tomography-measured central retinal thickness and visual acuity in diabetic macular edema. *Ophthalmology*. 2007;114(3):525-536. https://doi.org/10.1016/j.ophtha.2006.06.052
3. Yuen YS, Tan GSW, Gan NY, Too IHK, Mothe RK, Basa P, Shaikh J. Real-World Evidence in the Management of Diabetic Macular Edema with Intravitreal Anti-VEGFs in Asia: A Systematic Literature Review. *Clin Ophthalmol*. 2022;16:3503-3526. https://doi.org/10.2147/OPTH.S378392
4. Kulikov AN, Sosnovskii SV, Berezin RD, Maltsev DS, Oskanov DH, Gribanov NA. Vitreoretinal interface abnormalities in diabetic macular edema and effectiveness of anti-VEGF therapy: an optical coherence tomography study. *Clin Ophthalmol*. 2017; 11:1995-2002. https://doi.org/10.2147/OPTH.S146019
5. Das R, Spence G, Hogg RE, Stevenson M, Chakravarthy U. Disorganization of Inner Retina and Outer Retinal Morphology in Diabetic Macular Edema. *JAMA Ophthalmol*. 2018;136(2):202-208. https://doi.org/10.1001/jamaophthalmol.2017.6256
6. Boiko EV, Maltsev DS. Quantitative optical coherence tomography analysis of retinal degenerative changes in diabetic macular edema and neovascular age-related macular degeneration. *Retina*. 2018;38(7):1324-1330. https://doi.org/10.1097/IAE.0000000000001696
7. Филиппов В.М., Петрачков Д.В., Будзинская М.В., Матющенко А.Г. Роль биомаркеров нейродегенерации при диабетической ретинопатии. *Вестник офтальмологии*. 2021;137(5):314-322. Filippov VM, Petrachkov DV, Budzinskaya MV, Matyushchenko AG. The role of neurodegeneration biomarkers in the management of patients with diabetic retinopathy. *Vestnik oftal'mologii*. 2021;137(5):314-322. (In Russ.) https://doi.org/10.17116/oftalma2021137052314
8. Ota M, Nishijima K, Sakamoto A, Murakami T, Takayama K, Horii T, Yoshimura N. Optical Coherence Tomographic Evaluation of Foveal Hard Exudates in Patients with Diabetic Maculopathy Accompanying Macular Detachment. *Ophthalmology*. 2010;117(10):1996-2002. https://doi.org/10.1016/j.ophtha.2010.06.019
9. Weiss M, Sim DA, Herold T, Schumann RG, Liegl R, Kern C, Kreutzer T, Schiefelbein J, Rottmann M, Priglinger S, KortUEm KU. Compliance and adherence of patients with diabetic macular edema to intravitreal anti-vascular endothelial growth factor therapy in daily practice. *Retina*. 2018;38(12): 2293-2300. https://doi.org/10.1097/IAE.0000000000001892
10. Brown DM, Emanuelli A, Bandello F, Barranco JJE, Figueira J, Souied E, Wolf S, Gupta V, Ngah NF, Liew G, Tuli R, Tadayoni R, Dhoot D, Wang L, Bouillaud E, Wang Y, Kovacic L, Guerard N, Garweg JG. KESTREL and KITE: 52-Week Results From Two Phase III Pivotal Trials of Brolucizumab for Diabetic Macular Edema. *Am J Ophthalmol*. 2022;238:157-172. https://doi.org/10.1016/j.ajo.2022.01.004
11. Kulikov AN, Maltsev DS, Kazak AA, Burnasheva MA. Anterior chamber particles are associated with reduction of intraocular pressure after selective laser trabeculoplasty. *Br J Ophthalmol*. 2020;104(11):1508-1511. https://doi.org/10.1136/bjophthalmol-2019-315445
12. Куликов А.Н., Мальцев Д.С., Малафеева А.Ю., Перминова С.М., Жалимова В.Р., Васильев А.С., Казак А.А. Первый опыт применения бролуцизумаба в лечении неоваскулярной возрастной макулярной дегенерации. *Клиническая офтальмология*. 2022;22(2):108-115. Kulikov AN, Maltsev DS, Malafeeva AYu, Perminova SM, Zhalimova VR, Vasiliev AS, Kazak AA. The first experience with brolucizumab for neovascular age-related macular degeneration. *Russian Journal of Clinical Ophthalmology*. 2022;22(2):108-115. https://doi.org/10.32364/2311-7729-2022-22-2-108-115
13. Boiko EV, Maltsev DS. C ombination of Navigated Macular Laser Photocoagulation and Anti-VEGF Therapy: Precise Treatment for Macular Edema under Dry Retinal Conditions. *J Ophthalmol*. 2017;2017:7656418. https://doi.org/10.1155/2017/7656418
14. Tran THC, Verdun S, Le Rouic JF, Uzzan J, Milazzo S, Kodjikian L, Erginay A. Two-Year Outcome of Aflibercept Intravitreal Injection in Vitrectomized Eyes with Diabetic Macular Edema. *Clin Ophthalmol*. 2022;16: 603-609. https://doi.org/10.2147/OPTH.S352152
15. Monés J, Srivastava SK, Jaffe GJ, Tadayoni R, Albini TA, Kaiser PK, Holz FG, Korobelnik JF, Kim IK, Pruente C, Murray TG, Heier JS. Risk of Inflammation, Retinal Vasculitis, and Retinal Occlusion—Related Events with Brolucizumab. *Ophthalmology*. 2021;128(7):1050-1059. https://doi.org/10.1016/j.ophtha.2020.11.011
16. Куликов А.Н., Газизова И.Р., Мальцев Д.С., Малафеева А.Ю., Васильев А.С., Жалимова В.Р. Краткосрочные данные эффективности и безопасности применения препарата «Бролуцизумаб» при лечении неоваскулярной возрастной макулярной дегенерации на территории Российской Федерации. *Вестник офтальмологии*. 2022;138(3):55-62. Kulikov AN, Gazizova IR, Maltsev DS, Malafeeva AYu, Vasiliev AS, Zhalimova VR. Short-term efficacy and safety of Brolucizumab for neovascular age-related macular degeneration in the Russian Federation. *Vestnik oftal'mologii*. 2022;138(3):55-62. (In Russ.) https://doi.org/10.17116/oftalma202213803155

Поступила 07.12.2022
Received 07.12.2022
Принята к печати 09.02.2023
Accepted 09.02.2023