Вестник офтальмологии
2022, Т. 138, №2, с. 37-46
https://doi.org/10.17116/oftalma202213802137

Russian Annals of Ophthalmology =
Vestnik Oftal'mologii 2022, vol. 138, №2, pp. 37-46
https://doi.org/10.17116/oftalma202213802137

Факоэмульсификация в профилактике острого приступа закрытоугольной глаукомы

© Е.Л. СОРОКИН[1, 2], А.Н. МАРЧЕНКО[1], Я.Е. ПАШЕНЦЕВ[1]

[1]Хабаровский филиал ФГАУ «НМИЦ «МНТК "Микрохирургия глаза"» им. акад. С.Н. Федорова» Минздрава России, Хабаровск, Россия;
[2]ФГБОУ ВО «Дальневосточный государственный медицинский университет» Минздрава России, Хабаровск, Россия

РЕЗЮМЕ

Анализ эффективности выполнения профилактической факоэмульсификации (ФЭ) в анатомически коротких глазах с повышенным риском острого приступа глаукомы при утолщенной форме хрусталика может помочь в выборе оптимальной тактики ведения таких пациентов.

Цель исследования. Изучить динамику морфометрических показателей переднего отрезка анатомически коротких глаз с повышенным риском острого приступа глаукомы до и после выполнения профилактической ФЭ.

Материал и методы. В исследование вошли 70 пациентов (70 глаз) с высоким риском острого приступа глаукомы при короткой анатомической оси глаза и утолщенной форме хрусталика с задним и средним положением цилиарного тела, разделенные на две группы: основная группа — 45 пациентов, согласившихся на выполнение ФЭ; группа сравнения — 25 пациентов, категорически отказавшихся от ФЭ ввиду высоких зрительных функций и отсутствия жалоб на зрение. Методом ультразвукового исследования в режиме В-сканирования переднего отрезка глаза оценивались показатели площади поперечного сечения хрусталика (ППСХ) и площади поперечного сечения передней камеры (ППСПК).

Результаты. В основной группе на 2—3-и сутки после ФЭ во всех глазах увеличилась глубина передней камеры (ГПК), повысился показатель ППСПК, угол передней камеры (УПК) открылся до II—III степени по Шафферу. Через 1—3 года и 4—5 лет ГПК, показатель ППСПК и ширина УПК оставались стабильными. В группе сравнения через 1—3 года статистически значимо уменьшились ГПК и показатель ППСПК, произошло сужение УПК, уровень внутриглазного давления возрос; через 4—5 лет отмечено прогрессирующее увеличение показателя ППСХ, УПК оказался полностью закрытым (0°).

Выводы. Во всех случаях своевременного выполнения профилактической ФЭ уже на 2—3-и сутки после операции произошло статистически значимое улучшение основных морфометрических показателей глаза, сохранившее стабильность через 4—5 лет.

Ключевые слова: *гиперметропия, закрытоугольная глаукома, формула расчета риска, факоэмульсификация, переднезадняя ось глаза.*

ИНФОРМАЦИЯ ОБ АВТОРАХ:
Сорокин Е.Л. — https://orcid.org/0000-0002-2028-1140
Марченко А.Н. — https://orcid.org/0000-0001-8840-1471
Пашенцев Я.Е. — https://orcid.org/0000-0001-5446-0633
Автор, ответственный за переписку: Марченко А.Н. — e-mail: naukakhvmntk@mail.ru

КАК ЦИТИРОВАТЬ:
Сорокин Е.Л., Марченко А.Н., Пашенцев Я.Е. Факоэмульсификация в профилактике острого приступа закрытоугольной глаукомы. *Вестник офтальмологии*. 2022;138(2):37–46. https://doi.org/10.17116/oftalma202213802137

Phacoemulsification in prevention of acute angle-closure glaucoma attack

© E.L. SOROKIN[1, 2], A.N. MARCHENKO[1], YA.E. PASHENTSEV[1]

[1]Khabarovsk branch of S.N. Fedorov National Medical Research Center «MNTK «Eye Microsurgery»», Khabarovsk, Russia;
[2]Far-Eastern State Medical University, Khabarovsk, Russia

ABSTRACT

Analysis of the effectiveness of preventative phacoemulsification (PE) in anatomically short eyes with an increased risk of an acute glaucoma attack in thickened lens can help in choosing the optimal management tactics for these patients.

Purpose. To study the changes in morphometric parameters of the anterior segment of anatomically short eyes with an increased risk of acute glaucoma attack before and after preventative PE.

Material and methods. The study included 70 patients (70 eyes) with a high risk of acute glaucoma attack in short anatomical axial length and thickened lens, with posterior and middle positions of the ciliary body. They were divided into 2 groups: the main group consisted of 45 patients who agreed to undergo PE; the comparison group consisted of 25 patients who refused to undergo PE due to good visual functions and no complaints about vision. B-mode ultrasound examination of the anterior segment of the eye was used to evaluate the cross-sectional surface area of the lens (CSAL) and the cross-sectional surface area of the anterior chamber (CSAAC).

Results. In the main group, on day 2—3 after PE the anterior chamber depth increased in all eyes, the CSAAC index increased, the anterior chamber angle (ACA) widened to Schaffer grade to II—III. After 1—3 years and 4—5 years, the anterior chamber depth,

the CSAAC index and the width of the ACA remained stable. In the comparison group, after 1—3 years the anterior chamber depth and the CSAAC index significantly decreased, the ACA narrowed, and the intraocular pressure increased; after 4—5 years, there was a progressive increase in the CSAL index, the ACA was completely closed (0°).
Conclusion. In all cases of timely performed preventative PE, already on days 2—3 after surgery there was a statistically significant improvement in the main morphometric parameters of the eye, which remained stable for 4—5 years.

Keywords: *hyperopia, angle-closure glaucoma, risk calculation formula, phacoemulsification, axial eye length.*

INFORMATION ABOUT THE AUTHORS:
Sorokin E.L. — https://orcid.org/0000-0002-2028-1140
Marchenko A.N. — https://orcid.org/0000-0001-8840-1471
Pashentsev Ya.E. — https://orcid.org/0000-0001-5446-0633
Corresponding author: Marchenko A.N. — e-mail: naukakhvmntk@mail.ru

TO CITE THIS ARTICLE:
Sorokin EL, Marchenko AN, Pashentsev YaE. Phacoemulsification in prevention of acute angle-closure glaucoma attack. *Russian Annals of Ophthalmology = Vestnik oftal'mologii*. 2022;138(2):37–46. (In Russ.). https://doi.org/10.17116/oftalma202213802137

Вопросам профилактики острого приступа глаукомы уделяется пристальное внимание. Как свидетельствуют многочисленные данные литературы, повышенный риск развития острого приступа глаукомы имеют пациенты с короткой переднезадней осью (ПЗО), что характерно для глаз с гиперметропией средней и высокой степени [1—7].

Собственные исследования показали, что в основе острых расстройств гидродинамики в подобных глазах лежит чрезмерное увеличение объема хрусталика. При этом нами было выявлено два варианта анатомической формы хрусталика: утолщенная и удлиненная [8]. Формирование расстройств гидродинамики при каждом из них имеет свои характерные особенности вследствие различий в анатомоструктурных соотношениях переднего отрезка глаза. Важнейшую роль имеет также вариант анатомического положения цилиарного тела (ЦТ), поскольку он определяет объем передней камеры глаза.

Подавляющая часть (83%) глаз с короткой ПЗО имеют утолщенную форму хрусталика. При чрезмерном возрастном увеличении его объема формируется зрачковый блок, вызывающий расстройства гидродинамики. Эта ситуация может возникнуть внезапно. Нами были сформулированы математические критерии расчета высокого риска острого приступа глаукомы в глазах с утолщенной формой хрусталика. Кроме того, нередко подобный хрусталик характеризуется лишь умеренным снижением прозрачности, а иногда и полной сохранностью прозрачных слоев, что снижает настороженность офтальмолога в плане развития острого приступа глаукомы. Тем не менее очевидно, что эффективной мерой его предупреждения должна стать профилактическая факоэмульсификация (ФЭ), устраняющая избыточный относительный объем нативного хрусталика [6, 7, 9].

В литературе имеются отдельные сведения о проведении ФЭ в глазах с короткой ПЗО [6, 7, 10—13]. При этом представлены лишь единичные данные об изменениях морфометрических параметров гидродинамики глаза, зрительных функций после выполненной ФЭ [14—25].

Однако данные об эффективности выполнения профилактической ФЭ в анатомически коротких глазах с повышенным риском острого приступа при утолщенной форме хрусталика отсутствуют. Считаем, что изучение данной проблемы могло бы существенно помочь в дальнейшем избирать наиболее оптимальный вариант тактики ведения таких пациентов.

Цель исследования — изучить динамику морфометрических показателей переднего отрезка анатомически коротких глаз с повышенным риском острого приступа глаукомы до и после выполнения профилактической ФЭ.

Материал и методы

Критерии включения пациентов: глаза с короткой ПЗО и утолщенной формой хрусталика, имеющие риск острого приступа глаукомы. Последний вычислялся согласно разработанным нами формулам [9]:

K=35: ППСХ — для заднего положения ЦТ,
K=30: ППСХ — для среднего положения ЦТ,

где K — коэффициент риска развития острого приступа первичной закрытоугольной глаукомы (ПЗУГ); ППСХ — площадь поперечного сечения хрусталика конкретного глаза с короткой ПЗО; 35 — критическая площадь поперечного сечения хрусталика для расчета при заднем положении цилиарного тела; 30 — критическая площадь поперечного сечения хрусталика для расчета при его среднем положении.

Высоким считался риск острого приступа при значениях коэффициента K ⩽1,0.

Критерии исключения: наличие системной и окулярной патологии, переднее положение ЦТ при анатомически коротких глазах, так как при нем влияние

объема хрусталика на гидродинамику глаза весьма сомнительно.

Было отобрано 70 пациентов (70 глаз). Их возраст варьировал от 42 до 74 лет. Мужчин было 27, женщин — 43. ПЗО глаза варьировала от 20,9 до 22,3 мм (в среднем 21,6±0,4 мм). Согласно нашим расчетам, коэффициент риска острого приступа у них варьировал от 1,05 до 0,75.

Во всех глазах по результатам биомикроскопии передняя камера была мельче обычной — от 1,94 до 2,30 мм (в среднем 2,14±0,10 мм). Гониоскопически угол передней камеры (УПК) был закрыт как минимум в трех квадрантах. Значения внутриглазного давления (ВГД) были в пределах нормы (20—21 мм рт.ст.).

Всем пациентам выполнялся комплекс углубленного диагностического обследования. Он включал визометрию, биомикроскопию переднего отрезка глаза с исследованием глубины передней камеры (ГПК), размеров зрачка, прозрачности хрусталика. Оптическую плотность ядра оценивали по L. Buratto. Гониоскопию выполняли с помощью контактной линзы minigonio-4 (Ocular, США), степень открытия УПК оценивалась по классификации Shafer (1964). Уровень ВГД измеряли по Маклакову. Состояние диска зрительного нерва (ДЗН) и сетчатки оценивали методом обратной офтальмоскопии с использованием бинокулярного налобного офтальмоскопа OMEGA500 (Heine, Германия) и бесконтактной линзы Ocular MaxField 20D (Ocular Instruments, США), а также при выполнении оптической когерентной томографии ДЗН и слоя нервных волокон сетчатки (Cirrus HD 4000, Carl Zeiss, Германия; протокол Optic Disc 200×200).

Методом ультразвукового исследования в режиме В-сканирования переднего отрезка глаза оценивали показатели ППСХ и площади поперечного сечения передней камеры (ППСПК; A/B-сканер UD-6000, Tomey, Япония; частота датчика 20,0 МГц). Методика: после появления на экране монитора изображения переднего отрезка глаза электронными метками проводилось выделение границ хрусталика и передней камеры. Площадь автоматически рассчитывалась прибором внутри помеченных границ [26, 27].

Методом ультразвуковой биомикроскопии (УБМ), разработанным C. Pavlin и соавт. (1990), оценивался вариант анатомического положения ЦТ (UD-6000 Tomey, Япония, частота датчика 40,0 МГц). Заднее положение ЦТ идентифицировалось при локализации большей части ЦТ позади перпендикулярной оптической оси глаза — линии, проведенной через склеральную шпору **(рис. 1)**, среднее положение — при прохождении данной линии посередине ЦТ **(рис. 2)**. ГПК измерялась при ультразвуковом исследовании в режиме А-сканирования (частота датчика 10,0 МГц).

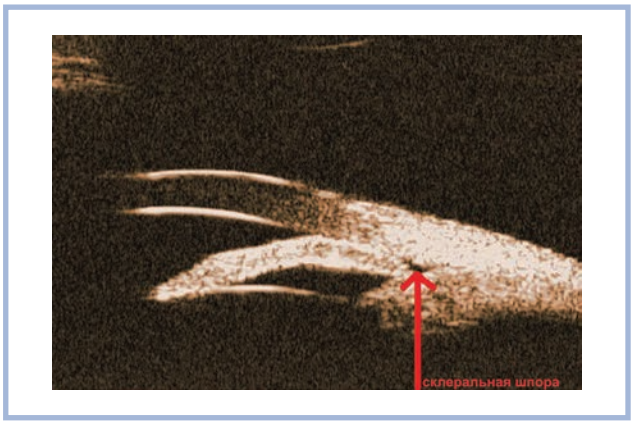

Рис. 1. **УБМ-изображение: заднее положение цилиарного тела (²/₃ цилиарного тела находится позади склеральной шпоры) в глазу с высоким риском развития ПЗУГ.**

Fig. 1. **UBM image: posterior position of the ciliary body (²/₃ of the ciliary body is located behind the scleral spur) in an eye with a high risk of developing primary angle-closure glaucoma.**



Рис. 2. **УБМ-изображение: среднее положение цилиарного тела (¹/₂ цилиарного тела находится позади склеральной шпоры) в глазу с высоким риском развития ПЗУГ.**

Fig. 2. **UBM image: middle position of the ciliary body (¹/₂ of the ciliary body is located behind the scleral spur) in an eye with a high risk of developing primary angle-closure glaucoma**

Исходно острота зрения как без коррекции, так и с допустимой оптической коррекцией варьировала от 0,5 до 1,0, составив в среднем 0,73±0,16.

При проведении биомикроскопии переднего отрезка глаза у всех пациентов выявлялась положительная проба Ван Герика (наличие щелевидного пространства между задней поверхностью роговицы и прикорневой частью радужки), свидетельствующая о закрытии УПК **(рис. 3)**. Проба Форбса во всех случаях была положительной.

Диаметр зрачка не превышал 2,5—3,0 мм, у большинства пациентов его реакция на свет была недостаточно активной. В 20 глазах хрусталик был полностью прозрачным, в 38 глазах отмечена 1-я степень помутнения ядра и корковых слоев хрусталика по L. Buratto, в 12 глазах — 2-я степень. ДЗН во всех глазах имел нормальную розовую окраску, нейроретиналь-

ный поясок был сохранным, толщина слоя нервных волокон сетчатки, по данным оптической когерентной томографии, была в пределах возрастной нормы. Значения ВГД — в пределах среднестатистической нормы (от 19 до 21 мм рт.ст.). Учитывая риск острого приступа глаукомы из-за короткой ПЗО и утолщенного увеличенного объема хрусталика, всем пациентам было предложено выполнение ФЭ с профилактической целью: 45 пациентов согласились на ее выполнение и составили основную группу; 25 пациентов категорически отказались от нее (из-за высоких зрительных функций, отсутствия жалоб и нежелания понимать необходимость профилактической хирургии) и вошли в группу сравнения.

Показатели визометрии обеих групп были сопоставимыми и в среднем составили 0,69±0,12 и 0,73±0,16. В зависимости от вариантов положения ЦТ в каждой из групп было сформировано по две подгруппы (1-я подгруппа — заднее положение, 2-я подгруппа — среднее).

В 1-ю подгруппу основной группы вошло 32 глаза, во 2-ю — 13 глаз; 1-ю подгруппу группы сравнения составили 13 глаз, 2-ю — 12 глаз.

Морфометрические показатели парных глаз пациентов основной группы были сопоставимы с исследуемыми глазами, хотя согласно расчетам риск развития острого приступа ПЗУГ в них был ниже. Так, показатель ПЗО в них был сопоставим с таковым в глазах пациентов основной группы: от 21,3 до 22,64 мм (в среднем 22,1±0,45 мм), но толщина хрусталика (ТХ) оказалась статистически значимо меньшей: 5,0—5,29 мм (в среднем 5,15±0,15 мм), а ГПК была статистически значимо больше: 2,37—2,61 мм (в среднем 2,49±0,12 мм). Положение ЦТ в парных глазах было аналогичным друг другу. Все же, учитывая наличие повышенного риска ПЗУГ, мы проводили данным пациентам превентивное лечение в виде лазерной иридэктомии, далее рекомендовали осуществление в течение 1—3 лет плановой ФЭ. Случаев развития глаукомы на парных глазах зафиксировано не было. Глубокий анализ парных глаз в рамках данной статьи не проводился.

При выполнении ФЭ исследуемых глаз пациентов основной группы использовался факоэмульсификатор Infiniti (Alcon, США): малый роговичный разрез — 2,0 мм, внутрикапсульная имплантация эластичных моделей интраокулярных линз. Во всех глазах ИОЛ были имплантированы внутрикапсульно с анатомически правильным положением. Все операции прошли без осложнений, послеоперационный период протекал ареактивно. Выписка пациентов состоялась на 2—3-и сутки с остротой зрения 0,8±0,15.

Срок динамического наблюдения обеих групп варьировал от 4 до 5 лет; периодичность осмотра — спустя 1—3 года и 4—5 лет с начала исследования. Проведена оценка динамики изучаемых показателей с выяснением их разницы с исходными значениями и между группами.

Статистическая обработка данных выполнялась в программе IBM SPSS Statistics 20. Данные представлены в виде $M\pm\sigma$, где M — среднее значение, σ — стандартное отклонение. Связанные выборки сравнивали с помощью критерия Вилкоксона с учетом поправки Холма—Бонферрони. Различия считались значимыми на уровне 0,01.

Результаты

Исходные значения исследуемых показателей обеих групп и их динамика в процессе наблюдения представлены в **таблице**.

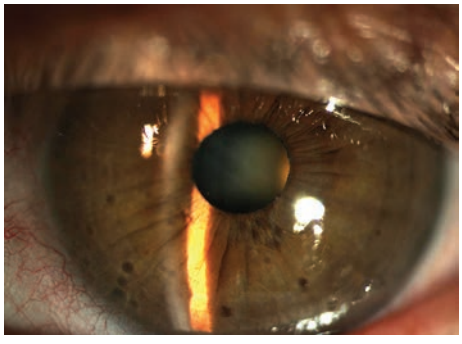

Рис. 3. **Фотография переднего отрезка глаза пациентки с риском развития острого приступа глаукомы.**

Мелкая передняя камера.

Fig. 3. **Photo of the anterior segment of the eye of patient *K.* with a risk of developing an acute glaucoma attack.**

Shallow anterior chamber.

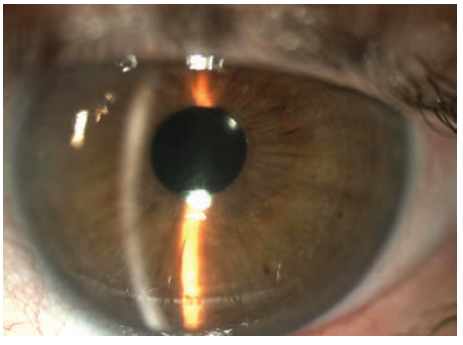

Рис. 4. **Фотография переднего отрезка глаза той же пациентки основной группы (см. рис. 3) на 2—3-и сутки после факоэмульсификации.**

Глубокая передняя камера, центрированный зрачок.

Fig. 4. **Photo of the anterior segment of the eye of the same main group patient (see fig. 3) on day 2—3 after phacoemulsification.**

Deep anterior chamber, centered pupil.

Динамика показателей глаз с высоким риском острого приступа глаукомы при короткой ПЗО и утолщенной форме хрусталика до и после выполнения профилактической ФЭ

Changes in the parameters of eyes with short axial length, thicker lens and a high risk of acute glaucoma attack, before and after preventative phacoemulsification

Показатель	Исходно		При выписке (2—3-и сутки)	Через 1—3 года		Через 4—5 лет	
	1-е подгруппы обеих групп (заднее положение ЦТ)						
	основная, *n*=32	сравнения, *n*=13	основная, *n*=32	основная, *n*=32	сравнения, *n*=13	основная, *n*=32	сравнения, *n*=11
K=35: ППСХ	1,05—0,75	1,0—0,68	—	—	1,0—0,70	—	0,95—0,60
ГПК, мм	2,12±0,18	2,17±0,21	3,81±0,29*	3,85±0,31*	1,96±0,19*	3,83±0,25*	1,83±0,16*
ППСПК, мм²	13,0±1,1	12,9±1,2	28,0±1,9*	29,5±1,9*	12,0±1,0*	29,0±1,8*	11,4±0,8*
ТХ, мм	5,24±0,36	5,19±0,33	—	—	5,52±0,31*	—	6,01±0,46*
ППСХ, мм²	35,18±0,31	35,24±0,35	—	—	35,64±0,39*	—	36,65±0,47*
Величина УПК по данным УБМ, °	11±2	11±2	35±5*	36±5*	9±2*	33±5*	0*
ВГД, мм рт.ст.	23±1	23±1	19±1*	20±1*	25±2*	20±1*	27±2*
Показатель	2-е подгруппы обеих групп (среднее положение ЦТ)						
	основная, *n*=13	сравнения, *n*=12	основная, *n*=13	основная, *n*=13	сравнения, *n*=12	основная, *n*=13	сравнения, *n*=11
K=30: ППСХ	1,15—0,95	1,15—0,95	—	—	1,05—0,9	—	0,95—0,85
ГПК, мм	2,65±0,13	2,61±0,23	3,22±0,27*	3,29±0,29*	2,58±0,24	3,44±0,29*	2,34±0,29
ППСПК, мм²	18,5±1,4	18,3±1,4	26,4±1,7*	25,9±1,6*	17,1±1,2*	26,1±1,7*	16,2±1,1*
ТХ, мм	4,84±0,24	4,88±0,18	–	–	5,11±0,23*	–	5,56±0,31*
ППСХ, мм²	30,14±0,42	30,08±0,44	–	–	32,44±0,56*	–	34,66±0,61*
Величина УПК по данным УБМ, °	14±2	13±2	29±4*	28±4*	10±3	29±4*	0*
ВГД, мм рт.ст.	22±1	22±1	19±2*	19±1*	23±2	20±2*	28±4*

Примечание. * — статистически значимые отличия от исходного значения для соответствующей группы ($p<0,01$).

Во всех глазах пациентов основной группы на 2—3-и сутки после ФЭ показатели визометрии повысились, составив в среднем 0,75±0,25. Значительно увеличилась ГПК **(рис. 4)**. Так, в 1-й подгруппе основной группы она составила 3,81±0,29 мм против исходной 2,12±0,18 мм ($p<0,01$). В 13 глазах 2-й подгруппы ГПК — 3,22±0,27 мм против исходной 2,65±0,13 мм ($p<0,01$; **рис. 5)**.

Показатель ППСПК также значительно повысился и составил в 1-й подгруппе основной группы 28,0±1,9 мм² против исходного 13,0±1,1 мм² ($p<0,01$), во 2-й подгруппе — 26,4±1,7 мм² против исходного 18,5±1,4 мм² ($p<0,01$; **рис. 6)**.

Гониоскопически УПК открылся до II—III степени по Шафферу во всех глазах. По данным УБМ, в 1-й подгруппе его ширина увеличилась до 35±5° против исходных 11±2° ($p<0,01$), во 2-й подгруппе — 29±4° против исходных 14±2° ($p<0,01$; **рис. 7)**. В обеих подгруппах основной группы уровень ВГД снизился, составив в среднем 19±1 и 19±2 мм рт.ст. соответственно против исходных 23±1 и 22±1 мм рт.ст. ($p<0,01$; **рис. 8)**.

Через 1—3 года все глаза пациентов основной группы были спокойными, ИОЛ во всех случаях занимала правильное внутрикапсульное положение. Показатели ГПК, ППСПК, ширины УПК не уменьшились по сравнению со значениями сразу после проведенной ФЭ и оставались стабильными. Так, в 1-й подгруппе основной группы показатель ГПК спустя 1—3 года составил 3,85±0,31 мм против 3,81±0,29 мм при выписке ($p>0,05$). Средний показатель ППСПК увеличился, составив 29,5±1,9 мм² против 28,0±1,9 мм² при выписке ($p<0,05$). Во 2-й подгруппе основной группы показатель ГПК составил 3,29±0,29 мм против 3,22±0,27 мм ($p>0,05$), показатель ППСПК — 25,9±1,6 мм² против 26,4±1,7 мм² ($p>0,05$). УПК оставался открытым во всех глазах основной группы (II—III степень открытия по Шафферу). По данным УБМ, степень его открытия в 1-й подгруппе составила 36±5° против 35±5° при выписке ($p>0,05$), во 2-й подгруппе — 28±4° против 29±4° ($p>0,05$). Уровень ВГД оставался стабильно нормальным — 20±1 и 19±1 мм рт.ст. соответственно.

Через 4—5 лет в основной группе в исследуемых показателях глаз ни в одном случае не было обнаружено отрицательной динамики по сравнению с показателями, полученными спустя 1—3 года. В шести глазах была выполнена ИАГ-лазерная дисцизия сформировавшегося фиброза задней капсулы. Средний показатель ГПК в 1-й подгруппе составил 3,83±0,25 мм против 3,85±0,31 мм ($p>0,05$); во 2-й подгруппе — 3,44±0,29 мм против 3,29±0,29 мм ($p>0,05$). Средние значения ППСПК в 1-й подгруппе составили 29,0±1,8 мм² против 29,5±1,9 мм² ($p>0,05$). Во 2-й подгруппе показатель ППСПК составил к этому сроку 26,1±1,7 мм² против 25,9±1,6 мм² ($p>0,05$). УПК также не изменил свою конфигурацию в сравне-

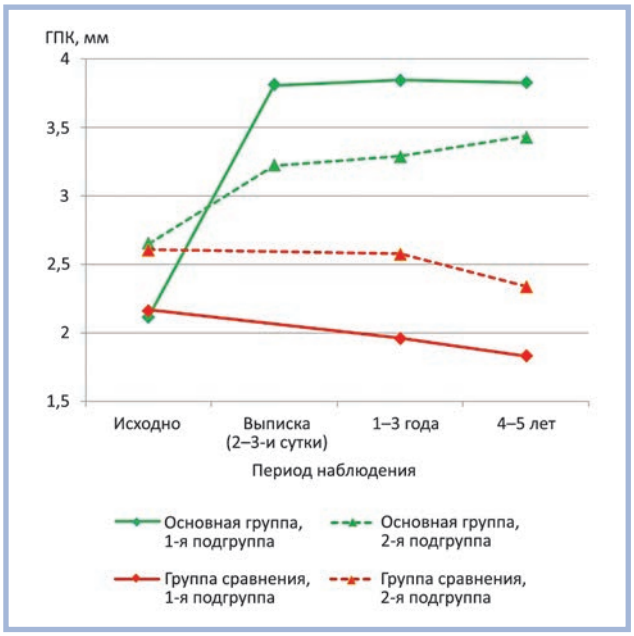

Рис. 5. **Динамика показателей ГПК глаза в исследуемых группах и подгруппах.**

Fig. 5. **Changes in anterior chamber depth of the eye in the studied groups and subgroups.**

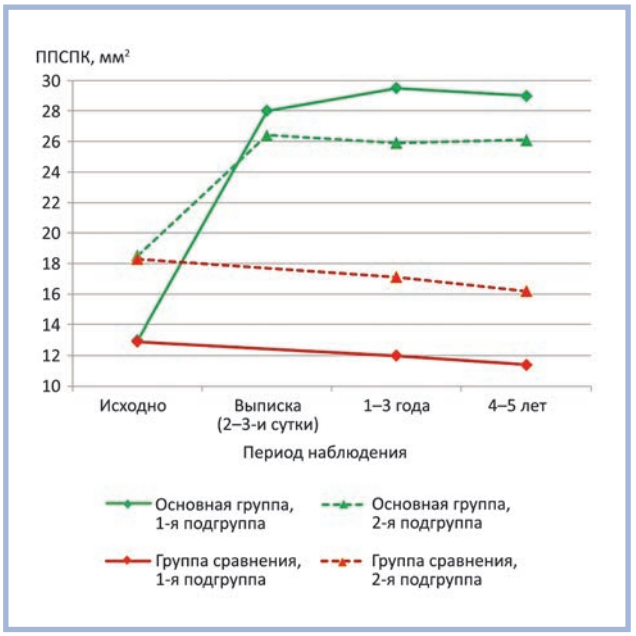

Рис. 6. **Динамика показателей ППСПК в исследуемых группах и подгруппах**

Fig. 6. **Changes in cross-sectional surface area of the anterior chamber of the eye in the studied groups and subgroups.**

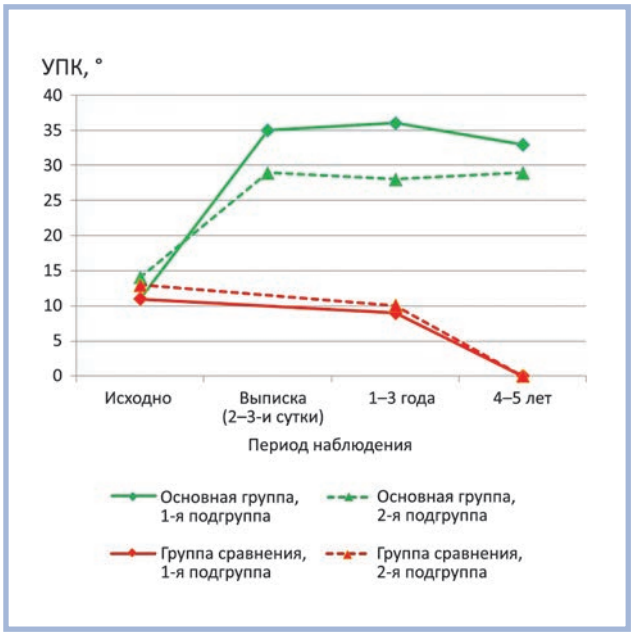

Рис. 7. **Динамика показателей величины открытия УПК в исследуемых группах и подгруппах.**

Fig. 7. **Changes in the values of anterior chamber angle in the studied groups and subgroups.**

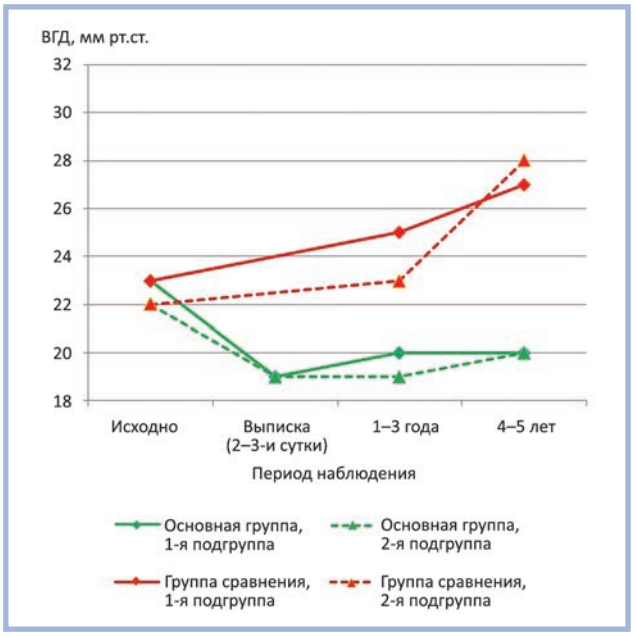

Рис. 8. **Динамика значений ВГД в исследуемых группах и подгруппах.**

Fig. 8. **Changes in intraocular pressure levels in the studied groups and subgroups.**

нии с показателями, полученными спустя 1—3 года. По данным УБМ, в 1-й подгруппе он составил 33±5°, а во 2-й подгруппе — 29±4° (p>0,05). Уровень ВГД оставался в пределах нормальных значений — 20±1 и 20±2 мм рт.ст. соответственно. Показатели визометрии в основной группе составили 0,9±0,1 против 0,75±0,25 на 2—3-и сутки после ФЭ. Во всех глазах основной группы ДЗН к этому сроку были бледно-розовыми, экскавация составляла 0,3—0,4. Все пациенты были удовлетворены выполненной операцией.

Следует особо отметить, что в течение всего периода наблюдения пациентов основной группы ни в одном случае не было обнаружено признаков развития ПЗУГ, а также ее острого приступа.

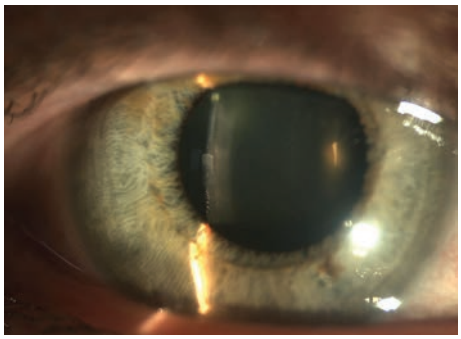

Рис. 9. **Фотография переднего отрезка глаза пациента группы сравнения спустя 1—3 года.**

Очень мелкая передняя камера глаза.

Fig. 9. **Photo of the anterior segment of the eye of a comparison group patient after 1—3 years.**

Very shallow anterior chamber.

В группе сравнения через 1—3 года наблюдения отмечено, что в 13 глазах пациентов 1-й подгруппы возросли значения ТХ до 5,52±0,31 мм против исходного 5,19±0,33 мм (p<0,01) и ППСХ до 35,64±0,39 мм^2 против 35,24±0,35 мм^2 (p<0,01) соответственно. При этом статистически значимо уменьшились ГПК — до 1,96±0,19 мм против 2,17±0,21 мм (p<0,01) и ППСПК — до 12,0±1,0 мм^2 против 12,9±1,2 мм^2 (p<0,01) соответственно **(рис. 9).** Степень открытия УПК, по данным УБМ, уменьшилась до 9±2° против 11±2° (p<0,01). Статистически значимо возрос уровень ВГД, составивший 25±2 мм рт. ст.против 23±1 мм рт.ст. (p<0,01).

Во 2-й подгруппе группы сравнения к этому сроку показатель ТХ повысился до 5,11±0,23 мм против исходных 4,88±0,18 мм (p<0,01). Показатель ППСХ также повысился до 32,44±0,56 мм^2 против 30,08±0,44 мм^2 (p<0,01). Значения ГПК и ППСПК существенно снизились, составив 2,58±0,24 мм против 2,61±0,23 мм и 17,1±1,2 мм^2 против 18,3±1,4 мм^2 соответственно (p<0,01). Величина открытия УПК статистически значимо уменьшилась до 10±3° против 13±2° соответственно (p<0,01).

В восьми глазах пациентов группы сравнения произошло уплотнение ядра хрусталика до III степени по L. Buratto. У трех из 25 пациентов к этому времени появились жалобы на периодически возникающие перед глазами радужные круги, отмечены эпизодические повышения уровня ВГД до значений субкомпенсации (по записям в амбулаторных картах). Им был назначен участковыми офтальмологами гипотензивный режим (миотики + ингибиторы карбоангидразы) но, несмотря на это, в таких глазах сформировалась глаукоматозная краевая экскавация ДЗН до 0,6—0,8 его диаметра с истончением нейроретинального пояска, особенно по его вертикальному диаметру. По данным гониоскопии и УБМ, УПК во всех квадрантах оказался полностью закрытым. Периферические границы полей зрения резко сузились до точки фиксации, что соответствовало IIIb-стадии ПЗУГ. Этим пациентам была срочно выполнена лазерная иридэктомия с последующей ФЭ, но из-за развития глаукомной нейрооптикопатии зрительные функции остались значительно сниженными.

Через 4—5 лет были обследованы 22 пациента группы сравнения (поскольку три пациента были исключены из дальнейшего исследования в связи с проведенной ранее ФЭ) — 11 глаз с задним положением ЦТ и 11 глаз — со средним. Во всех случаях отмечена выраженная отрицательная динамика основных морфометрических показателей по сравнению со значениями, полученными спустя 1—3 года. Так, в 11 глазах пациентов 1-й подгруппы произошло прогрессирующее увеличение показателей ТХ и ППСХ: 6,01±0,46 мм против 5,52±0,31 мм (p<0,01) и 36,65±0,47 мм^2 против 35,64±0,39 мм^2 (p<0,01) соответственно. Показатели ГПК и ППСПК к этому сроку статистически значимо уменьшились, составив 1,83±0,16 мм против 1,96±0,19 мм (p<0,01) и 11,4±0,8 мм^2 против 12,0±1,0 мм^2 (p<0,01) соответственно. По данным гониоскопии и УБМ, УПК оказался полностью закрытым во всех квадрантах. При этом у пяти пациентов (пять глаз) проба Форбса стала отрицательной, что свидетельствовало об органической блокаде УПК. Уровень ВГД оказался стабильно повышенным у всех 11 пациентов, составив в среднем 27±2 мм рт.ст. против 25±2 мм рт.ст. спустя 1—3 года после ФЭ (p<0,01). В шести глазах успела сформироваться субтотальная глаукоматозная экскавация с выраженным сужением полей зрения до точки фиксации, что соответствовало далеко зашедшей стадии ПЗУГ. Клинические проявления ПЗУГ у трех пациентов носили наиболее агрессивный характер, что проявлялось в постоянном затуманивании зрения, периодических болях в глазу, существенном сужении периферических границ поля зрения **(рис. 10)**. Всем им по экстренным показаниям была выполнена лазерная иридэктомия, однако УПК так и не открылся, поэтому им была проведена ФЭ в сочетании с микроинвазивной непроникающей глубокой склерэктомией. Операции прошли успешно, но зрительные функции оказались выраженно сниженными (не выше 0,3 с коррекцией, поля зрения остались трубчатыми).

У 11 пациентов (11 глаз) 2-й подгруппы через 4—5 лет средние показатели ТХ и ППСХ увеличились до 5,56±0,31 мм против 5,11±0,23 мм (p<0,01) и до 34,66±0,61 мм^2 против 32,44±0,56 мм^2 (p<0,01) соответственно. Показатели ГПК и ППСПК уменьшились в сравнении со значениями спустя 1—3 года — 2,34±0,29 мм против 2,58±0,24 мм (p<0,01) и 16,2±1,1 мм^2 против 17,1±1,2 мм^2 (p<0,01). УПК был полностью закрыт (0°) во всех этих глазах. При этом значительно повысился уровень ВГД, составив 28±4 мм рт.ст. против 23±2 мм рт.ст. (p<0,01). У од-



Рис. 10. **Фотография переднего отрезка глаза пациента группы сравнения спустя 5 лет.**

Острый приступ закрытоугольной глаукомы, кератопатия.

Fig. 10. **Photo of the anterior segment of the eye of a comparison group patient after 5 years.**

Acute angle-closure glaucoma attack, keratopathy.

ного пациента развилась клиническая картина подострого приступа глаукомы (радужные круги перед глазами, туман, периодические боли в глазу, неоднократные резкие подъемы уровня ВГД, умеренная кератопатия, застойная инъекция, мелкая передняя камера, зрачок неправильной формы, вяло реагирующий на свет, бурое ядро хрусталика с утолщением его коркового слоя, круговая задняя пигментная синехия). В связи с плотным ядром хрусталика еле просматривался бледный ДЗН со сформировавшейся субтотальной экскавацией. Уровень ВГД составлял 35 мм рт. ст. После выполнения ему ФЭ с микроинвазивной непроникающей глубокой склерэктомией риск острого приступа глаукомы был устранен, но зрительные функции остались резко сниженными.

Обсуждение

К настоящему времени стала неоспоримой приоритетная роль чрезмерного увеличения объема хрусталика в формировании острого расстройства гидродинамики в анатомически коротком глазу [8, 26].

В литературе имеется ряд работ, свидетельствующих об эффективности выполнения ФЭ в глазах с наличием ПЗУГ, но при этом не изучена динамика изменений основных показателей переднего и заднего отрезков глаза при отказе от ее выполнения. В частности, не изучены глубина и объем передней камеры, объем хрусталика утолщенной формы, состояние УПК, а также уровень ВГД и изменения ДЗН. В связи с этим проведенное нами исследование наглядно показало, что в достаточно короткие сроки развивается декомпенсация процессов гидродинамики глаза, формирующая необратимые глаукоматозные изменения с выраженным распадом зрительных функций. Это показывает объективную необходимость и целесообразность в своевременном выявлении риска формирования острого приступа глаукомы в анатомически коротких глазах, в проведении с данными пациентами разъяснительной беседы о неизбежных негативных последствиях этого состояния глаз и необходимости незамедлительного выполнения профилактической ФЭ.

Данное исследование убедительно показало высокую эффективность профилактической ФЭ в подобных глазах за счет полного устранения риска формирования внутриглазных гидродинамических блоков (зрачкового, ангулярного) как основных морфометрических факторов риска формирования острого приступа ПЗУГ.

Выводы

1. Исходные морфометрические показатели переднего отрезка анатомически коротких глаз с риском острого приступа глаукомы при утолщенной форме хрусталика были сопоставимы в обеих группах, но их динамика в процессе наблюдения оказалась различной.

2. Во всех случаях при условии своевременного выполнения профилактической ФЭ уже на 2—3-и сутки после операции (основная группа) произошло статистически значимое улучшение основных морфометрических показателей глаза. При заднем положении ЦТ отмечено увеличение ширины УПК с 11±2° до 35±5° (p<0,01), показателя ППСПК — с 13,0±1,1 до 28,0±1,9 мм^2 (p<0,01). При среднем положении ЦТ статистически значимо увеличились ширина УПК с 14±2,0° до 29,0±4,0° (p<0,01) и показатель ППСПК с 18,3±1,4 до 26,4±1,7 мм^2 (p<0,01).

3. Через 1—3 года наблюдения во всех без исключения глазах пациентов основной группы отмечена стабильность достигнутых после ФЭ морфометрических показателей переднего отрезка глаза. В глазах пациентов из группы сравнения к этому сроку произошло статистически значимое снижение в сравнении с исходными значениями. При заднем положении ЦТ отмечено статистически значимое снижение показателей величины открытия УПК с 11±2° до 9±2° и ППСПК с 12,9±1,2 до 12,0±1,0 мм^2 (p<0,01). Показатель ППСХ, напротив, был склонен к увеличению: с 35,24±0,35 до 35,64±0,39 мм^2 (p<0,01). При среднем положении ЦТ статистически значимо уменьшились значения величины открытия УПК с 13±2° до 10±3° и ППСПК с 18,3±1,4 до 17,1±1,2 мм^2 (p<0,01). Отмечается увеличение показателя ППСХ с 30,08±0,44 до 32,44±0,56 мм^2 (p<0,01).

4. Спустя 4—5 лет все исследуемые морфометрические показатели глаза и зрительные функции пациентов основной группы были стабильными.

Во всех глазах пациентов группы сравнения произошло дальнейшее ухудшение исследуемых показателей относительно показателей, полученных спустя 1—3 года. УПК оказался полностью закрыт (0°) независимо от вариантов положения ЦТ. При заднем положении ЦТ значение ППСПК уменьшилось с 12,0±1,0 до 11,4±0,8 мм², увеличились показатели ТХ с 5,11±0,23 до 5,56±0,31 мм и ППСХ с 32,44±0,56 до 34,66±0,61 мм² (p<0,01). При среднем положении ЦТ показатель ППСПК уменьшился с 17,1±1,2 до 16,2±1,1 мм², увеличились показатели ТХ с 5,52±0,31 до 6,01±0,46 мм и ППСХ с 35,64±0,39 до 36,65±0,47 мм² (p<0,01). В 10 из 25 глаз развились острые и подострые приступы глаукомы с необратимым выраженным снижением зрительных функций (40,0%).

5. Исследование показало, что своевременно выполненная профилактическая ФЭ в анатомически коротких глазах с риском острого приступа глаукомы при утолщенной форме хрусталика является эффективным методом полного его устранения и предотвращения формирования ПЗУГ.

Участие авторов:
Концепция и дизайн исследования: Е.С., А.М.
Сбор материала: А.М.
Статистическая обработка: Я.П.
Написание текста: А.М.
Редактирование: Е.С., Я.П.

Авторы заявляют об отсутствии конфликта интересов.
The authors declare no conflicts of interests.

ЛИТЕРАТУРА/REFERENCES

1. Хдери Х. Оценка прогностических коэффициентов как предикторов развития первичной закрытоугольной глаукомы. *Национальный журнал глаукома*. 2020;19(1):35-38.
Hadiri K. Assessment of prognostic coefficients as predictors of primary angle-closure glaucoma development. *National Journal glaucoma = Natsional'nyy zhurnal glaukoma*. 2020;19(1):35-38. (In Russ.).
https://doi.org/10.25700/NJG.2020.01.05
2. Кочергин С.А., Бейсекеева Ж.С., Самойленко А.И., Алексеев И.Б. Отдаленные результаты факоэмульсификации катаракты у больных хронической первичной закрытоугольной глаукомой. *Катарактальная и рефракционная хирургия*. 2011;11(3):16-18.
Kochergin SA, Beisekeeva JS, Samoylenko AI, Alekseev IB. Long period follow-up results after phacoemulsification in eyes with primary chronic angle-closure glaucoma. *Kataraktal'naya i refraktsionnaya khirurgiya*. 2011; 11(3):16-18. (In Russ.).
3. Егорова Э.В., Файзиева У.С. Факоэмульсификация — операция первого выбора при первичной закрытоугольной глаукоме, индуцированной хрусталиком. *Глаукома. Журнал НИИ ГБ РАМН*. 2012;(3):36-41.
Egorova EV, Fayzieva US. Phacoemulsification is an operation of choice in primary angle closure glaucoma with block induced by the lens *Glaukoma. Zhurnal NII GB RAMN*. 2012;(3):36-41. (In Russ.).
4. Thomas R, Arun T, Muliyil J, George R. Outcome of laser peripheral iridotomy in chronic primary angle-closure glaucoma. *Ophthalm Surg Lasers*. 1999;30(7):547-553.
5. Марченко А.Н., Сорокин Е.Л., Пашенцев Я.Е. Эффективность системы прогнозирования риска развития острого приступа закрытоугольной глаукомы. *Вестник офтальмологии*. 2019;135(1):47-52.
Marchenko AN, Sorokin EL, Pashentcev YaE. Effectiveness of the system for predicting the risk of developing an acute angle closure glaucoma attack. *Vestnik oftal'mologii*. 2019;135(1):47-52. (In Russ.).
https://doi.org/10.17116/oftalma201913501147
6. Selvan H, Angmo D, Tomar AS, Yadav S, Sharma A, Dada T. Changes in intraocular pressure and angle status after phacoemulsification in primary angle closure hypertension. *J Glaucoma*. 2019;28(2):105-110.
https://doi.org/10.1097/ijg.0000000000001137
7. Costa VP, Leung CKS, Kook MS, Lin SC; Global Glaucoma Academy. Clear lens extraction in eyes with primary angle closure and primary angle-closure glaucoma. *Surv Ophthalmol*. 2020;65(6):662-674.
https://doi.org/10.1016/j.survophthal.2020.04.003
8. Сорокин Е.Л., Марченко А.Н., Данилов О.В. Роль и клиническое значение факоморфического компонента в формировании первичной закрытоугольной глаукомы при утолщенной форме хрусталика (к вопросу о генезе закрытоугольной глаукомы). Сообщение 1. *Офтальмохирургия*. 2014;(1):53-59.
Sorokin EL, Marchenko AN, Danilov OV. Role and clinical value of phacomorphic component in formation of primary closed-angle glaucoma in case of a thickened lens form (towards a problem of genesis of closed-angle glaucoma). Report 1. *Fyodorov Journal of Ophthalmic Surgery = Oftal'mokhirurgiya*. 2014; (1):53-59. (In Russ.).
9. Сорокин Е.Л., Посвалюк В.Д., Марченко А.Н., Данилов О.В. Критерии выбора оптимального метода хирургии гиперметропической рефракции на глазах с риском развития факоморфической глаукомы (предварительные результаты). *Офтальмохирургия*. 2011;(4):23-27.
Sorokin EL, Posvalyuk VD, Marchenko AN, Danilov OV. Criteria of choice for an optimal method of hyperopic refractive surgery in eyes with risk of phacomorph glaucoma. *Fyodorov Journal of Ophthalmic Surgery = Oftal'mokhirurgiya*. 2011;(4):23-27. (In Russ.).
10. Правосудова М.М., Балашевич Л.И., Сомов Е.Е. Факоэмульсификация с имплантацией иол у больных с закрытоугольной глаукомой. *Офтальмохирургия*. 2005;(2):18-20.
Pravosudova MM, Balashevich LI, Somov EE Phacoemulsification with IOL implantation in patients with angle-closure glaucoma. *Fyodorov Journal of Ophthalmic Surgery = Oftal'mokhirurgiya*. 2005;(2):18-20. (In Russ.).
11. Мошетова Л.К., Кочергин С.А., Алексеев И.Б., Самойленко А.И., Бейсекеева Ж.С. Анатомо-функциональные изменения переднего отрезка после факоэмульсификации катаракты при первичной закрытоугольной глаукоме. *Глаукома. Журнал НИИ ГБ РАМН*. 2011;(2):44-51.
Moshetova LK, Cochergin SA, Alekseev IB, Samoylenko AI, Beisekeeva JS. Anatomic-functional changes in anterior chamber after phacoemulsification in eyes with primary angle-closure glaucoma. *Glaukoma. Zhurnal NII GB RAMN*. 2011;(2):44-51. (In Russ.).
12. Холевинская О.В. Факоэмульсификация катаракты у пациентов с закрытоугольной глаукомой. *Офтальмология. Восточная Европа*. 2020; 10(2):248-259.
Holevinskaya OV. Phacoemulsification of cataract in patient with closed-angle glaucoma. *Ophthalmology. Eastern Europe = Oftal'mologiya. Vostochnaya Yevropa*. 2020;10(2):248-259. (In Russ.).
13. Бакунина Н.А., Колесникова Л.Н. Изменения показателей оптической когерентной томографии после факоэмульсификации при остром приступе закрытоугольной глаукомы. *Российский офтальмологический журнал*. 2017;10(2):10-16.
Bakunina NA, Kolesnikova LN. Changes of optical coherent tomography parameters after phacoemulsification in acute angle-closure glaucoma. *Russian Ophthalmological Journal = Rossiyskiy oftal'mologicheskiy zhurnal*. 2017; 10(2):10-16. (In Russ.).
https://doi.org/10.21516/2072-0076-2017-10-2-10-16
14. Правосудова М.М., Балашевич Л.И., Ефимов О.А. Изменения топографии переднего отрезка глаза у больных с закрытоугольной глаукомой после ленсэктомии. Вестник Санкт-Петербургского университета. *Медицина*. 2012;(2):132-139.
Pravosudova MM, Balashevich LI, Efimov OA. Anterior eye chamber changes of patients with primary angle-closure glaucoma after lensectomy. Vestnik Sankt-Peterburgskogo universiteta. *Meditsina*. 2012;(2):132-139. (In Russ.).
15. Калижникова Е.А. Влияние факоэмульсификации катаракты с имплантацией интраокулярной линзы на показатели увеосклерального оттока у пациентов без глаукомы. первые результаты. *Вестник Тамбовского университета. Серия: Естественные и технические науки*. 2015; 20(3):591-595.
Kalizhnikova EA. Impact of cataract phacoemulsification with intraocular lens implantation in the uveoscleral outflow rates in patients without glau-

coma. the first results. *Vestnik Tambovskogo universiteta. Seriya: Estestvennye i tekhnicheskiye nauki.* 2015;20(3):591-595. (In Russ.).

16. Чубарь В.С. *Возможности факоэмульсификации катаракты в нормализации внутриглазного давления при начальной стадии открытоугольной глаукомы на фоне псевдоэксфолиативного синдрома:* Дис. ... канд. мед. наук. М. 2016.
Chubar VS. Vozmozhnosti *fakoemul'sifikatsii katarakty v normalizatsii vnutriglaznogo davleniya pri nachal'noy stadii otkrytougol'noy glaukomy na fone psevdoeksfoliativnogo sindroma:* Dis. ... kand. med. nauk [*Possibilities of phacoemulsification of cataract in the normalization of intraocular pressure at the initial stage of open-angle glaucoma against the background of pseudoexfoliation syndrome:* Dis. ... kand. med. nauk. M. 2016. (In Russ.).
https://eyepress.ru/avtoreferat.aspx?287
17. Югай М.П., Рябцева А.А., Ширинова У.А. Особенности анатомо-топографических и гидродинамических параметров глаза после факоэмульсификации катаракты. *Альманах клинической медицины.* 2015;(36):9-12.
Yugay MP, Ryabtseva AA, Shirinova UA. Anatomo-topographic and hydrodynamic parameters of the eye after cataract phacoemulsification. *Almanac of Clinical Medicine = Al'manakh klinicheskoy meditsiny.* 2015;(36):9-12. (In Russ.).
https://doi.org/10.18786/2072-0505-2015-36-9-12
18. Lin MM, Rageh A, Turalba AV, Lee H, Falkenstein IA, Hoguet AS, Ojha P, Rao VS, Ratanawongphaibul K, Rhee DJ, Shen LQ, Song BJ, Chen TC. Differential efficacy of combined phacoemulsification and endocyclophotocoagulation in open-angle glaucoma versus angle-closure glaucoma. *J Glaucoma.* 2019;28(5):473-480.
https://doi.org/10.1097/IJG.0000000000001225
19. Kim WJ, Kim JM, Kim KN, Kim CS. Effect of preoperative factor on intraocular pressure after phacoemulsification in primary open-angle glaucoma and primary angle-closure glaucoma. *Korean J Ophthalmol.* 2019;33(4):303-314.
https://doi.org/10.3341/kjo.2018.0135
20. Wang N, Jia SB. Phacoemulsification with or without goniosynechialysis for angle-closure glaucoma: a global Meta-analysis based on randomized controlled trials. *Int J Ophthalmol.* 2019;12(5):826-833.
https://doi.org/10.18240/ijo.2019.05.20
21. Zhang H, Tang G, Liu J. Effects of phacoemulsification combined With goniosynechialysis on primary angle-closure glaucoma. *J Glaucoma.* 2016;25(5):499-503.
https://doi.org/10.1097/IJG.0000000000000297
22. Yan C, Han Y, Yu Y, Wang W, Lyu D, Tang Y, Yao K. Effects of lens extraction versus laser peripheral iridotomy on anterior segment morphology in primary angle closure suspect. *Graefes Arch Clin Exp Ophthalmol.* 2019;257(7):1473-1480.
https://doi.org/10.1007/s00417-019-04353-8
23. Shokoohi-Rad S, Karimi F, Zarei-Ghanavati S, Tireh H. Phacoemulsification, visco-goniosynechialysis, and goniotomy in patients with primary angle-closure glaucoma: A comparative study. *Eur J Ophthalmol.* 2019;1120672119879331.
https://doi.org/10.1177/1120672119879331
24. Tian T, Li M, Pan Y, Cai Y, Fang Y. The effect of phacoemulsification plus goniosynechialysis in acute and chronic angle closure patients with extensive goniosynechiae. *BMC Ophthalmol.* 2019;19(1):65.
https://doi.org/10.1186/s12886-019-1070-9
25. Moghimi S, Latifi G, ZandVakil N, Mohammadi M, Khatibi N, Soltani-Moghadam R, Lin S. Phacoemulsification versus combined phacoemulsification and viscogonioplasty in primary angle-closure glaucoma: a randomized clinical trial. *J Glaucoma.* 2015;24(8):575-582.
https://doi.org/10.1097/IJG.0000000000000196
26. Сорокин Е.Л., Марченко А.Н., Данилов О.В. Динамика морфометрических показателей гиперметропических глаз в различные возрастные периоды жизни и их значение для формирования факоморфической глаукомы. *Глаукома.* 2009;(4):9-13.
Sorokin EL, Marchenko AN, Danilov OV. Dynamics of morphometric indices of hypermetropic eyes in different age periods of life and their significance for the formation of phacomorphic glaucoma. *Glaukoma = Glaukoma.* 2009;(4):9-13. (In Russ.).
27. Данилов О.В., Сорокин Е.Л., Савченко Н.В., Марченко А.Н. Диагностические возможности применения ультразвукового датчика 20 МГц при офтальмологических исследованиях. *Офтальмохирургия.* 2012;(3):69-71.
Danilov OV, Sorokin EL, Savchenko NV, Marchenko AN. Diagnostic possibilities of a 20 MHz ultrasonic gauge application in ophthalmologic researches. *Fyodorov Journal of Ophthalmic Surgery = Oftal'mokhirurgiya.* 2012;(3):69-71. (In Russ.).
https://eyepress.ru/article.aspx?11192

Поступила 30.12.2020
Received 30.12.2020
Принята к печати 11.03.2021
Accepted 11.03.2021