Вестник офтальмологии
2020, Т. 136, №5, с. 109-114
https://doi.org/10.17116/oftalma2020136051109

Russian Annals of Ophthalmology =
Vestnik Oftal'mologii 2020, vol. 136, №5, pp. 109-114
https://doi.org/10.17116/oftalma2020136051109

Изолированное поражение зрительного нерва и сетчатки как проявление рецидива MALT-лимфомы с трансформацией в диффузную В-крупноклеточную лимфому

© Е.Е. ГРИШИНА, О.М. АНДРЮХИНА, А.А. РЯБЦЕВА, М.Б. АГАММЕДОВ, А.М. БОГАТЫРЕВ

ГБУЗ МО «Московский областной научно-исследовательский клинический институт им. М.Ф. Владимирского (МОНИКИ)», Москва, Россия

РЕЗЮМЕ

Нейролейкемия — тяжелое осложнение гемобластоза, проявляющееся в поражении лимфобластами головного мозга и черепных нервов. Изолированное поражение одного из черепных нервов встречается редко. Диагноз устанавливается на основании данных офтальмоскопии, магнитно-резонансной томографии орбит и люмбальной пункции. В литературе описаны единичные случаи изолированного поражения зрительного нерва и/или сетчатки в отсутствие бластных клеток в спинномозговой жидкости. Это наиболее сложные ситуации для своевременной диагностики нейролейкемии.

В статье описывается больная с MALT-лимфомой, трансформировавшейся в диффузную крупноклеточную лимфому с вовлечением внутриглазной порции зрительного нерва и сетчатки обоих глаз без поражения головного мозга и при отсутствии бластного цитоза в спинномозговой жидкости. Диагноз нейролейкемии был установлен на основании результатов цитологического исследования пунктата инфильтрированной перипапиллярной сетчатки и подтвержден регрессией изменений на глазном дне на фоне противоопухолевого лечения. Витальный прогноз для пациентов с нейролейкемией неблагоприятный. Однако ранняя диагностика лейкемической инфильтрации зрительного нерва и/или сетчатки позволяет восстановить остроту зрения пораженного глаза и существенно улучшить качество жизни больных.

Ключевые слова: *нейролейкемия, лейкемическая инфильтрация зрительного нерва и/или сетчатки, трансформация MALT-лимфомы в диффузную крупноклеточную лимфому, оптическая когерентная томография.*

ИНФОРМАЦИЯ ОБ АВТОРАХ:
Гришина Е.Е. — https://orcid.org/0000-0003-2668-9136; e-mail: eyelena@mail.ru
Андрюхина О.М. — https://orcid.org/0000-0002-7242-8781
Рябцева А.А. — https://orcid.org/0000-0002-1104-4047
Агаммедов М.Б. — https://orcid.org/0000-0001-6665-5657
Богатырев А.М. — https://orcid.org/0000-0002-6877-0023
Автор, ответственный за переписку: Гришина Е.Е. — e-mail: eyelena@mail.ru

КАК ЦИТИРОВАТЬ:
Гришина Е.Е., Андрюхина О.М., Рябцева А.А., Агаммедов М.Б., Богатырев А.М. Изолированное поражение зрительного нерва и сетчатки как проявление рецидива MALT-лимфомы с трансформацией в диффузную В-крупноклеточную лимфому. *Вестник офтальмологии*. 2020;136(5):109–114. https://doi.org/10.17116/oftalma2020136051109

Isolated lesion of the optic nerve and retina as a relapse of MALT lymphoma transforming into diffuse B-large cell lymphoma

© E.E. GRISHINA, O.M. ANDRYUKHINA, A.A. RYABTSEVA, M.B. AGAMEDOV, A.M. BOGATYREV

Moscow Regional Research and Clinical Institute (MONIKI), Moscow, Russia

ABSTRACT

Neuroleukemia is a severe complication of hemoblastosis, which manifests as lymphoblastic lesions of the brain and cranial nerves. Isolated damage to one of the cranial nerves is rare. The diagnosis is based on the results of ophthalmoscopy, magnetic resonance imaging of the orbits, and lumbar puncture. Literature describes isolated cases of retinal and/or optic nerve damage in the absence of blast cells in the spinal fluid. These are the most difficult situations for timely diagnosis of neuroleukemia. The article describes a patient with MALT lymphoma transformed into diffuse B-large cell lymphoma manifesting as leukemic infiltration of the optic nerve and retina without brain damage and absence of blast cytosis in the spinal fluid. The diagnosis of neuroleukemia was established based on the results of cytological examination of the punctate of the infiltrated peripapillary retina and confirmed by regression of changes in the fundus against the background of antitumor treatment. The vital prognosis for patients with neuroleukemia is unfavorable. However, early diagnosis of leukemic infiltration of the optic nerve and/or retina can restore visual acuity of the affected eye and significantly improve the quality of life.

Keywords: *neuroleukemia, leukemic infiltration of the optic nerve and/or retina, transformation of MALT lymphoma into diffuse large cell lymphoma, optical coherence tomography.*

INFORMATION ABOUT THE AUTHORS:
Grishina E.E. — https://orcid.org/0000-0003-2668-9136
Andryukhina O.M. — https://orcid.org/0000-0002-7242-8781
Ryabtzeva A.A. — https://orcid.org/0000-0002-1104-4047
Agammedov M.B. — https://orcid.org/0000-0001-6665-5657
Bogatyrev A.M. — https://orcid.org/0000-0002-6877-0023
Corresponding author: Grishina E.E. — e-mail: eyelena@mail.ru

TO CITE THIS ARTICLE:
Grishina EE, Andryukhina OM, Ryabtzeva AA, Agammedov MB, Bogatyrev AM. Isolated lesion of the optic nerve and retina as a relapse of MALT lymphoma transforming into diffuse B-large cell lymphoma. *The Russian Annals of Ophthalmology = Vestnik oftal'mologii*. 2020;136(5):109–114. (In Russ.). https://doi.org/10.17116/oftalma2020136051109

Нейролейкемия — тяжелое осложнение гемобластоза, проявляющееся в поражении центральной нервной системы (ЦНС) и, реже, периферических нервов опухолевыми лимфобластами. Частота нейролейкемии в момент диагностики острого лимфобластного лейкоза колеблется, по данным разных авторов, от 0,4 до 9,4%. По мнению Л.В. Филатова, такая разница в частоте нейролейкемии обусловлена плохой диагностикой поражения черепных нервов. Между тем преимущественное поражение черепных нервов наблюдается у 28,6% больных острым лейкозом, осложнившимся нейролейкемией [2]. Представляем редкое клиническое наблюдение изолированного поражения зрительного нерва и сетчатки, выступающее в качестве проявления рецидива экстранодальной В-клеточной лимфомы (MALT-типа) с трансформацией в диффузную В-крупноклеточную лимфому.

Пациентке *П.* 41 года в Офтальмологической клинической больнице Департамента здравоохранения Москвы (здесь и далее названия медицинских учреждений приводятся по состоянию на указанный момент времени.) в 2008 г. была произведена эксцизионная биопсия лимфоидной опухоли верхнего конъюнктивального свода левого глаза. При гистологическом исследовании удаленной опухоли в подэпителиальной ткани выявлен плотный инфильтрат, в котором наряду с мелкими лимфоидными клетками имелись крупные клетки с бластной морфологией ядер. На срезах парафиновых блоков было выполнено иммуногистохимическое исследование с использованием антител к CD3, CD5, CD10, CD20, CD23, CD45, BCL-2, Ki-67, cyclin D1. Морфоиммуногистохимическая картина соответствовала диффузной В-крупноклеточной лимфоме, возникшей в результате опухолевой трансформации MALT-лимфомы.

В Российском онкологическом научном центре им. Н.Н. Блохина было проведено гематологическое обследование больной. Выявлены увеличенные шейные лимфатические узлы, установлена IIE стадия заболевания (по классификации Ann Arbor). Больная получила контактную лучевую терапию офтальмоаппликаторами с изотопами Sr90+Y90 и шесть циклов иммунохимиотерапии по программе R-CHOP (ритуксимаб, доксорубицин, циклофосфамид, винкристин, преднизолон) с выраженной положительной динамикой. Была достигнута полная ремиссия. Первый поздний рецидив заболевания с поражением левой молочной железы случился через 3 года. Интересно, что в ткани молочной железы была определена морфологическая картина экстранодальной В-клеточной лимфомы из клеток маргинальной зоны — MALT-лимфомы. При дополнительном обследовании фактов, свидетельствующих о генерализации опухолевого процесса, не выявлено. Больная получила шесть циклов иммунохимиотерапии по программе R-CVP (ритуксимаб, циклофосфамид, винкристин, преднизолон) с достижением полной ремиссии.

В конце декабря 2018 г., через 10 лет от начала заболевания, у больной резко снизилось зрение левого глаза. При обращении в Московский областной научно-исследовательский клинический институт острота зрения правого глаза была равна 1,0, а левого глаза — 0,03 эксцентрично снизу, не корригировалась. Внутриглазное давление обоих глаз было в пределах нормы. Поле зрения правого глаза не изменено. В верхней половине поля зрения левого глаза была обнаружена обширная абсолютная скотома, доходящая до точки фиксации. Глазное дно правого глаза представлялось неизмененным. При оптической когерентной томографии (ОКТ) правого глаза обращала на себя внимание только задняя отслойка стекловидного тела с адгезией в области фовеа. На глазном дне левого глаза диск зрительного нерва (ДЗН) выглядел отечным, со стушеванными границами, проминировал в стекловидное тело, при этом сосудистая воронка хорошо просматривалась. Плотный инфильтрат перипапиллярной сетчатки распространялся и на макулярную область. Вены сетчатки были резко расширены, неравномерного калибра. По ходу сосудов обнаруживалось большое количество кровоизлияний разного размера и формы. На периферии глазного дна определялась распространенная экссудативная отслойка сетчатки. По данным ОКТ в пораженной области сетчатки и зрительного нерва визуализировался гиперрефлективный отек во внутренних слоях сетчатки, при этом позадилежащие слои были не видны за счет эффекта экранирова-

ния, а в области фовеа определялась распространенная отслойка нейроэпителия **(рис. 1)**. Офтальмоскопическая картина и данные ОКТ левого глаза были характерны для лейкемической инфильтрации ДЗН левого глаза. Больной была проведена магнитно-резонансная томография (МРТ) головного мозга. Объемных образований головного мозга, орбит и глазных яблок не выявлено. В условиях нейрохирургического отделения Национального медицинского исследовательского центра онкологии (НМИЦО) им. Н.Н. Блохина дважды была выполнена диагностическая люмбальная пункция, которая не выявила бластных клеток в спинномозговой жидкости. Для подтверждения диагноза нейролейкемии было принято решение о пункции инфильтрата перипапиллярной сетчатки левого глаза.

В середине января 2019 г. при госпитализации в офтальмологическое отделение МОНИКИ в состоянии левого глаза была отмечена выраженная отрицательная динамика. Острота зрения левого глаза снизилась до неуверенного светоощущения. В стекловидном теле появилась мелкоточечная взвесь. Значительно усилилась инфильтрация сетчатки, ДЗН не определялся **(рис. 2)**.

В макулярной области правого глаза появились мелкие желтые очажки. На ОКТ в области фовеа стала заметна локальная отслойка нейроэпителия, в парафовеолярной области появились зоны незначительной элевации пигментного эпителия, а также миоидной и эллипсоидной зон фоторецепторов сетчатки.

Общее состояние больной было средней тяжести, изменений периферической крови не отмечалось. Все показатели ниже референсных значений.

Были выполнены частичная витрэктомия с аспирацией стекловидного тела и тонкоигольная аспирационная биопсия (ТИАБ) инфильтрата сетчатки левого глаза. Произведен забор жидкой части стекловидного тела в количестве 1 мл для проведения цитологического исследования. С помощью витреотома выполнено отделение резко утолщенной задней гиалоидной мембраны стекловидного тела до крайней периферии. Из нее выкроен лоскут 2×2 мм, который был удален из витреальной полости с помощью эндовитреального пинцета 25G и помещен в пробирку с раствором цитопротектора. Перипапиллярно в зоне максимальной лейкемической инфильтрации сетчатки произведена диатермокоагуляция площадью 3×2 мм и в этой зоне выполнена ТИАБ. Материал был помещен в пробирку с раствором цитопротектора. Проведена дополнительная диатермокоагуляция для гемостаза. С целью мобилизации отслоенной сетчатки была произведена ретинотомия на 13 часах с последующим дренированием субретинальной жидкости. Выполнена лазеркоагуляция сетчатки тремя рядами вокруг зоны ретинотомии на 13 часах с последующей тампонадой витреальной полости силиконом 5700.

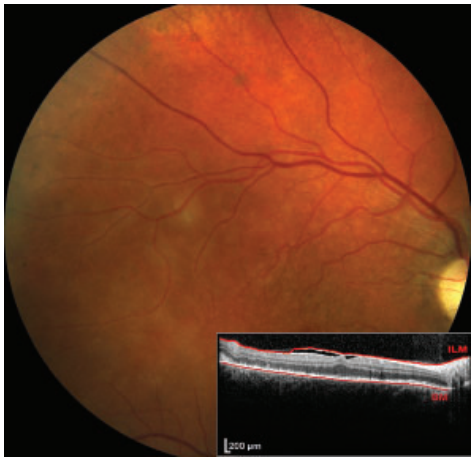

Рис. 1. **Офтальмоскопическая картина и данные ОКТ глазного дна левого глаза пациентки *П.* (декабрь 2018 г.).**

ДЗН отечный, со стушеванными границами. Плотный инфильтрат перипапиллярной сетчатки. На ОКТ — гиперрефлективный отек во внутренних слоях перипапиллярной сетчатки, позадилежащие слои не видны за счет эффекта экранирования.

Fig. 1. **Ophthalmoscopy and OCT images of the left eye fundus of patient *P.* (December, 2018).**

Optic nerve head is edematous, with blurred borders. Dense infiltration of the peripapillary retina. OCT shows hyperreflective edema in the inner peripapillary retinal layers, the underlying layers are not visible due to the shielding effect.



Рис. 2. **Офтальмоскопическая картина левого глаза пациентки *П.* (январь 2019 г.).**

Отрицательная динамика. Усиление инфильтрации сетчатки. ДЗН не определяется.

Fig. 2. **Ophthalmoscopy image of the left eye of patient *P.* (January, 2019).**

Negative dynamics. Increased retinal infiltration. The optic nerve head cannot be seen.

Таким образом, для цитологического исследования было получено три образца тканей пораженного глаза: аспират стекловидного тела, фрагмент задней гиалоидной мембраны стекловидного тела, аспират инфильтрата сетчатки. Цитологическое исследование было выполнено М.В. Савостиковой, заведующей лабораторией онкоцитологии центра патоморфологии и молекулярно-генетической диагностики Центральной клинической больницы с поликлиникой Управления делами Президента РФ. Материал из стекловидного тела оказался неинформативным. Инфильтрат сетчатки был представлен лимфоцитами разной степени зрелости, а также бластоподобными клетками, принадлежащими опухоли **(рис. 3)**.

В отделении гемобластозов НМИЦО им. Н.Н. Блохина больная получила противоопухолевое лечение по программе R-M-TMZ (ритуксимаб, метотрексат, темозоломид). После четырех циклов иммунохимиотерапии в состоянии левого глаза была отмечена положительная динамика: на глазном дне на фоне эмульгированного силикона хорошо просматривался бледный ДЗН с четкими границами. Острота зрения левого глаза осталась низкой — 0,01 эксцентрично снизу. На снимках ОКТ глазного дна левого глаза был выявлен эпиретинальный фиброз, сохранялась деформация фовеолярного контура. Толщина сетчатки резко уменьшилась, стали просматриваться ее слои. Сохранилась дезорганизация нейросенсорной сетчатки **(рис. 4, а)**. Острота зрения правого глаза была равна 1,0. Однако при офтальмоскопии по ходу веточек макулярных сосудов стали заметны единичные нежные «вуалеподобные» мелкие белые очажки. По данным ОКТ правого глаза, увеличилась неполная отслойка задней гиалоидной мембраны стекловидного тела с усилением тракционной деформации фовеолярного углубления, при этом отслойка нейроэпителия в субфовеолярной области полностью резорбировалась **(рис. 4, б)**. Мультифокальная электроретинография в центральной, парацентральных областях и на средней периферии сетчатки обоих глаз выявила значительное снижение плотности и нарушение топографии биоэлектрического ответа. Пациентка продолжала получать поддерживающую терапию темозоломидом и ритуксимабом.

Через 11 мес с момента поражения левого глаза больная отметила развитие полной слепоты за счет резкого снижения остроты зрения единственно зрячего правого глаза. В верхней половине глазного дна правого глаза, включая макулярную область, появилась плотная инфильтрация сетчатки с обилием кровоизлияний на разной глубине инфильтрата **(рис. 5)**. В левом глазу новые очаги не были выявлены. Изменения на глазном дне правого глаза были идентичны лейкемической инфильтрации сетчатки левого глаза до начала иммунохимиотерапии. МРТ не выявила в веществе головного мозга дополнительных объемных образований как до, так и после внутривенного контрастного усиления. Данных, свидетельствующих о поражении цистернальной порции тройничных, лицевых и вестибуло-кохлеарных нервов, не получено. В структуре орбитальной порции зрительных нервов дополнительных образований не обнаружено. Выявлены утолщение оболочек в верхней половине правого глаза и понижение сигнала от стекловидного тела левого глаза. Больной были назначены таргетная терапия ибрутинибом и курс дистанционной лучевой терапии с профилактической целью на область обеих орбит (суммарная общая доза — СОД — 38 Гр), а также профилактическое облучение всего объема головного мозга (СОД 28 Гр). Острота зрения правого глаза восстановилась до 0,6; острота зрения левого глаза остается низкой — 0,01 эксцентрично снизу, не корригируется. Значительное повышение остроты зрения правого глаза можно связать не только с изменением схемы терапии, но и с коротким промежутком времени от появления лейкемической инфильтрации сетчатки до начала лечения. Срок наблюдения за больной после окончания лучевой терапии составляет 5 мес. Учитывая молодой возраст больной, высокий риск повторного рецидива заболевания с поражением ЦНС, пациентка продолжает получать ибрутиниб. Больная находится под постоянным наблюдением офтальмолога и онкогематолога. По результатам ПЭТ/КТ свидетельств наличия патологической ткани, накапливающей радионуклид, не получено.

Обсуждение

Конъюнктивальные злокачественные лимфомы, в основном В-клеточные, представлены четырьмя морфологическими подтипами: лимфомы из клеток

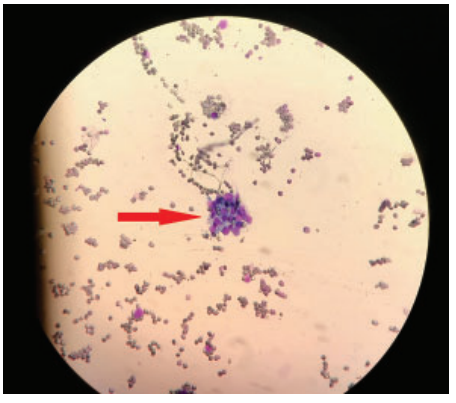

Рис. 3. **Пунктат инфильтрата перипапиллярной сетчатки левого глаза пациентки *П.***

Среди клеток крови, большая часть которых лизированы, определяется скопление бластоподобных лимфоцитов с наличием митоза (указано стрелкой). Ув. 600, окраска по Лейшману.

Fig. 3. **Puncture sample of the peripapillary retinal infiltrate of the left eye of patient *P.***

Among the blood cells, most of which are lysed, an accumulation of blast-like lymphocytes with mitosis can be determined (marked with arrow). Magn. x600, Leishman staining.

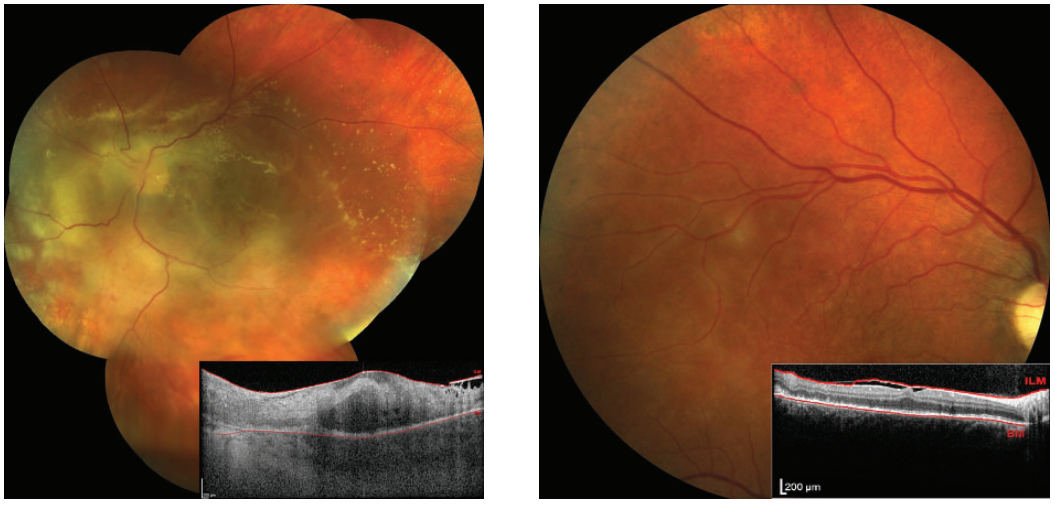

а/a б/b

***Рис. 4*. Офтальмоскопическая картина и данные ОКТ обоих глаз пациентки *П.* после четырех циклов иммунохимиотерапии (март 2019 г.).**

а — ДЗН левого глаза бледный, с четкими границами. ОКТ левого глаза — эпиретинальный фиброз, сохраняется деформация фовеолярного контура. Дезорганизация нейросенсорной сетчатки; б — в макулярной области правого глаза нежные «вуалеподобные» белые очажки. ОКТ правого глаза — тракционная деформация фовеолярного углубления, в парафовеолярной области — отек наружных слоев сетчатки.

***Fig. 4*. Ophthalmoscopy and OCT images of both eyes of patient *P.* after 4 immunochemotherapy cycles (March, 2019).**

a — optic nerve disc of the left eye is pale, with clear boundaries. OCT of the left eye shows epiretinal fibrosis and persisting deformation of the foveolar contour. Disorganization of the neurosensory retina; b — soft «veil-like» white foci in the macular area of the right eye. OCT of the right eye shows tractional deformation of the foveolar depression, in the parafoveolar area — edema of the outer retinal layers.



Рис. *5*. Офтальмоскопическая картина правого глаза пациентки *П.* (октябрь 2019 г.).

В верхней половине глазного дна правого глаза — плотная инфильтрация сетчатки с обилием кровоизлияний на разной глубине инфильтрата.

***Fig. 5*. Ophthalmoscopy image of the right eye of patient *P.* (October, 2019).**

The upper half of the right eye fundus has dense retinal infiltration with abundant hemorrhages at different depths of the infiltrate.

маргинальной зоны (или MALT-лимфомы), фолликулярные, мантийные и диффузные крупноклеточные лимфомы [3]. MALT-лимфомы составляют более половины всех злокачественных лимфом конъюнктивы. Прогноз при MALT-лимфомах конъюнктивы наиболее благоприятный. Худший прогноз — при диффузных крупноклеточных и мантийных лимфомах [4, 5]. При прогрессировании неходжкинских лимфом возможна трансформация индолентных, вялотекущих лимфом, например MALT-лимфом или лимфом из малых лимфоцитов, в агрессивную диффузную В-крупноклеточную лимфому (синдром Рихтера). Такие лимфомы хуже поддаются лечению, чем диффузные В-крупноклеточные лимфомы *de novo*, и отличаются крайне неблагоприятным прогнозом [6, 7].

Неблагоприятное течение гемобластоза, в том числе неходжкинской лимфомы, часто связано с опухолевым поражением ЦНС: головного мозга и черепных нервов. Лейкемическая инфильтрация черепных нервов бывает первым и на каком-то этапе заболевания единственным проявлением нейролейкемии. Изолированное поражение зрительного нерва без вовлечения других структур головного мозга наблюдается редко и проявляется резким снижением остроты зрения [8]. Лейкемическая инфильтрация зрительного нерва, сетчатки или сосудистой оболочки может быть единственной манифестацией рецидива заболевания и не сопровождаться бластным цитозом спинномозговой жидкости [9]. Это наиболее сложные для диагностики ситуации. Необходимо отметить, что поражение зрительного нерва и сетчатки у больных гемобластозами имеет различный генез. В литературе описаны неврит, оптиконейрохориоретинит грибковой или вирусной этиологии у больных острым лейкозом. При этом авторы обращают внимание на сложность дифференциальной диагностики воспалительных заболеваний

и опухолевой инфильтрации зрительного нерва [10, 11]. Изменения состава и реологических свойств крови у больных острым лейкозом могут привести к окклюзии сосудов сетчатки и зрительного нерва [12].

У нашей пациентки с транформацией MALT-лимфомы в диффузную В-крупноклеточную лимфому рецидив заболевания проявился поражением сетчатки и зрительного нерва без вовлечения в опухолевый процесс головного мозга. Дважды выполненная люмбальная пункция не выявила бластный цитоз. Рецидив заболевания был установлен на основании результатов цитологического исследования пунктата инфильтрированной перипапиллярной сетчатки и подтвержден быстрым регрессом изменений на глазном дне на фоне противоопухолевого лечения.

Заключение

При прогрессировании неходжкинской лимфомы конъюнктивы возможно развитие нейролейкемии в виде изолированного поражения сетчатки и зрительного нерва. При отсутствии бластного цитоза в спинномозговой жидкости диагноз нейролейкемии может быть установлен на основании цитологического исследования пунктата инфильтрированной перипапиллярной сетчатки. Важным моментом является понимание возможности изолированного поражения зрительного нерва и/или сетчатки в качестве первой манифестации нейролейкемии.

Витальный прогноз для пациентов с нейролейкемией неблагоприятный. Однако ранняя диагностика лейкемической инфильтрации зрительного нерва и/или сетчатки позволяет восстановить остроту зрения пораженного глаза и существенно улучшить качество жизни больных.

Участие авторов:
Концепция и дизайн исследования: Е.Г.
Сбор и обработка материала: О.А., М.А, А.Б.
Написание текста: Е.Г., О.А.
Редактирование: А.Р., Е.Г., О.А., А.Б.

Авторы заявляют об отсутствии конфликта интересов.
The authors declare no conflicts of interest.

ЛИТЕРАТУРА/REFERENCES

1. Филатов Л.Б. Нейролейкемия у взрослых пациентов с острым лимфобластным лейкозом: проблемы и перспективы. *Терапевтический архив*. 2007;79(9):92-96.
Filatov LB. Neuroleukemia in adult patients with acute lymphoblastic leukemia: problems and prospects. *Terapevticheskij arkhiv*. 2007;79(9):92-96. (In Russ.).
2. Зырина Г.В. Нейролейкемия у больных острым лейкозом как неврологическая проблема. Неврологический журнал. 2012;17(5):6-19.
Zyrina GV. Neuroleukemia in patients with acute leukemia as a neurological problem. *Nevrologicheskii zhurnal = Neurological journal*. 2012;17(5):6-19. (In Russ.).
3. Kirkegaard MM, Rasmussen PK, Coupland SE, Esmaeli B, Finger PT, Graue GF, Grossniklaus HE, Honavar SG, Khong JJ, McKelvie PA, Mulay K, Prause JU, Ralfkiaer E, Sjö LD, Toft PB, Vemuganti GK, Thuro BA, Curtin J, Heegaard S. Conjunctival lymphoma — an international multicenter retrospective study. *JAMA Ophthalmol*. 2016;134(4):406-414.
https://doi.org/10.1001/jamaophthalmol.2015.6122
4. Гришина Е.Е., Гузенко Е.С. Лимфомы органа зрения: особенности течения и прогноз. *Клиническая офтальмология*. 2013;1:4-8.
Grishina EE, Guzenko ES. Eye lymphoma — peculiarities of clinical course and prognosis. *Klinicheskaya oftal'mologiya = Russian Journal of Clinical Ophthalmology*. 2013;1:4-8. (In Russ.).
5. Kirkegaard MM, Coupland SE, Prause JU, Heegaard S. Malignant lymphoma of the conjunctiva. *Surv Ophthalmol*. 2015;60(5):444-458.
https://doi.org/10.1016/j.survophthal.2015.05.001
6. Мухина М.С., Воробьев С.Л. Наблюдение синдрома Рихтера. *Архив патологии*. 2013;3:48-51.
Mukhina MS, Vorobyev SL. A case of Richter's syndrome. *Arkhiv patologii*. 2013;(3):48-51. (In Russ.).
7. Тумян Г.С. Неходжкинские лимфомы. *Клиническая онкогематология*. 2015;8(4):455-470.
Tumyan GS. Non-Hogkin's lymphomas. *Klinicheskaya onkogematologiya = Clinical Oncohematology*. 2015;8(4):455-470 (In Russ.).
8. Гришина Е.Е., Рябцева А.А., Андрюхина О.М., Мамонтов А.О. Лейкемическая инфильтрация зрительного нерва как первое проявление нейролейкемии. *Российский офтальмологический* журнал. 2016;(4):64-69.
Grishina EE, Ryabtseva AA, Andryukhina OM, Mamontov AO. Leukemic optic nerve infiltration as the first presentation of neuroleukemia. *Rossiiskii oftal'mologicheskii zhurnal = Russian Ophthalmological Journal*. 2016;(4):64-69. (In Russ.).
https://doi.org/10.21516/2072-0076-2016-9-4-64-68
9. Чистякова Н.В., Шадричев Ф.Е., Кузнецова Т.И. Случай изолированного внутриглазного рецидива острого лимфобластного лейкоза. *Офтальмологические ведомости*. 2017;10(3):74-84.
Chistyakova NV, Shadrichev FE, Kuznetsova TI. A case of isolated intraocular recurrence of acute lymphoblastic leukemia. *Oftal'mologicheskie vedomosti = Ophthalmology Journal*. 2017;10(3):74-84 (In Russ.).
https://doi.org/10.17816/OV10374-84
10. Gordon KB, Rugo HS, Duncan JL, Irvine AR, Howes EL Jr, O'Brien JM, Carter SR. Ocular manifestations of leukemia: leukemic infiltration versus infectious process. *Ophthalmology*. 2001;108(12):2293-2300.
https://doi.org/10.1016/s0161-6420(01)00817-x
11. Fadilah SAW, Raymond AA, Cheong SK, Faridah A. Relapsed acute lymphoblastic leukemia presenting as optic neuritis. *Hematology*. 2001;6:267-269.
https://doi.org/10.1080/10245332.2001.11752124
12. Salazar Méndez R, Fonollá Gil M. Unilateral optic disk edema with central retinal artery and vein occlusions as the presenting signs of relapse in acute lymphoblastic leukemia. *Arch Soc Esp Oftalmol*. 2014;89(11):454-458.
https://doi.org/10.1016/j.oftal.2013.10.011

Поступила 14.05.2020
Received 14.05.2020
Принята к печати 28.05.2020
Accepted 28.05.2020