https://doi.org/10.17116/oftalma202013602156

Пептидные биорегуляторы: способ введения и эффективность

© В.П. ЕРИЧЕВ[1], ДЖ.Н. ЛОВПАЧЕ[2], Т.В. ЯРЕМЕНКО[3]

[1]ФГБНУ «Научно-исследовательский институт глазных болезней», ул. Россолимо, 11, А, Б, Москва, 119021, Российская Федерация;
[2]Офтальмологическая клиника «3Z», ул. Бориса Галушкина, 3, Москва, 129301, Российская Федерация;
[3]Кафедра глазных болезней ФГАОУ ВО «Первый МГМУ им. И.М. Сеченова» Минздрава России (Сеченовский университет), ул. Трубецкая, 8, стр. 2, Москва, 119991, Российская Федерация

РЕЗЮМЕ

Цель исследования — сравнить нейропротекторное действие ретиналамина при разных способах его введения у пациентов с первичной открытоугольной глаукомой (ПОУГ) и компенсированным внутриглазным давлением (ВГД).
Материал и методы. В исследование включено 498 пациентов (498 глаз) с начальной, продвинутой и далекозашедшей стадиями ПОУГ. Пациенты распределены по трем группам: в 1-й группе (*n*=110) ретиналамин вводили внутримышечно и ретробульбарно по 5 мг, во 2-й (*n*=171) — ретробульбарно по 5 мг, в 3-й — внутримышечно по 5 мг. Общая доза препарата в каждой группе составляла 50 мг. Всем пациентам проводили тонометрию и статическую периметрию. Пациентам 2-й группы с начальной стадией и 3-й группы с развитой стадией заболевания также исследовали контрастную чувствительность. Исследования выполняли до курса лечения, через 3 и 6 мес.
Результаты. Острота зрения достоверно не изменилась. В 1-й группе спустя 3 мес суммарная пороговая чувствительность сетчатки увеличилась на 122 дБ при начальной стадии, на 166 дБ — при развитой и на 124 дБ — при далекозашедшей стадии. При начальной и развитой стадиях отмечена положительная тенденция к 6-му месяцу. Во 2-й группе суммарная пороговая чувствительность увеличилась на 123 дБ в начальной стадии и на 110 дБ — в развитой, на 6-м месяце результат сохранялся. Изменения при далекозашедшей стадии были статистически недостоверны. В 3-й группе суммарная пороговая чувствительность увеличилась при начальной стадии на 142 дБ, при развитой — на 274 дБ и при далекозашедшей — на 148 дБ. На 6-м месяце началась регрессия. У пациентов 2-й группы с начальной стадией выявлено снижение времени сенсомоторной реакции на ахроматические стимулы во всех исследуемых зонах центрального поля зрения. У пациентов 3-й группы при развитой стадии заболевания также отмечено снижение времени сенсомоторной реакции на ахроматические стимулы в зоне 1 и 5° от точки фиксации, но не в зоне 10°.
Заключение. Ретиналамин наиболее эффективен при начальной и развитой стадиях ПОУГ. Внутримышечный, ретробульбарный и комбинированный способы введения сравнимы по эффективности.

***Ключевые слова*:** *глаукома, нейропротекция, ретиналамин.*

ИНФОРМАЦИЯ ОБ АВТОРАХ:

Еричев В.П. — д-р мед. наук, проф., зав. отделом глаукомы ФГБНУ «Научно-исследовательский институт глазных болезней»; https://orcid.org/0000-0001-6842-7164; e-mail: postmaster@glaucomajournal.ru
Ловпаче Д.Н. — канд. мед. наук, врач-офтальмолог офтальмологической клиники «3Z»; https://orcid.org/0000-0002-4287-4502; e-mail: dlovpache@mail.ru
Яременко Т.В. — аспирант ФГАОУ ВО «Первый МГМУ им. И.М. Сеченова»; https://orcid.org/0000-0002-3094-1958; e-mail: dr.yaremenko@gmail.com
Автор, ответственный за переписку: Еричев Валерий Петрович — e-mail: postmaster@glaucomajournal.ru

Peptide bioregulators: delivery and efficacy

© V.P. ERICHEV[1], DZH.N. LOVPACHE[2], T.V. YAREMENKO[3]

[1]Research Institute of Eye Diseases, 11A Rossolimo St., Moscow, Russian Federation, 119021;
[2]Ophthalmological Clinic “3Z”, 3 Borisa Galushkina St., Moscow, Russian Federation, 129301;
[3]I.M. Sechenov First Moscow State Medical University (Sechenov University), Department of Ophthalmology, 8-2 Trubetskaya St., Moscow, Russian Federation, 119991

ABSTRACT

Purpose — to compare the neuroprotective properties of retinalamin administered in different ways among open-angle glaucoma patients with compensated intraocular pressure.
Material and methods. The study included 498 patients (eyes) with initial, moderate and advanced stages of glaucoma. Patients were divided into 3 groups: group I (*n*=110) received 5 mg intramuscular and 5 mg retrobulbar injections of retinalamin; group II (*n*=171) received 5 mg retrobulbar injection of retinalamin; group III received 5 mg intramuscular injection of retinalamin. The overall treatment dose contained 50 mg of retinalamin. All the patients underwent tonometry and static perimetry. Patients of group II with initial glaucoma and patients of group III with moderate glaucoma also underwent contrast sensitivity tests. The examinations were conducted before the treatment, and on months 3 and 6.
Results. Visual acuity did not change significantly. In group I, after 3 months of treatment total threshold retinal sensitivity increased by 122 dB in patients with initial glaucoma, by 166 dB in moderate and by 124 dB in advanced glaucoma. Positive trend was observed in patients with initial and moderate stages of glaucoma by month 6. In group II, total threshold retinal sensitivity increased by 123 dB in initial glaucoma and by 110 dB in moderate; the result did not change by month 6. No significant changes were observed in patients with advanced glaucoma. In group III, total threshold retinal sensitivity increased by 142 dB in initial glaucoma, by 274 dB in moderate and by 148 dB in advanced glaucoma. Regression began on the sixth month. In group II, patients with ini-

tial glaucoma were observed to have decreased sensorimotor reaction times to achromatic stimuli within the studied areas of central visual field. In group III, patients with advanced glaucoma were also observed to have decreased sensorimotor reaction times to achromatic stimuli detected within 1° and 5° areas from the fixation point, but not in the 10° area.
Conclusion. Retinalamin is most effective in initial and moderate glaucoma stages. Intramuscular, retrobulbar and combined administration methods have comparable efficacy.

Keywords: *glaucoma, neuroprotection, retinalamin.*

INFORMATION ABOUT THE AUTHORS:
Erichev V.P. — https://orcid.org/0000-0001-6842-7164; e-mail: postmaster@glaucomajournal.ru
Lovpache Dz.N. — https://orcid.org/0000-0002-4287-4502; e-mail: dlovpache@mail.ru
Yaremenko T.V. — https://orcid.org/0000-0002-3094-1958; e-mail: dr.yaremenko@gmail.com
Corresponding author: Erichev Valery Petrovich — e-mail: postmaster@glaucomajournal.ru

Несмотря на кажущуюся доступность тканей глаза для лекарственных средств, адресная доставка их является сложной задачей. Будучи продолжением нервной системы, глаз эволюционно защищен как от внешних воздействий, так и от внутренних, благодаря гематоофтальмическому и гематоретинальному барьерам. Более того, передний и задний отрезки глаза в силу их анатомического разделения могут требовать принципиально разных способов доставки лекарственных средств.

Еще одной проблемой является изучение фармакокинетики препарата, обусловленное неоднородностью тканей глаза. Учитывая сложность создания компьютерных моделей и выраженные морфофункциональные отличия глаза человека и экспериментальных животных (например, объем слезы, частота мигания, площадь поверхности глаза), в большинстве исследований метаболизма глазных препаратов описывают в основном их концентрацию в водянистой влаге и экскрецию.

Методы доставки лекарственного средства к глазу можно условно разделить на местные, системные, пери- и интраокулярные.

Местное применение. Топическое назначение наиболее распространено в силу дешевизны и простоты использования. Однако существенным недостатком являются плохое проникновение лекарства через роговицу и быстрое всасывание препарата слизистой носослезных путей. Низкая проницаемость роговицы обусловлена ее структурой: 90% ее клеток приходится на эпителий, составляющий до 10% ее толщины. Он проницаем для липофильных агентов, но значительно резистентен к гидрофильным. В свою очередь склера и строма роговицы, состоящие преимущественно из коллагена, пропускают гидрофильные, но не липофильные, вещества. Их проницаемость находится в обратной зависимости от размера молекулы лекарства: организация кератоцитов делает строму условно непроницаемой для веществ массой больше 1 килодальтона с единственными исключениями для декстрана и альбумина [1, 2]. Поверхность конъюнктивы почти в 17 раз больше поверхности роговицы и одинаково всасывает гидрофильные и липофильные вещества [3]. Вместе с тем ее богатое снабжение кровеносными и лимфатическими сосудами препятствует попаданию лекарства в ткани глаза.

Дренаж слезоотводящей системой содержимого конъюнктивальной полости происходит почти в 100 раз быстрее, чем абсорбция конъюнктивой и роговицей [4]. Поэтому из-за малой вместимости конъюнктивальной полости (до 30 мкл) биодоступность большинства препаратов при местном способе их введения не превышает 5%. При этом увеличение размера капли не способствует повышению терапевтического эффекта, но сопровождается риском развития побочных эффектов [5]. Ряд препаратов (пилокарпин, эпинефрин) стабильны только в слабокислом состоянии и при инстилляции провоцируют гиперемию со слезоотделением, что ускоряет разведение и дренирование вещества [6].

Носослезные протоки, как и конъюнктива, покрыты многослойным столбчатым эпителием. При этом после дренажа по слезным путям препарат попадает в носовую полость, выстланную псевдостратифицированным столбчатым эпителием с богато васкуляризированной собственной пластинкой. Этим объясняется хорошее всасывание препарата в носоглотке с последующим возможным развитием системных побочных эффектов [7].

Потенциальным решением проблемы низкой биодоступности препаратов, инстиллируемых в конъюнктивальную полость, является создание более вязких лекарственных форм, удерживающихся в контакте с тканями глазной поверхности большее время. Перспективным направлением являются использование в качестве основы лекарственной формы водорастворимых полимеров и разработка специального носителя действующего вещества — адгезивных микросфер, тропных к муциновому слою слезной пленки, или контактных линз с препаратом. Другим направлением является применение эстеровых липофильных пролекарств (латанопрост, травопрост), позволяющее использовать роговицу как депо активного вещества. Бензалкония хлорид, часто используемый в качестве консерванта в глазных каплях, улуч-

шает проницаемость роговицы; с другой стороны, оказывая детергентное действие, при длительном применении он вызывает значительные морфологические изменения тканей глаза. В сравнительном исследовании показано безусловное преимущество бесконсервантный терапии [8].

Системное применение. Под системным применением препаратов чаще всего понимают пероральный или парентеральный путь введения лекарственных средств. Но это требует чаще всего бóльшей дозы препарата: лишь малая доля сердечного выброса приходится на кровоснабжение глаза (до 1 мл/мин, из которых 95% приходится на хориоидею, препарат подвергается метаболизму в печени и экскреции, а гематоретинальный барьер препятствует непосредственному проникновению в ткань) [9, 10]. Несмотря на то что в эксперименте ряд препаратов при внутривенном введении достигает тканей глаза через гематоретинальный барьер, парентеральное введение редко применяют в офтальмологии из-за дозозависимых нежелательных системных побочных эффектов.

В силу этих же причин в офтальмологии ограниченно используют пероральный путь введения, применяя таким образом антибиотики, противовирусные и противоопухолевые препараты, а также ряд диуретиков, не требующих для своего действия проникновения через гематоретинальный барьер.

При системном введении основным морфологическим субстратом гематоретинального барьера является ретинальный пигментый эпителий, препятствующий проникновению препарата из сосудов хориоидеи к сетчатке. Перспективным направлением в преодолении этой проблемы является разработка специфического носителя, например 20-нанометровых частиц золота или кополимера полилактата-когликолида [11, 12].

Периокулярные методы введения. К сравнительно действенным периокулярным методам относят субконъюнктивальный, субтеноновый и ретробульбарный пути введения. Периокулярную доставку применяют для введения препарата к заднему полюсу глаза, но этот метод значительно проигрывает интравитреальному введению. При этом препарат теоретически может достигать заднего полюса глаза тремя путями: трансскларально, через системный кровоток либо через передний отрезок. Субконъюнктивальное пространство может играть роль депо лекарства, распределяя его по всей площади склеры (16,3 см^2) и обусловливая большую эффективность субконъюнктивальных инъекций в сравнении с перибульбарными [13, 14]. Проницаемость склеры и мембраны Бруха для препарата снижается пропорционально его липофильности и молекулярной массе; более того, препарат может частично элиминироваться через богатые сосудами конъюнктиву и эписклеру [15, 16]. В силу этих причин субтеноновое введение более эффективно, чем перибульбарное, и в ряде случаев может быть сравнимо с интравитреальным [17, 18]. Эффективность периокулярных методов потенциально может быть улучшена путем создания очагов повышенной проницаемости гематоретинального барьера при элиминации участков пигментного эпителия точечным воздействии 810-нм лазером [19].

Интраокулярные методы введения. В ряде случаев интравитреальное введение, получившее широкое распространение в последние годы, является единственным методом надежной доставки необходимой дозы препарата к заднему отрезку глаза. Но помимо инвазивности метод обладает другими ограничениями: внутренняя пограничная мембрана не позволяет применять препараты с молекулярной массой больше 76 килодальтон [20]. Долгий период полувыведения из заднего отрезка глаза, обусловленный анатомическими барьерами, позволяет менять время нахождения препарата в стекловидном теле путем изменения его молекулярной массы и вводимого объема [21]. Известно, что в воспаленном глазу уменьшается активный транспорт лекарств через поверхность сетчатки, но возрастает проницаемость задних структур сетчатки и передней гиалоидной мембраны. При воспалении период полувыведения увеличивается для препаратов, элиминируемых через задний отрезок глаза, и уменьшается для выводимых через передний отрезок (аминогликозиды, ванкомицин) [22].

К менее распространенным интраокулярным методам относят супрахориоидальный и субретинальный способы введения. Последний широко используют при генной терапии дегенеративных заболеваний сетчатки [23]. Вместе с тем безопасность субретинального и супрахориоидального методов введения изучена недостаточно. На эффективность супрахориоидального способа могут влиять возрастные изменения тканей глаза (утолщение пигментного эпителия, истончение хориоидеи и потенциальная адгезия липофильных веществ к собственному пигменту хориоидеи) [24, 25].

Перспективным направлением является разработка внутриглазных имплантатов с замедленным высвобождением препарата на основе гелевых или коллоидных форм или с помощью наночастиц. Период высвобождения активного вещества из подобных имплантатов составляет от 3 до 6 мес.

Помимо вышеназванных есть ряд иных методов введения лекарства в ткани глаза, практически не применяемых на сегодняшний день из-за сложности или узконаправленности: ретроградное внутриартериальное введение в *a. ophthalmica*, вкладки для конъюнктивальной полости и др. [26]. В настоящее время в офтальмологии ведутся новые разработки, направленные преимущественно на преодоление гематоретинального барьера и создание имплантатов, позволяющих при минимальной частоте использования создавать долгосрочную необходимую концентрацию активного вещества в целевой ткани.

Таблица 1. **Распределение пациентов по стадиям ПОУГ**
Table 1. **Distribution of patients by glaucoma stage**

Группа	Стадия глаукомы			
	I (*n*, глаз)	II (*n*, глаз)	III (*n*, глаз)	Всего (*n*, глаз)
1-я	37	46	27	110
2-я	48	68	55	171
3-я	72	88	57	217
Всего	157	202	139	498

Выбор способа введения лекарственного средства приобретает особое значение, когда речь идет о нейропротекторной терапии глаукомы. Под нейропротекцией понимают мероприятия, направленные на предотвращение каскада реакций, приводящих к поражению нейронов сетчатки и зрительного нерва по целому ряду причин. Терапевтический эффект возможен, когда поражение нервной ткани еще не стало необратимым [27].

В настоящее время отношение к нейропротекции при первичной открытоугольной глаукоме (ПОУГ) неоднозначно по целому ряду причин: нет четкого мнения о сроках ее назначения, длительности курсов, способе введения; неопределенность доз препаратов, в ряде случаев отсутствие в аннотациях прямых показаний к применению для лечения глаукомной оптической нейропатии. Вместе с тем клинический опыт показывает, что при лечении ПОУГ снижение уровня ВГД не всегда приводит к стабилизации зрительных функций [28], поэтому проблема нейропротекции при глаукоме, возможность адресной доставки препарата и своевременность его воздействия остаются актуальными [29]. Более того, ряд исследователей обсуждает вопрос о необходимости нейропротекции с момента установления диагноза ПОУГ, не дожидаясь развития выраженных зрительных нарушений.

Терапию биологически активными препаратами от других методов лечения отличают патогенетическая обоснованность и тканеспецифическое действие — нормализация функции того органа, из тканей которого выделены пептиды [30].

Исходя из этого, сформулирована цель исследования — сравнить нейропротекторное действие ретиналамина при разных способах его введения у пациентов с ПОУГ и компенсированным ВГД.

Материал и методы

В исследование включено 498 человек (498 глаз) с ПОУГ. Все пациенты случайным образом были разделены на три группы, сопоставимые по возрасту, полу и общесоматическому статусу. В каждую группу включено примерно равное число пациентов с начальной (I), развитой (II) и далекозашедшей (III) стадиями заболевания **(табл. 1)**. В качестве нейропротекторного препарата использован ретиналамин (производство компании «Герофарм», Российская Федерация).

По информации разработчиков препарата, механизм нейропротекторного действия ретиналамина основан на регуляции внутриклеточного белкового синтеза в клетках сетчатки, сохранении пигментного эпителия, активации репаративных процессов и функционального взаимодействия клеток, коррекции метаболизма, предотвращении окислительного стресса и эксайтотоксичности; предупреждении гибели клетки (апоптоза). Специфические действия ретиналамина: стимуляция фоторецепторов и клеточных элементов сетчатки, улучшение функционального взаимодействия пигментного эпителия и наружных сегментов фоторецепторов, ускорение восстановления световой чувствительности сетчатки, стимуляция репаративных процессов в сетчатке.

Рекомендуемые способы введения: парабульбарно (выполняет врач-офтальмолог), внутримышечно. Содержимое флакона (5 мг) растворяют в 0,5—1 мл воды для инъекций, изотонического раствора хлорида натрия или 0,5% раствора новокаина и вводят ежедневно в течение 10 дней.

Критериями включения пациентов в исследование были устойчивая нормализация уровня ВГД, достигнутая медикаментозным или хирургическим путем, отсутствие макулярной патологии, рефракционные нарушения не более 3 дптр. Различие по группам заключалось только в способе введения препарата. Распределение пациентов по этому критерию представлено в **табл. 2**.

Суммарная доза препарата на курс составила 50 мг. Всем пациентам до начала лечения проводили визометрию с оптимальной коррекцией аметропии, тонометрию (по Маклакову, груз 10 г). Состояние зрительных функций оценивали по данным компьютерной периметрии. Статическую периметрию проводили с помощью анализатора полей зрения Humphrey Visual Field Analyzer II (HFA II) 750i (Германия). В зависимости от исходной остроты зрения и степени нарушения зрительных функций применяли скрининговую или пороговую программу исследования. При оценке центрального поля зрения всем пациентам осуществляли коррекцию остроты зрения вблизи. Скрининг проводили по программе FF-120 Screening, используя трехзонную страте-

Таблица 2 **Распределение пациентов по группам в зависимости от способа введения препарата**
Table 2. **Distribution of patients in groups by drug administration method**

Группа	*n*, глаз	Доза препарата	Способ введения
1-я	110	Ретиналамин 5 мг×2	Внутримышечно+ретробульбарно
2-я	171	Ретиналамин 5 мг	Ретробульбарно
3-я	217	Ретиналамин 5 мг	Внутримышечно

гию. Пороговая программа исследования поля зрения включала применение тестов Central 30-2 при изучении центрального поля зрения (в пределах 30° от точки фиксации взгляда) и Peripheral 60-4при оценке периферического поля зрения (от 30 до 60°). При этом анализировали пороговую фовеолярную светочувствительность, сумму децибел (dB) пороговых значений в каждом квадранте, по всему полю зрения, показатели среднего отклонения (*mean deviation — MD*) и среднеквадратичного отклонения (*pattern standard deviation — PSD*), рассчитываемые прибором автоматически с учетом собственной базы данных. Кроме этого, исследовали контрастную чувствительность (on-off-активность колбочковой системы). Контроль параметров проводили через 3 и 6 мес после проведения курса нейропротекторной терапии. Наиболее информативными для оценки результатов и их устойчивости явились именно эти сроки.

Результаты

У большинства пациентов центральное зрение не изменилось. Однако у части из них (в целом по группам 23,1%), несмотря на отсутствие достоверного подтверждения положительной динамики, отмечали субъективное улучшение зрительных функций. Показатели компьютерной периметрии оказались более информативными. Положительная динамика разной степени выраженности отмечена практически во всех клинических группах и более выражена при начальной и развитой стадиях заболевания, что, вероятнее всего, свидетельствует о резервных возможностях сетчатки и зрительного нерва. Выявлены различия в сроках и стабильности полученных результатов в зависимости от стадии заболевания. Ответ на терапию у пациентов с далекозашедшей стадией ПОУГ был незначительным и нестабильным. Эффективными оказались введения ретиналамина во всех трех группах. В 1-й группе (сочетанное введение внутримышечно и ретробульбарно) через 3 мес показатели суммарной пороговой чувствительности сетчатки превысили исходные данные в среднем на 122 дБ при начальной стадии, на 166 дБ — при развитой и на 124 дБ — при далекозашедшей стадии; при начальной и развитой стадиях отмечена тенденция к нарастанию этого эффекта к 6 мес после проведенного курса лечения **(рис 1, а)**.

Этот же показатель у пациентов 2-й группы тоже имел положительную динамику (увеличение на 123 и 110 дБ в начальной и развитой стадиях соответственно) и сохранялся стабильным до 6 мес **(см. рис. 1, б)**. Показатели при далекозашедшей глаукоме были статистически недостоверны.

В 3-й группе, где ретиналамин вводили только внутримышечно, также получен прирост суммарной пороговой светочувствительности во всех группах на 3-м месяце — при начальной стадии на 142 дБ, при развитой — на 274 дБ и при далекозашедшей — на 148 дБ. Однако к 6-му месяцу после курса лечения у всех пациентов независимо от стадии ПОУГ наблюдался регресс **(см. рис. 1, в)**.

Для оценки состояния функциональной активности колбочковой системы сетчатки ряду пациентов было выполнено исследование контрастной чувствительности сетчатки в зоне 1—5—10° от точки фиксации. Исследование проводили у пациентов 2-й группы с начальной стадией заболевания и пациентов 3-й группы с развитой стадией заболевания. При внутримышечном введении ретиналамина у пациентов с начальной стадией глаукомы **(рис. 2, а)** было выявлено достоверное снижение времени сенсомоторной реакции на ахроматические стимулы светлее и темнее фона во всех исследуемых зонах центрального поля зрения, что свидетельствует об улучшении функциональной активности каналов колбочковой системы сетчатки.

У пациентов 3-й группы с развитой стадией заболевания также отмечено снижение времени сенсомоторной реакции на ахроматические стимулы в зоне 1 и 5° от точки фиксации. В зоне 10° достоверных изменений не получено **(см. рис. 2, б)**.

Полученные данные свидетельствуют о том, что появляющиеся на самых ранних стадиях развития глаукомного процесса изменения контрастной чувствительности сетчатки в центральной зоне обратимы только частично. Исследователи указывают на тот факт — и это согласуется с имеющимися сведениями, — что при развитии глаукомной оптической нейропатии нервные волокна находятся в разной степени жизнеспособности: безвозвратно погибшие, находящиеся в острой фазе дегенерации, с выраженными признаками дегенеративных изменений и очевидным финалом (апоптоз) (если не изменить условия их существования) и совершенно здоровые. По всей вероятности, при определенных условиях возможны частичная регенерация с восстановлением функции части погибающих клеток и защита здоровых клеток, подвергающихся дегенерации, индуцированной мощнейшими факторами. Частичное струк-

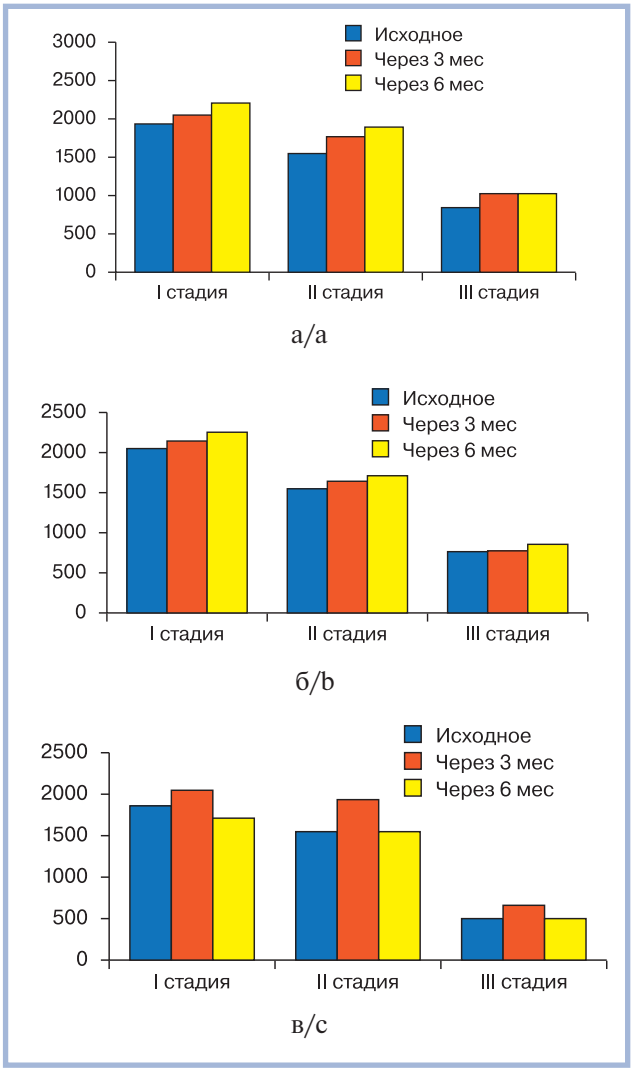

Рис. 1. **Суммарная пороговая чувствительность сетчатки в 1-й (а), 2-й (б) и 3-й (в) группах.**

Fig. 1. **Total threshold retinal sensitivity in group I (a), group II (b) and group III (c).**

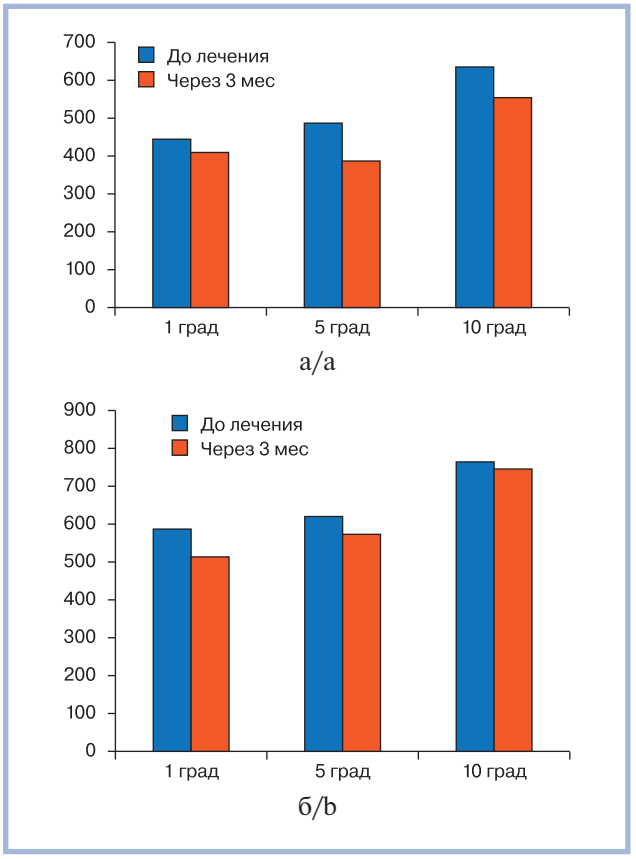

Рис. 2. **Показатели времени сенсомоторной реакции во 2-й (а) и 3-й (б) группах.**

Fig. 2. **Sensorimotor reaction times in group II (a) and group III (b).**

турно-функциональное восстановление после нейропротекторной терапии подтверждается результатами проведенных исследований.

Выводы

1. Подтверждена клиническая эффективность пептидного биорегулятора ретиналамина как нейропротекторного лекарственного средства. Критериями эффективности служила оценка зрительных функций по данным компьютерной периметрии электрофизиологических исследований.

2. Наибольшая терапевтическая чувствительность к ретиналамину отмечена у пациентов с начальной и развитой стадиями заболевания. Улучшение показателей зрительных функций сохранялось до 6 мес. У пациентов с далекозашедшей глаукомой эффективность и ее продолжительность были ниже, что свидетельствует о наличии более выраженных необратимых процессов в сетчатке и зрительном нерве.

3. Анализ клинических результатов в трех исследуемых группах, различавшихся способом введения препарата (внутримышечно, ретробульбарно, внутримышечно+ретробульбарно), не выявил каких-либо преимуществ одного из них. Это дает основание в реальной практике использовать внутримышечный способ введения лекарственного средства, исключающий возможность ятрогенных интраокулярных осложнений.

Участие авторов:
Концепция и дизайн исследования: В.Е., Дж.Л.
Сбор и обработка материала: В.Е., Дж.Л., Т.Я.
Написание текста: Дж.Л., Т.Я.
Редактирование: В.Е., Дж.Л.
Авторы заявляют об отсутствии конфликта интересов.
The authors declare no conflicts of interest.

ЛИТЕРАТУРА/REFERENCES

1. Geroski DH, Edelhauser HF. Transscleral drug delivery for posterior segment disease. *Adv Drug Deliv Rev.* 2001;52(1):37-48. https://doi.org/10.1016/s0169-409x(01)00193-4
2. Olsen TW, Edelhauser HF, Lim JI, Geroski DH. Human scleral permeability. Effects of age, cryotherapy, transscleral diode laser, and surgical thinning. *Invest Ophthalmol Vis Sci.* 1995;36(9):1893-1903.
3. Watsky MA, Jablonski MM, Edelhauser HF. Comparison of conjunctival and corneal surface areas in rabbit and human. *Curr Eye Res.* 1988;7(5):483-486. https://doi.org/10.3109/02713688809031801
4. Van Ooteghem MM. Factors influencing the retention of ophthalmic solutions on the eye surface. In: Saettone M.S., Bucci G., Speiser P., editors. *Ophthalmic drug delivery.* 11. Padova: Liviana Press; 1987.
5. Anselm GMJ, Chorągiewicz T, Ozimek M, Grieb P, Rejdak R. Drug bioavailability from topically applied ocular drops. Does drop size matter? *Ophthalmology Journal.* 2016;1(1):29-35. https://doi.org/10.5603/OJ.2016.0005
6. Achouri D, Alhanout K, Piccerelle P, Andrieu V. Recent advances in ocular drug delivery. *Drug Dev Ind Pharm.* 2013;39(11):1599-1617. https://doi.org/10.3109/03639045.2012.736515
7. Chang SC, Lee VH. Nasal and conjunctival contributions to the systemic absorption of topical timolol in the pigmented rabbit: implications in the design of strategies to maximize the ratio of ocular to systemic absorption. *J Ocul Pharmacol.* 1987;3(2):159-169.
8. Sanford M. Preservative-free latanoprost eye drops in patients with primary open-angle glaucoma/ocular hypertension. *Clin Drug Investig.* 2014;34(7):521-528. https://doi.org/10.1007/s40261-014-0203-4
9. Williamson TH, Harris A. Ocular blood flow measurement. *Br J Ophthalmol.* 1994;78(12):939-945. https://doi.org/10.1136/bjo.78.12.939
10. Duvvuri S, Majumdar S, Mitra AK. Drug delivery to the retina: challenges and opportunities. *Expert Opin Biol Ther.* 2003;3(1):45-56. https://doi.org/10.1517/14712598.3.1.45
11. Kim JH, Kim JH, Kim KW, Kim MH, Yu YS. Intravenously administered gold nanoparticles pass through the blood-retinal barrier depending on the particle size, and induce no retinal toxicity. *Nanotechnology.* 2009;20(50):505101. https://doi.org/10.1088/0957-4484/20/50/505101
12. Singh SR, Grossniklaus HE, Kang SJ, Edelhauser HF, Ambati BK, Kompella UB. Intravenous transferrin, RGD peptide and dual-targeted nanoparticles enhance anti-VEGF intraceptor gene delivery to laser-induced CNV. *Gene Ther.* 2009;16(5):645-659. https://doi.org/10.1038/gt.2008.185
13. Olsen TW, Aaberg SY, Geroski DH, Edelhauser HF. Human sclera: thickness and surface area. *Am J Ophthalmol.* 1998;125(2):237-241. https://doi.org/10.1016/s0002-9394(99)80096-8
14. Weijtens O, Feron EJ, Schoemaker RC, Cohen AF, Lentjes EG, Romijn FP, van Meurs JC. High concentration of dexamethasone in aqueous and vitreous after subconjunctival injection. *Am J Ophthalmol.* 1999;128(2):192-197. https://doi.org/10.1016/s0002-9394(99)00129-4
15. Amrite AC, Edelhauser HF, Singh SR, Kompella UB. Effect of circulation on the disposition and ocular tissue distribution of 20 nm nanoparticles after periocular administration. *Mol Vis.* 2008;14:150-160.
16. Cheruvu NP, Kompella UB. Bovine and porcine transscleral solute transport: influence of lipophilicity and the Choroid-Bruch's layer. *Invest Ophthalmol Vis Sci.* 2006;47(10):4513-4522. https://doi.org/10.1167/iovs.06-0404
17. Нестеров А.В., Басинский С.Н. Новый метод введения лекарственных препаратов в задний отдел тенонова пространства. *Вестник офтальмологии.* 1991;107(5):49-51.
Nesterov AV, Basinsky SN. New method of drug delivery into the posterior part of Tenon space. *Vestnik oftal'mologii.* 1991;107(5):49-51. (In Russ.).
18. Cellini M, Pazzaglia A, Zamparini E, Leonetti P, Campos EC. Intravitreal vs. subtenon triamcinolone acetonide for the treatment of diabetic cystoid macular edema. *BMC Ophthalmol.* 2008;8:5. https://doi.org/10.1186/1471-2415-8-5
19. Егоров А.Е., Кац Д.В., Баева Н.Г., Мовсисян А.Б. Методика адресной доставки лекарственных препаратов к заднему отрезку глаза. *РМЖ Клиническая офтальмология.* 2018;18(1):26-29.
Egorov AE, Kats DV, Baeva NG, Movsisyan AB. The method of targeted delivery of drugs to the posterior segment of the eye. *RMJ Klinicheskaya Oftalmologiya.* 2018;18(1):26-29. (In Russ.).
20. Jackson TL, Antcliff RJ, Hillenkamp J, Marshall J. Human retinal molecular weight exclusion limit and estimate of species variation. *Invest Ophthalmol Vis Sci.* 2003;44(5):2141-2146. https://doi.org/10.1167/iovs.02-1027
21. Durairaj C, Shah JC, Senapati S, Kompella UB. Prediction of vitreal half-life based on drug physicochemical properties: quantitative structure-pharmacokinetic relationships (QSPKR). *Pharm Res.* 2009;26(5):1236-1260. https://doi.org/10.1007/s11095-008-9728-7
22. Meredith TA. Antibiotics and antifungals. In: Zimmerman T.J., editor. *Textbook of Ocular Pharmacology.* Philadelphia: Lippincott-Raven Publishers; 1997.
23. Ghazi NG, Abboud EB, Nowilaty SR, Alkuraya H, Alhommadi A, Cai H, Hou R, Deng WT, Boye SL, Almaghamsi A, Al Saikhan F, Al-Dhibi H, Birch D, Chung C, Colak D, LaVail MM, Vollrath D, Erger K, Wang W, Conlon T, Zhang K, Hauswirth W, Alkuraya FS. Treatment of retinitis pigmentosa due to MERTK mutations by ocular subretinal injection of adeno-associated virus gene vector: results of a phase I trial. *Hum Genet.* 2016;135(3):327-343. https://doi.org/10.1007/s00439-016-1637-y
24. Spraul CW, Lang GE, Grossniklaus HE, Lang GK. Histologic and morphometric analysis of the choroid, Bruch's membrane, and retinal pigment epithelium in postmortem eyes with age-related macular degeneration and histologic examination of surgically excised choroidal neovascular membranes. *Surv Ophthalmol.* 1999;44(suppl 1):10-32. https://doi.org/10.1016/s0039-6257(99)00086-7
25. Cheruvu NP, Amrite AC, Kompella UB. Effect of eye pigmentation on transscleral drug delivery. *Invest Ophthalmol Vis Sci.* 2008;49(1):333-341. https://doi.org/10.1167/iovs.07-0214
26. Куроедов А.В., Бржеский В.В., Криницына Е.А. Клиническая интерпретация традиционных, незаслуженно забытых или недостаточно распространенных и перспективных способов доставки лекарственных средств в офтальмологии (часть 1). *Российский офтальмологический журнал.* 2019;12(2):83-95.
Kuroyedov AV, Brzhesky VV, Krinitsyna EA. Traditional, unfairly forgotten, rarely used and promising drug delivery methods in ophthalmology: a clinical interpretation (part 1). *Rossiyskiy oftlmologicheskiy zhurnal.* 2019;12(2):83-95. (In Russ.). https://doi.org/10.21516/2072-0076-2019-12-2-83-95
27. *Ретиналамин. Нейропротекция в офтальмологии.* Под ред. Максимова И.Б., Нероева В.В. СПб.: Наука; 2007.
Retinalamin. Neuroprotektsiya v oftalmologii. Pod red. Maksimova I.B., Neroeva V.V. SPb.: Nauka Publ.; 2007. (In Russ.).
28. Crick RP, Vogel R, Newson RB, Shipley MJ, Blackmore H, Palmer A. et al. The visual field in chronic simple glaucoma and ocular hypertension: is character, progress, relationship to the level of intraocular pressure and response to treatment. *Eye.* 1989;3:536.
29. Хавинсон В.Х., Трофимова С.В. *Пептидные биорегуляторы в офтальмологии.* СПб.: Наука; 2004.
Khavinson VK, Trofimova SV. *Peptidnye bioregulatory v oftalmologii.* SPb.: Nauka Publ.; 2004. (In Russ.).
30. Schwartz M. Neurodegeneration and neuroprotection in glaucoma: development of a therapeutic neuroprotective vaccine: the Friedenwald lecture. Invest *Ophthalmol Vis Sci.* 2003;44:1407-1411. https://doi.org/10.1167/iovs.02-0594

Поступила 13.01.20
Received 13.01.20
Принята к печати 30.01.20
Accepted 30.01.20